

ЕРЕВАН  
2007

РОДЖЕР В. ОГАНЕСЯН  
МАРИАННА Л. ШАХСУВАРЯН

Избранные Разделы Офтальмологии

# Избранные Разделы Офтальмологии

www.eyecareproject.com



УЧЕБНОЕ ПОСОБИЕ



РОДЖЕР В. ОГАНЕСЯН  
МАРИАННА Л. ШАХСУВАРЯН  
ЕРЕВАН 2007



**USAID**  
FROM THE AMERICAN PEOPLE



**аеср** АРМЯНСКИЙ ОФТАЛЬМОЛОГИЧЕСКИЙ ПРОЕКТ



Ул. Айгестан 5, дом 7, Ереван 0025, Армения  
тел.: (+374-10) 55-90-68, факс: (+374-10) 57-76-94

P.O. Box 5630, Newport Beach California 92662-5630, USA  
phone: 949-675-5767, fax: 949-673-2356



**USAID**  
FROM THE AMERICAN PEOPLE



**аеср** АРМЯНСКИЙ ОФТАЛЬМОЛОГИЧЕСКИЙ ПРОЕКТ



**USAID**  
FROM THE AMERICAN PEOPLE



АРМЯНСКИЙ  
ОФТАЛЬМОЛОГИЧЕСКИЙ  
ПРОЕКТ

РОДЖЕР В. ОГАНЕСЯН    МАРИАННА Л. ШАХСУВАРЯН

# ИЗБРАННЫЕ РАЗДЕЛЫ ОФТАЛЬМОЛОГИИ

УЧЕБНОЕ ПОСОБИЕ

---

ЕРЕВАН  
“На Да Ма” ООО  
2007

АВТОРЫ ВЫРАЖАЮТ ГЛУБОКУЮ ПРИЗНАТЕЛЬНОСТЬ НАУЧНОМУ  
КОНСУЛЬТАНТУ УЧЕБНОГО ПОСОБИЯ МЕДИЦИНСКОМУ ДИРЕКТОРУ  
АРМЯНСКОГО ОФТАЛЬМОЛОГИЧЕСКОГО ПРОЕКТА (АОП), ДОКТОРУ  
МЕДИЦИНСКИХ НАУК, ПРОФЕССОРУ  
**МАЛАЯНУ АЛЕКСАНДРУ СЕРГЕЕВИЧУ.**

Авторы выражают свою благодарность Министерству Здравоохранения  
Республики Армения.

Авторы выражают глубокую благодарность рецензентам данного посо-  
бия: доктору медицинских наук, профессору Л.Г.Барсегяну, доктору ме-  
дицинских наук, профессору А.А.Оганесян, и доктору медицинских наук,  
профессору А.А. Шакарян.

Авторы выражают свою признательность членам Научного Комитета АОП  
и армянским офтальмологам, стажировавшимся в США по учебным прог-  
раммам АОП.

Авторы выражают глубокую благодарность всем сотрудникам армянско-  
го представительства АОП во главе с директором Нуне Егиазарян за  
всестороннее содействие при написании книги.

*Пособие утверждено  
Министерством Здравоохранения Республики Армения*

ՀՏԴ 617.7 (07)

ԳՄԴ 56.7 ց7

Օ 451

- Օ 451      Роджер Оганесян, Марианна Шахсуварян  
Избранные разделы офтальмологии. Учебное пособие для  
офтальмологов, клинических ординаторов, студентов медицинских вузов.  
- Ер. "На Да Ма" ООО, 2007 - 234 стр.

ԳՄԴ 56.7 ց7

ISBN 978 - 99941 - 818 - 1 - 0

© Армянский Офтальмологический Проект, 2007



## СОДЕРЖАНИЕ

▲ <b>Глава 1. Офтальмологическое обследование</b> .....	<b>8</b>
1.1. Сбор офтальмологического и соматического анамнеза.....	8
1.2. Определение остроты зрения с помощью диафрагмы с маленькими отверстиями.....	9
1.3. Диагностика косоглазия: тест “прикрыть/открыть” .....	10
1.4. Определение подвижности глазных яблок .....	11
1.5. Определение поля зрения контрольным (конфронтационным) методом .....	12
1.6. Оценка и сравнение восприятия красного цвета обоими глазами.....	13
1.7. Тестирование по сетке Амслера .....	13
1.8. Выявление мелкой передней камеры и узкого угла передней камеры глаз.....	14
1.9. Афферентный зрачковый дефект.....	14
1.10. Оптическая когерентная томография .....	15
▲ <b>Глава 2. Заболевания век / глазницы</b> .....	<b>17</b>
2.1. Блефарит .....	17
Стафилококковый.....	17
Себорейный .....	18
Демодекозный .....	18
2.2. Целлюлит .....	20
Пресептальный целлюлит .....	20
2.3. Орбитальный целлюлит .....	22
▲ <b>Глава 3. Заболевания конъюнктивы / роговицы</b> .....	<b>26</b>
3.1. Аллергический конъюнктивит .....	26
3.2. Вирусный конъюнктивит .....	27
3.3. Весенний катар .....	30
3.4. Синдром “сухого глаза” .....	32
3.5. Эрозия роговицы .....	36
3.6. Бактериальный кератит (язва роговицы).....	37
3.7. Герпетический кератит .....	39
3.8. Поражения глаз, вызванные вирусом опоясывающего герпеса .....	44

▲	<b>Глава 4. Заболевания склеры/ увеального тракта</b> .....	<b>47</b>
	4.1. Передний увеит (ирит, иридоциклит).....	47
	4.2. Задний увеит.....	55
	4.2.1. Токсоплазмоз глаз.....	55
	4.2.2. Болезнь Бехчета.....	59
	4.2.3. Симпатическая офтальмия.....	62
▲	<b>Глава 5. Заболевания хрусталика</b> .....	<b>65</b>
	5.1. Врожденная катаракта.....	65
	5.2. Приобретенная катаракта.....	68
	Старческая катаракта.....	68
	Лекарственная/ токсическая катаракта (стероиды, химические вещества).....	68
	5.3. Псевдоэкзофолиативный синдром.....	72
	5.4. Травматический подвывих и вывих хрусталика.....	73
	5.5. Лечение приобретенной катаракты.....	74
	5.6. Планирование операции по удалению катаракты.....	75
	5.7. Вторичная факогенная глаукома.....	75
	5.8. Методы анестезии, применяемые при хирургическом лечении катаракты.....	78
	5.9. Методы хирургического лечения катаракты.....	81
	5.10. Послеоперационный уход.....	83
	5.11. Послеоперационные осложнения.....	84
	5.12. Помутнение задней капсулы.....	85
	5.13. Катаракта: о чем необходимо помнить.....	86
▲	<b>Глава 6. Заболевания стекловидного тела</b> .....	<b>87</b>
	6.1. Кровоизлияние в стекловидное тело.....	87
	6.2. Отслойка задней мембраны стекловидного тела.....	91
▲	<b>Глава 7. Заболевания зрительного нерва</b> .....	<b>95</b>
	7.1. Передняя ишемическая оптическая нейропатия.....	95
	7.2. Задняя ишемическая оптическая нейропатия.....	98
▲	<b>Глава 8. Поражения сосудов сетчатки</b> .....	<b>99</b>
	8.1. Непроходимость центральной артерии сетчатки.....	99
	8.2. Тромбоз центральной вены сетчатки (ЦВС)/ гемиретинальный тромбоз ЦВС.....	102
	8.3. Тромбоз ветви центральной вены сетчатки.....	107

▲ <b>Глава 9. Поражения желтого пятна</b> .....	<b>111</b>
9.1. Возрастная дистрофия желтого пятна .....	111
9.2. Неэкссудативная (сухая) .....	113
9.3. Экссудативная (влажная) .....	114
9.4. Центральная серозная хориоретинопатия .....	117
9.5. Кистозный отек макулы .....	120
▲ <b>Глава 10. Заболевания сетчатки</b> .....	<b>124</b>
10.1. Отслойка сетчатки .....	124
10.2. Первичная отслойка сетчатки .....	125
10.3. Вторичная отслойка сетчатки. тракционная и экссудативная отслойка сетчатки .....	127
▲ <b>Глава 11. Глазные проявления системных заболеваний</b> .....	<b>130</b>
11.1. Диабетическая ретинопатия .....	130
11.2. Гипертоническая ретинопатия .....	138
▲ <b>Глава 12. Глаукома</b> .....	<b>140</b>
12.1. Первичная открытоугольная глаукома .....	140
12.2. Глаукома с нормальным внутриглазным давлением .....	146
12.3. Первичная закрытоугольная глаукома .....	148
12.4. Неоваскулярная глаукома .....	152
▲ <b>Глава 13. Заболевания глаз, встречающиеся в педиатрической практике</b> .....	<b>154</b>
13.1. Ретинопатия недоношенных .....	154
13.2. Косоглазие .....	157
13.3. Амблиопия .....	166
13.4. Врожденная непроходимость слезноносового канала .....	168
▲ <b>Глава 14. Неотложные состояния в офтальмологии</b> .....	<b>171</b>
14.1. Химические ожоги глаз .....	171
14.2. Непроходимость центральной артерии сетчатки .....	173
14.3. Закрытоугольная глаукома .....	177
▲ <b>Глава 15. Эндофтальмит</b> .....	<b>182</b>

▲ Глава 16. Мониторинг больных в послеоперационном периоде .....	188
▲ Глава 17. Незрячий болезненный глаз.....	193
▲ Глава 18. Офтальмофармакотерапия .....	195
▲ Глава 19. Диагностические алгоритмы.....	201
19.1. Синдром “Красного глаза”: дифференциальная диагностика при наличии или отсутствии боли .....	201
19.2. Синдром “Красного глаза”: дифференциальная диагностика заболеваний, сопровождающихся ухудшением/ отсутствием зрительных функций.....	203
19.3. Дифференциальный диагноз при синдроме “Красного глаза” .....	205
19.4. Дифференциальная диагностика конъюнктивитов.....	207
19.5. Внезапная потеря зрения одного глаза .....	209
19.6. Постепенное ухудшение зрения в течение нескольких часов/ одного дня.....	211
19.7. Постепенное ухудшение зрения в течение нескольких дней/ месяцев .....	213
19.8. Дифференциальная диагностика заболеваний, сопровождающихся ухудшением зрения .....	215
19.9. Диагностика сопутствующих глазных заболеваний у больных с катарактой.....	219
19.10. Диплопия.....	221
19.11. Клинические признаки послеоперационных осложнений.....	223
▲ Приложение .....	225
Клинические навыки.....	225
▲ Предметный указатель.....	230
▲ Список использованной литературы .....	234



## ПРЕДИСЛОВИЕ

Объем информации в медицине, и особенно в офтальмологии, удваивается менее чем за два с половиной года. Этот информационный поток неминуемо охватывает всех специалистов, занимающихся глазной патологией.

Мы полагаем своевременным выход в свет специализированного офтальмологического пособия в доступном изложении для практикующих офтальмологов, клинических ординаторов и студентов-медиков.

При написании этой книги преследовалась двоякая цель: в краткой форме представить необходимую информацию, охватывающую широкий спектр офтальмопатологии, а также сделать ее доступной для широкой аудитории читателей.

Книга составлена таким образом, что каждый раздел отражает патологию соответствующей анатомической структуры и различные аспекты офтальмологического обследования. Каждая глава далее подразделена на классические параграфы: Жалобы - Симптомы - Этиология - Дифференциальный диагноз - Лечение -Динамическое наблюдение, что обеспечивает быстроту и легкость поиска необходимой диагностической информации по той или иной глазной патологии.

Авторами специально введены Ключевые моменты под рубрикой “**НЕОБХОДИМО ПОМНИТЬ, ЧТО...**”, отражающие распространенные заблуждения относительно диагностики, лечебной тактики при определенных заболеваниях, и практические советы по их преодолению.

Наряду с вышеуказанным следует отметить, что процесс диагностики и лечения глазных болезней является визуально направленным. В реальной жизни наши глаза помогают нам улавливать множество изменений, имеющих в глазах наших пациентов, поэтому текстовой материал является недостаточным для полноты информации о глазных болезнях. С целью повышения информативности пособия для читателей, книга снабжена цветными фотографиями.

Мы выражаем надежду на то, что эта книга послужит практическим справочным пособием для всех офтальмологов и будет способствовать оказанию высококвалифицированной помощи пациентам. ▲



# ▶ ГЛАВА 1

## Офтальмологическое обследование

### 1.1. СБОР ОФТАЛЬМОЛОГИЧЕСКОГО И СОМАТИЧЕСКОГО АНАМНЕЗА

При сборе анамнеза необходимо обратить внимание на следующие вопросы:

- ▼ Каковы основные жалобы, вынудившие обратиться к врачу?
- ▼ Когда началось заболевание?
- ▼ Имеет ли оно тенденцию к ухудшению?

#### Дополнительные вопросы:

1. **Острота зрения:** наблюдается ли ухудшение зрения как вблизи так и вдаль? Ухудшилось ли зрение только одного или обоих глаз?
2. **Начало:** развилось ли заболевание внезапно или постепенно?
3. **Какова динамика симптоматики:** постоянная или периодическая, частая или редкая? Существует ли какой-либо фактор, который вызывает появление симптомов или обострение заболевания?
4. **Динамика:** Каково течение болезни? Наблюдается ли ухудшение или улучшение?
5. **Степень выраженности симптоматики:** Мешают ли симптомы выполняемой пациентом работе или другим видам деятельности?
6. **ЛЕЧЕНИЕ:** Получал ли пациент когда-либо лечение по поводу имеющихся жалоб?

## ОФТАЛЬМОЛОГИЧЕСКИЙ АНАМНЕЗ

(от настоящего к прошлому)

### Вопросы к пациенту:

- ▲ Носите ли, или носили ли Вы когда-либо очки или контактные линзы?
- ▲ Переносили ли Вы когда-либо операцию на глазах?
- ▲ Получали ли Вы когда-либо лечение по поводу серьезного заболевания глаз?
- ▲ Принимаете ли Вы по рецепту или без него какое-либо лекарство для глаз, в том числе глазные капли?

## СОМАТИЧЕСКИЙ АНАМНЕЗ

(от настоящего к прошлому)

- ▲ Принимаете ли Вы по поводу какого-либо заболевания какое-либо лекарство, выдаваемое по рецепту или без него?
- ▲ Получали ли Вы когда-либо лечение по поводу какого-либо серьезного заболевания (особое внимание следует уделить сахарному диабету и гипертонии)?

## СЕМЕЙНЫЙ АНАМНЕЗ

(офтальмологический и соматический)

- ▲ Страдает ли кто-либо в Вашей семье серьезным заболеванием глаз или заболеванием общего характера (глаукома, катаракта, сахарный диабет, сердечно-сосудистые заболевания, артериальная гипертония, злокачественные новообразования)?
- ▲ **Аллергия:** имеете ли Вы аллергию на какой-либо лекарственный препарат, пыльцу, пищевые продукты или на что-либо еще?

## 1.2. ОПРЕДЕЛЕНИЕ ОСТРОТЫ ЗРЕНИЯ С ПОМОЩЬЮ ДИАФРАГМЫ С МАЛЕНЬКИМИ ОТВЕРСТИЯМИ

Пациенты, которые носят очки или оптические контактные линзы, не должны снимать их при проведении теста. Техника проведения теста аналогична определению остроты зрения по таблице Головина-Сивцева.▼

1. Попросите пациента прикрыть один глаз заслонкой или ладонью.
2. Попросите пациента приложить диафрагму с маленькими отверстиями к исследуемому глазу (Рис. 1.1).
3. Пациент должен смотреть вдаль через отверстие в диафрагме (при диафрагме с множественными отверстиями можно смотреть сквозь любое из них).

4. Попросите пациента выбрать одно из отверстий диафрагмы, максимально улучшающее зрение.
5. Попросите пациента прочитать строку с самыми мелкими буквами.
6. Повторите пункты с первого по пятый для другого глаза.
7. Рядом с показателем остроты зрения, определенной с помощью таблицы Головина-Сивцева и записанной в карте пациента, запишите показатели остроты зрения каждого глаза с диафрагмой.  
 Vis. OD 0,3; с диафрагмой 1,0  
 OS 0,2; с диафрагмой 0,9

Если при этом острота зрения повышается, то вероятным диагнозом является аномалия рефракции. ▼



А

Б

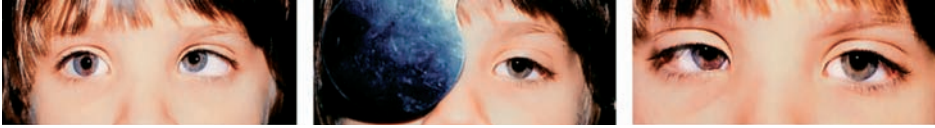**Рис. 1.1** Проверка остроты зрения с помощью диафрагмы с маленькими отверстиями.

### 1.3. ДИАГНОСТИКА КОСОГЛАЗИЯ ТЕСТ "ПРИКРЫТЬ/ОТКРЫТЬ"

Позволяет провести дифференциальную диагностику между гетеротропией и гетерофорией. Техника проведения: попросите пациента устремить взгляд в одну точку, после чего прикройте правый глаз экраном (окклюдером), затем повторно откройте его и вновь прикройте. (рис.1.2.)

Если в прикрытом состоянии отклоняется открытый глаз (в данном случае - левый), то у пациента имеется гетеротропия. Отклонение прикрытого глаза в момент его открывания — отвода экрана в сторону, свидетельствует о наличии гетерофории.

Расположение светового рефлекса на радужной оболочке также может помочь дифференцировать тропию от фории. Если с близкого расстояния световой рефлекс располагается в пределах зрачка, и при проведении теста "прикрыть/открыть" глаз отклоняется, то у пациента фория. Если в одном глазу с близкого расстояния световой рефлекс располагается вне зрачка, то у пациента тропия.



**Рис. 1.2** Тест “Прикрыть/Открыть”

Если при максимальной коррекции острота зрения глаза с аномально расположенным световым рефлексом понижена, то у пациента имеется амблиопия. Если при проведении теста “прикрыть/открыть” световой рефлекс отклонен от центра, то возможно, что соответствующие участки сетчатки пациента не имеют общей зрительной оси.

Необходимо также проверить наличие фороии, развивающейся при взгляде вдаль, для чего необходимо провести описанный выше тест “прикрыть/открыть”.

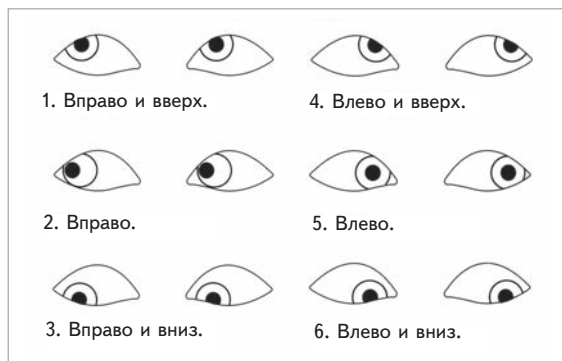Как правило, у людей, страдающих близорукостью, при взгляде вдаль наблюдается эзофория/тропия, тогда как при дальнозоркости эзотропия более выражена при взгляде на близко расположенные объекты. При этом с возрастом у пациентов, страдающих дальнозоркостью, эзофория/тропия увеличивается, затрудняя фокусирование при чтении, что связано с постепенным понижением четкости зрения (вначале небольшая тень, а в дальнейшем диплопия). Необходимо помнить об этом явлении, когда пациент, страдающий дальнозоркостью, жалуется, что затрудняется читать несмотря на то, что пользуется очками. ▼

## 1.4 ОПРЕДЕЛЕНИЕ ПОДВИЖНОСТИ ГЛАЗНЫХ ЯЛОК

Для начальной, приблизительной оценки подвижности глазных яблок врач держит маленький предмет или свой палец в центре поля зрения пациента и просит следовать взглядом за его движениями в шести основных направлениях:

**Рис. 1.3**  
Проверка подвижности  
глазного яблока.

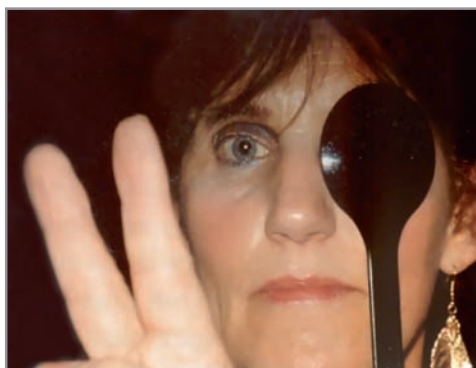С целью определения объема движений глазного яблока больной сопровождает взором кончик ручки или палец врача, движущийся в 6 основных направлениях



## 1.5. ОПРЕДЕЛЕНИЕ ПОЛЯ ЗРЕНИЯ КОНТРОЛЬНЫМ (КОНФРОНТАЦИОННЫМ) МЕТОДОМ

Определение поля зрения контрольным (конфронтационным) методом позволяет сравнить границы поля зрения пациента и врача (предполагается, что поле зрения последнего находится в норме). Тест проводится следующим образом:

1. Усадите пациента напротив, на расстоянии 60-90 см от себя. Смотрите пациенту в лицо, прикройте или закройте левый глаз и попросите пациента закрыть правый глаз. Вы и пациент должны смотреть на открытый глаз друг друга.
2. Вытяните руку в сторону на высоте плеча и держите два пальца вне границ своего поля зрения. Затем медленно приближайте и вводите пальцы извне вовнутрь, вводя их в пределы поля зрения по направлению к носу на середине расстояния между собой и пациентом. Попросите пациента сказать Вам, когда он/она увидит пальцы (рис.1.4).
3. Повторите движение пальцев внутрь поля зрения в четырех различных направлениях. Если представить циферблат напротив глаз пациента, то каждый раз приближая пальцы к центру “циферблата” движения проводить в направлении двух, четырех, восьми и десяти часов.
4. В каждом из четырех квадрантов (верхний левый, верхний правый, нижний левый и нижний правый) пациент должен увидеть пальцы практически одновременно с Вами. (Примечание: квадрант отмечается с точки зрения пациента). Если пациент не видит пальцев одновременно с Вами, то возможно, что границы его поля зрения в данном квадранте сужены, и могут понадобиться дополнительные периметрические исследования.
5. Зарегистрируйте ответы пациента в его/ее медицинской карте, просто указав, что поле зрения данного глаза сопоставимо с Вашим (находится в пределах нормы) или сужено в каком-либо из квадрантов.
6. Повторите процедуру для другого глаза и зарегистрируйте результаты. ▼



**Рис. 1.4** Определение поля зрения контрольным (конфронтационным) методом

## 1.6. ОЦЕНКА И СРАВНЕНИЕ ВОСПРИЯТИЯ КРАСНОГО ЦВЕТА ОБОИМИ ГЛАЗАМИ


Данный тест позволяет выявить наличие дистрофии желтого пятна. С этой целью пациенту предъявляется объект красного цвета (например, колпачок флакона от глазных капель) и предлагается оценить наличие разницы в восприятии насыщенности красного цвета между правым и левым глазом. Если насыщенность красного цвета, воспринимаемая одним глазом, по мнению обследуемого, наполовину меньше, чем воспринимаемая другим, то эту разницу необходимо отметить в карте пациента. Тест на восприятие красного цвета позволяет приблизительно оценить функциональное состояние желтого пятна. С его помощью врач может предположить наличие дистрофии желтого пятна. ▼

## 1.7. ТЕСТИРОВАНИЕ ПО СЕТКЕ АМСЛЕРА

1. Попросите пациента держать одной рукой карточку с сеткой Амслера (рис. 1.5), представляющую собой решетку из белых линий на черном фоне, на расстоянии около 35 см от глаз, прикрывая один глаз ладонью или заслонкой.
2. Проинструктируйте пациента, чтобы тот постоянно смотрел на точку в центре и, одновременно обращая внимание на четкость и прямоот линий, информировал бы врача о наличии нечеткости, искажений и искривлений линий. Пациент не должен отрывать взгляда от центральной точки, для того, чтобы можно было установить наличие каких-либо искажений.
3. Если ответ положительный, то повторите тест с сеткой Амслера на белом фоне и попросите пациента отметить на карточке участки дефектов в центральной зоне поля зрения.
4. Если результаты теста отрицательные, то сделайте соответствующую запись в карте пациента. Если выявляются дефекты в центральной зоне поля зрения, то сделайте соответствующую запись и приложите карточку со сделанными пациентом отметками. Пациенту потребует-ся дальнейшее обследование.

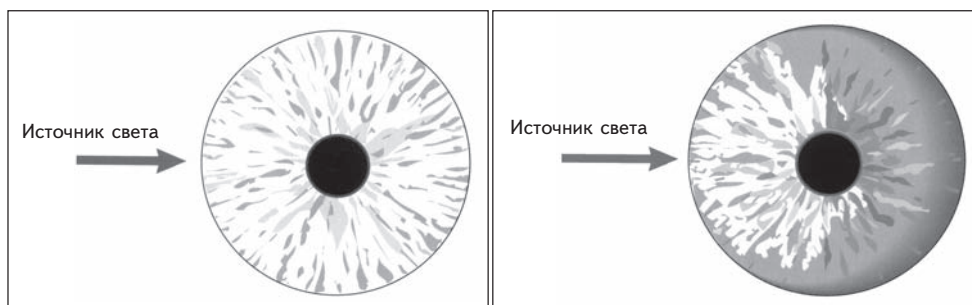Доступная техника тестирования по сетке Амслера позволяет пациенту проводить самотестирование в домашних условиях, и при наличии вышеуказанных изменений своевременно обращаться к офтальмологу. Проинструктируйте пациента о необходимости проведения теста отдельно для каждого глаза, постоянно соблюдая расстояние в 35 см и при одинаковом освещении. ▼

Рис. 1.5 Сетка Амслера



## 1.8. ВЫЯВЛЕНИЕ МЕЛКОЙ ПЕРЕДНЕЙ КАМЕРЫ И УЗКОГО УГЛА ПЕРЕДНЕЙ КАМЕРЫ ГЛАЗА

1. Расположите ручной фонарик в височной области около правого глаза пациента.
2. Направьте свет параллельно плоскости нормальной радужной оболочки к носу пациента.
3. Осмотрите назальный участок радужной оболочки. При нормальной глубине передней камеры и нормальном угле назальный отдел радужной оболочки бывает освещен так же, как и височный (рис.1.6); при мелкой передней камере и узком угле приблизительно две трети назального отдела радужной оболочки с неправильной кривизной края окажутся в тени (рис.1.7).
4. Запишите результаты обследования в карте пациента и таким же образом обследуйте левый глаз. ▼



**Рис. 1.6** Передняя камера нормальной глубины

**Рис. 1.7** Мелкая передняя камера

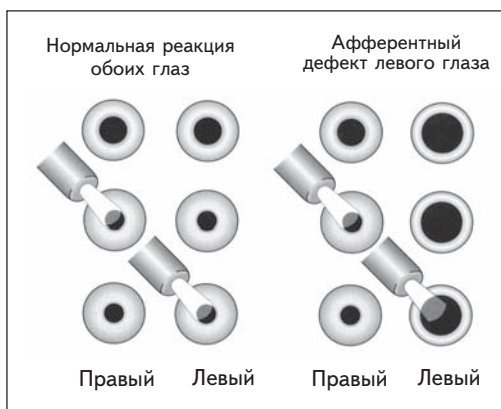
## 1.9 АФФЕРЕНТНЫЙ ЗРАЧКОВЫЙ ДЕФЕКТ

1. Сядьте напротив пациента (в условиях обычного комнатного освещения) и сравните диаметр зрачка правого и левого глаза в спокойном состоянии. Зрачки должны быть одинакового диаметра (рис. 1.8).
2. Внесите в карту пациента величину диаметра каждого глаза в спокойном состоянии, выраженную в миллиметрах. Для определения величины диаметра зрачка можете поднести близко к глазам пациента линейку с миллиметровой градуировкой.
3. Направьте свет ручного фонарика в правый глаз пациента, как это показано на рис.1.8, и проследите за ответным сужением зрачка, реагирующего на прямое воздействие света. Одновременно прос-

- ледите, происходит ли содружественное сужение левого зрачка.
4. Прекратите воздействие световым раздражителем для того, чтобы зрачки вернулись в спокойное состояние, и повторите шаг 3 для левого глаза.
  5. Занесите результаты для каждого глаза в карту пациента. Если результаты соответствуют норме, запишите: “Прямая и содружественная реакция на свет сохранена”; если имеются отклонения, то запишите: “Прямая реакция на свет отсутствует” или “Содружественная реакция на свет отсутствует”, в зависимости от выявленного отклонения.
  6. Сразу после освещения правого глаза перенаправьте свет в левый глаз. Если зрачок левого глаза начинает расширяться вместо того, чтобы оставаться в суженном состоянии благодаря содружественной реакции, значит имеется афферентный зрачковый дефект. ▼

**Рис. 1.8**

Зрачковые рефлексы. Афферентный зрачковый дефект. После засвета правого глаза быстро перенаправьте свет в левый глаз. В случае, если зрачок левого глаза начинает расширяться, вместо того, чтобы оставаться узким в результате содружественной реакции, то имеется афферентный зрачковый дефект.

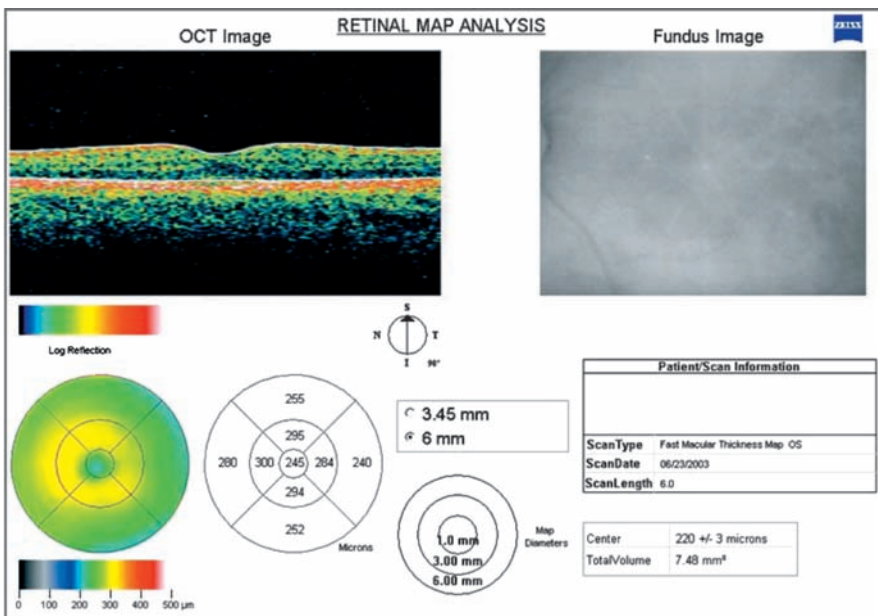


## 1.10. ОПТИЧЕСКАЯ КОГЕРЕНТНАЯ ТОМОГРАФИЯ

Оптическая когерентная томография позволяет получить изображение различных структур, используя отраженное рассеивание световых волн, так же, как при ультразвуковом исследовании. Однако поскольку световые волны имеют меньшую длину волны, то изображение отличается значительной четкостью. При оптической когерентной томографии используются инфракрасные лучи с низкой степенью когерентности, сила импульса которых зависит от глубины и соответствует отражающей способности тканей в данной точке. Степень отражения изображается ложным цветом, образуя “анатомическое” изображение. (рис. 1.9)



Оптическая когерентная томография незаменима для клинической оценки таких патологий желтого пятна, как дырчатый разрыв, кистозный отек, отслойка пигментного эпителия и преретинальные мембраны, а также для выявления тракций стекловидного тела. Этот метод исследования находится в динамическом развитии, и имеются предпосылки к тому, что он может применяться для измерения толщины диска зрительного нерва и толщины слоя нервных волокон в области экскавации при глаукоме. Одна из недавних разработок – оптическая томография для исследования передней камеры глаза. Этот метод, возможно, будет очень полезен при планировании имплантации искусственного хрусталика в переднюю камеру. ▼



© 2005 Elsevier Ltd. Spalton et al: Atlas of Clinical Ophthalmology 3e

Рис. 1.9 Оптическая когерентная томография

## 2.1. БЛЕФАРИТ И МЕЙБОМИТ

Воспаление краев век (блефарит) (рис. 2.1) и закупорка протоков мейбомиевых желез век (мейбомит) (рис. 2.2) часто встречаются сочетанно; очень распространены среди лиц пожилого и старческого возраста, и во многих случаях развиваются у пациентов, страдающих синдромом “сухого” глаза.

### ЭТИОЛОГИЯ

Хроническая стафилококковая инфекция, демодекоз, себорея, экзема, ангулярный блефарит связан с инфекцией, вызванной *Moraxella M.*

### СИМПТОМЫ:

- Зуд
- Покраснение глаз
- Ощущение жжения
- Слезотечение
- Слабо выраженные болевые ощущения
- Ощущение инородного тела

**Обычно состояние ухудшается после пробуждения и в конце дня.**

### ПРИЗНАКИ:

Утолщение и покраснение краев век; сосудистые телеангиэктазии, чешуйки, располагающиеся в межресничном пространстве нанизанные на ресницы; отечные, заполненные сальным содержимым или закупоренные мейбомиевые железы (мейбомит). Может наблюдаться “симптом зубной пасты” (при осторожном надавливании на веки из мейбомиевых желез выделяется густой, белый сальный секрет).

### ДИФФЕРЕНЦИАЛЬНАЯ ДИАГНОСТИКА

**СТАФИЛОКОККОВЫЙ блефарит** — распространенное заболевание, которое характеризуется воспалением краев век и наличием гнойных выделений (рис. 2.3)

При **СЕБОРЕЙНОМ** блефарите на ресницах или между ними обнаруживаются либо хлопья, напоминающие перхоть, либо скопления сального секрета, или сочетание того и другого (см. рис. 2.4). Разновидностями себорейного блефарита являются также мейбомит и дисфункция мейбомиевых желез, но названные состояния развиваются в глублежащих слоях век.

Причиной **ДЕМОДЕКОЗНОГО** блефарита является размножение клеща *Demodex folliculorum* в ресничных фолликулах. Данная патология особенно часто встречается у лиц пожилого и старческого возраста (см. рис. 2.5). При демодекозном блефарите воспаление слабо выражено или отсутствует, заболевание протекает в без клинических проявлений. Характерно наличие восковидных цилиндрообразных манжет или “рукавов” вокруг корней ресниц (см. рис.2.6). На рис. 2.7 схематично представлено расположение чешуек при стафилококковом (А), себорейном (Б) и демодекозном блефарите (В).

**При хроническом стафилококковом блефарите обычно наблюдаются следующие ПРИЗНАКИ:**

- ▲ Мадароз (выпадение ресниц)
- ▲ Полиоз (побеление ресниц)
- ▲ Трихиаз

**ЛЕЧЕНИЕ:**

- ▲ Горячие примочки на область век в течение 10 минут, от 1 до 4-х раз в день.
- ▲ Ежедневный туалет век: протирание краев век и ресниц с помощью ватного тампона или палочки с накрученной ватой (ватный аппликатор), смоченного водным раствором детского шампуня в разведении 1:1.
- ▲ На ночь — мазь, содержащая антибиотик (эритромицин), в течение 1-2 недель.

**При сильно выраженном блефарите применяются:**

- ▲ Комбинированные мази, содержащие антибиотик и стероидный препарат (тобрадекс, неладекс) в течение 1-2 недель.
- ▲ Доксциклин перорально — 50-100мг один раз в день.
- ▲ Необходимо проводить лечение сопутствующих заболеваний (розацеа, синдром “сухого” глаза).

**ИСХОД**

Благоприятный, но заболевание носит рецидивирующий характер и требует проведения поддерживающей терапии. ▼

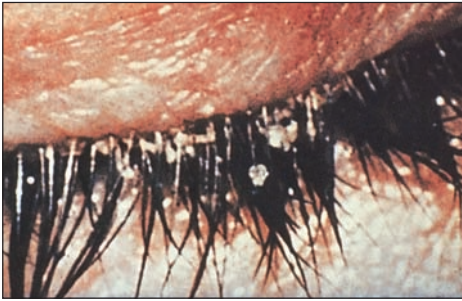


Рис. 2.1 Блефарит

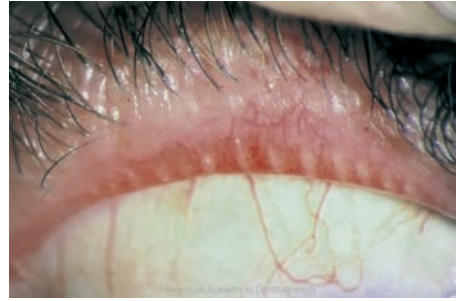

Рис.2.2 Мейбомит

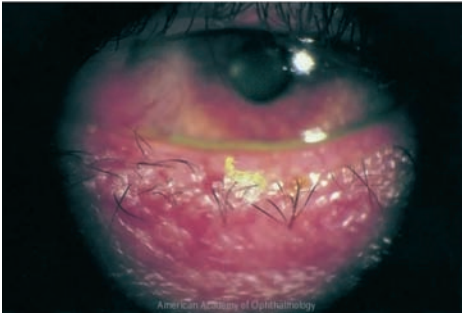


Рис.2.3 Блефарит стафилококковой этиологии

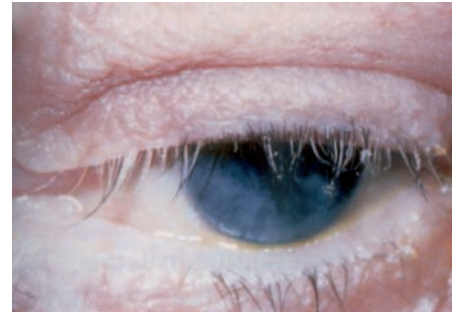


Рис.2.4 Блефарит вследствие себореи

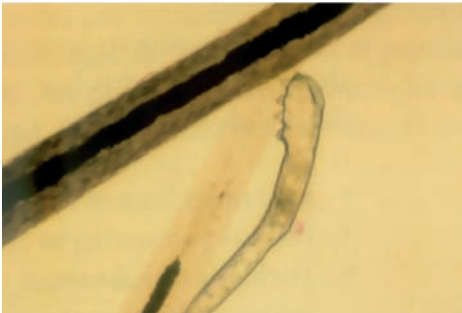

Рис.2.5 Клещ Demodex folliculorum на реснице

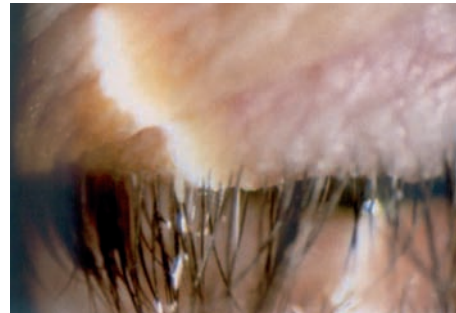

Рис.2.6 Блефарит демодекозной этиологии

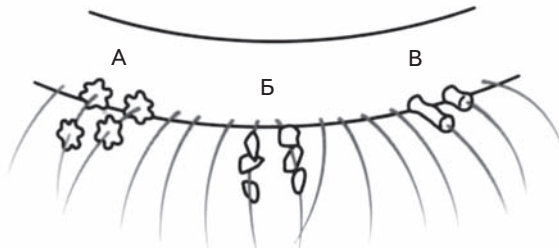


Рис.2.7 Схематическое изображение расположения чешуек и муфт на ресницах при различной этиологии блефарита

## 2.2. ЦЕЛЛЮЛИТ ПРЕСЕПТАЛЬНЫЙ ЦЕЛЛЮЛИТ

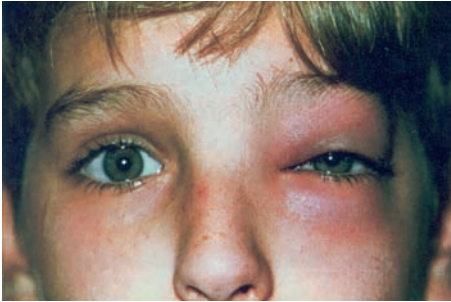

Рис.2.8 Пресептальный целлюлит

Инфекция и воспаление расположенных спереди от глазничной перегородки (septum orbitalis) поверхностных периорбитальных тканей и век. Глазное яблоко и глазница не вовлечены в воспалительный процесс (Рис. 2.8).

### ЭТИОЛОГИЯ

Очагом инфекции может служить ячмень; возможна генерализация воспалительного процесса из околоносовых пазух при инфекции верхних дыхательных путей, а также посттравматическое инфицирование. В случае травмы наиболее частым возбудителем является *Staphylococcus aureus*, а у детей младше 5 лет — *Haemophilus influenzae*.

### СИМПТОМЫ:

- Отек век
- Покраснение
- Птоз верхнего века
- Боль
- Субфебрилитет

### КЛИНИЧЕСКАЯ КАРТИНА:

- Покраснение и отек век, птоз верхнего века
- Гипертермия воспаленных тканей, определяемая пальпаторно (может быть сильно выраженной)
- Острота зрения не изменена, если для ее проверки приподнять верхнее веко
- Движения глазных яблок сохранены в полном объеме, безболезненны
- Экзофтальм отсутствует
- Конъюнктив и склера не воспалены
- В области века может быть обнаружена малозаметная ранка

### ДИФФЕРЕНЦИАЛЬНАЯ ДИАГНОСТИКА

Глазничный целлюлит, абсцесс века, дакриoadенит, дакриоцистит,

конъюнктивит, травма, рабдомиосаркома (у детей)

### **КЛИНИЧЕСКОЕ ОБСЛЕДОВАНИЕ:**

- ▲ Детальный анамнез: полученные травмы, синусит, перенесенные в ближайшее время одонтогенные инфекции, а также наличие сахарного диабета или иммунодепрессии.
- ▲ Всестороннее офтальмологическое обследование: оценка остроты зрения (визометрия), цветового зрения, зрачковых реакций, объема подвижности глазных яблок, экзофтальмометрия, осмотр век, конъюнктивы и склеры.
- ▲ Проверка основных соматических признаков организма: лимфатические узлы головы и шеи, менингеальные симптомы (ригидность мышц шеи) и рефлексy.
- ▲ Лабораторные анализы: общий анализ крови с лейкоформулой, посев крови, при необходимости — посев раневого отделяемого.

### **ВЕДЕНИЕ зависит от тяжести течения заболевания В ЛЕГКИХ СЛУЧАЯХ**

- ▲ Пероральный прием антибиотиков:  
Амоксациллин - клавуланат (аугментит) 250 — 300 мг 3 раза в день или  
Цефаклор 250 — 300 мг 3 раза в день или  
Бактрим 960 мг 2 раза в день — при аллергии к пенициллину
- ▲ Горячие примочки 3 раза в день
- ▲ При сочетанном конъюнктивите — местное применение антибиотиков (эритромициновая мазь 4 раза в день)
- ▲ При необходимости хирургическое дренирование абсцесса

### **ПРИ ТЯЖЕЛОМ ТЕЧЕНИИ**

- ▲ Внутривенное введение антибиотиков:  
Цефуросксим 1г в/в, каждые 8 часов
- ▲ Внутривенное введение антибиотиков показано также при сепсисе: амбулаторным больным, которые не следуют рекомендациям врача: детям младше 5 лет и при отсутствии положительной динамики от перорального приема антибиотиков в течение 48 часов.
- ▲ Больного необходимо осматривать ежедневно до улучшения состояния.

### **ИСХОД**

Обычно благоприятный при своевременно начатом лечении.▼

## 2.3. ОРБИТАЛЬНЫЙ ЦЕЛЛЮЛИТ

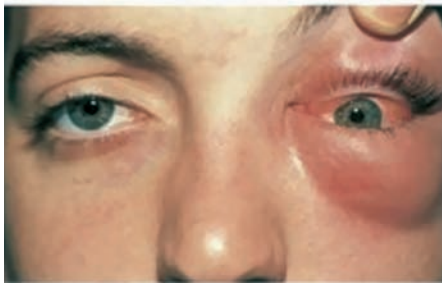
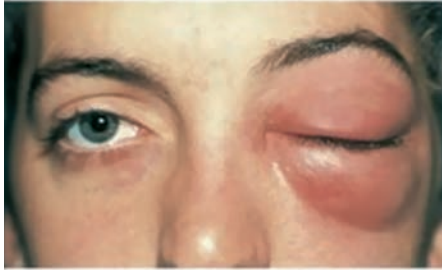
Рис. 2.9 Орбитальный целлюлит

Инфекция и воспаление мягких тканей глазницы и сопутствующие им орбитальные симптомы. Веки также могут быть вовлечены в воспалительный процесс (рис. 2.9).

### ЭТИОЛОГИЯ

Чаще всего развивается вследствие этмоидального синусита, однако может развиваться также и при воспалении лобных, верхнечелюстных и клиновидных синусов. В число других причин входят дакриоцистит, кариес зубов, внутричерепная инфекция, травма и оперативное вмешательство на глазнице. Основные возбудители инфекции - стрептококки и стафило-

кокки, а у детей младше 5 лет - *Haemophilus influenzae*. У больных сахарным диабетом, злокачественными новообразованиями, а также на фоне иммунодепрессии обычно обнаруживается грибковая инфекция, которая может привести к смертельному исходу в случае гематогенного заноса инфекции в мозг по глазной артерии.

### СИМПТОМЫ:

- Ухудшение зрения
- Боль
- Покраснение глаза
- Головная боль
- Диплопия
- “Выпирающий” глаз
- Отек века
- Лихорадка

### КЛИНИЧЕСКАЯ КАРТИНА:

- Снижение остроты зрения
- Температурная реакция
- Покраснение, отек и болезненность века
- Ограничение подвижности или болезненность при движениях глазного яблока

- Экзофтальм
- Положительный относительный афферентный зрачковый дефект
- Гиперемия и хемоз конъюнктивы
- Может обнаруживаться отек диска зрительного нерва
- Признаки поражения 5-го черепномозгового нерва свидетельствуют о вовлечении верхушки глазницы/ кавернозного синуса

## ДИФФЕРЕНЦИАЛЬНАЯ ДИАГНОСТИКА

Тиреотоксикоз (у взрослых), опухоли слезной железы, травма, каротидно-кавернозная фистула.

## КЛИНИЧЕСКОЕ ОБСЛЕДОВАНИЕ:

- ▲ Детальный анамнез: полученные травмы, синусит, перенесенные в ближайшее время одонтогенные инфекции, а также наличие сахарного диабета или иммунодепрессии
- ▲ Всестороннее офтальмологическое обследование: оценка остроты зрения (визометрия), цветового зрения, зрачковых реакций, объема подвижности глазных яблок, экзофтальмометрия, осмотр век, конъюнктивы и склеры (в том числе и оценка чувствительности роговицы), признаки поражения 5-го черепномозгового нерва, офтальмоскопия.
- ▲ Проверка основных соматических показателей организма: лимфатические узлы головы и шеи, менингеальные симптомы (ригидность мышц шеи) и рефлекссы.
- ▲ Компьютерная томография глазниц и околоносовых пазух.
- ▲ Лабораторные анализы: общий анализ крови с лейкоформулой, посев крови, при наличии раны — посев раневого отделяемого.

## ВВЕДЕНИЕ

- ▲ Внутривенное введение антибиотиков (в течение 1 недели):  
Нафциллин 1-2г в/в, каждые 4 часа, и цефтриаксон 1-2г в/в, каждые 12-24 часа, или  
Ампициллин-сульбактам 1,5-3г в/в, каждые 6 часов
- ▲ При сочетанном конъюнктивите или поражении роговицы — местное применение антибиотиков (эритромициновая мазь 4 раза в день)
- ▲ Ежедневный осмотр больного: оценка остроты зрения, цветового зрения, подвижности глазных яблок, степени экзофтальма, внутриглазного давления, состояния роговицы и диска зрительного нерва.



- ▲ После стабилизации состояния больного на фоне внутривенного введения антибиотиков необходим переход на пероральный прием препаратов (в течение 10 дней):  
Амоксициллин - клавуланат (аугментин) 250 – 300 мг 3 раза в день или  
Цефаклор 250 – 300 мг 3 раза в день или  
Бактрим 960 мг 2 раза в день – при аллергии к пенициллину
- ▲ Субпериостальный абсцесс требует НЕМЕДЛЕННОГО НАПРАВЛЕНИЯ к орбитальному хирургу для проведения хирургического дренирования, системной антибиотикотерапии (см. выше) и последующего мониторинга.
- ▲ В случае обнаружения рентгенографического затемнения синусов показана консультация оториноларинголога с целью получения гистологического диагноза.

В случае наличия у больного сахарного диабета или иммунодепрессии высока вероятность грибковой инфекции. Учитывая высокую смертность при этом состоянии необходимо незамедлительно провести хирургическую обработку и сделать биопсию, внутривенно назначив противогрибковые препараты (Амфотерицин В 0,25-1,00 мг/кг, в/в, разделить общую дозу на 4 равных приема – через каждые 6 часов) и начать лечение заболевания, послужившего причиной развития целлюлита.

## ИСХОД

Зависит от возбудителя и распространенности воспаления. Может развиваться тромбоз пещеристого синуса или менингит, которые приводят к стойким неврологическим нарушениям.

## НЕОБХОДИМО ПОМНИТЬ, ЧТО:

- ▲ Пресептальный целлюлит может перерасти в глазничный целлюлит, который представляет потенциальную угрозу жизни и зрению больного.
- ▲ При отсутствии адекватного лечения глазничный целлюлит может вызвать тромбоз пещеристого синуса или внутричерепной абсцесс.

▲ Необходимо пристальное наблюдение за состоянием больного с целью своевременной диагностики дальнейшего распространения инфекции, обращая особое внимание на:

- снижение остроты зрения
- ограничение подвижности глазного яблока
- наличие афферентного зрачкового дефекта
- наличие экзофтальма и хемоза ▼

**ДИФФЕРЕНЦИАЛЬНАЯ ДИАГНОСТИКА:  
ПРЕСЕПТАЛЬНЫЙ / ГЛАЗНИЧНЫЙ ЦЕЛЛЮЛИТ**

	<b>Пресептальный</b>	<b>Глазничный</b>
<b>Острота зрения</b>	Не изменена	Снижена
<b>Цветовое зрение</b>	Не нарушено	Нарушено
<b>Веки</b>	Отек и покраснение	Отек и покраснение
<b>Движения глазных яблок</b>	В полном объеме, безболезненны	Ограничены, болезненны
<b>Реакция зрачков на свет</b>	Сохранена	Замедлена
<b>Афферентный зрачковый дефект</b>	Отрицательный	Положительный
<b>Отек диска зрительного нерва</b>	Отсутствует	Возможен

## ▶ ГЛАВА 3.

# Заболевания конъюнктивы / Роговицы

### 3.1 АЛЛЕРГИЧЕСКИЙ КОНЪЮКТИВИТ (рис. 3.1)

#### ЭТИОЛОГИЯ

Реакция гиперчувствительности первого типа к воздушным аллергенам.

#### СИМПТОМЫ:

- Зуд
- Слезотечение
- Аллергия в анамнезе

#### ПРИЗНАКИ:

- Хемоз
- Покраснение и отечность век
- Конъюнктивальные сосочки
- Предушной лимфатический узел не пальпируется

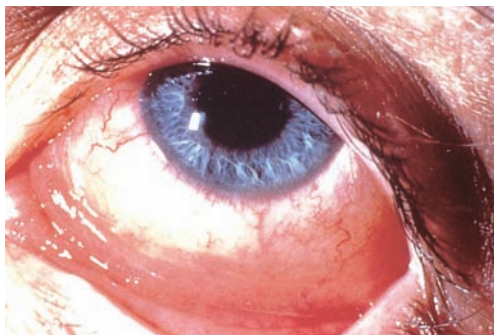
#### ЛЕЧЕНИЕ:

1. Устранение этиологического фактора
  2. Холодные примочки несколько раз в день
  3. Местно — капли, в зависимости от тяжести состояния
- **Легкое течение:** искусственная слеза, 4-8 раз в день. Необходимость продиктована поражением слизистых клеток, в результате чего не образуется слизь, которая увлажняет глаз.
  - **Состояние средней тяжести:** сосудосуживающие/ антигистаминные средства, не более 2-3 раз в день, поскольку больные часто бывают склонны закапывать их ежечасно.

**Помните, что они могут спровоцировать приступ закрытоугольной глаукомы, а при длительном применении может развиваться застойное полнокровие сосудов (рикошетный симптом).**

0,1% олопатадин, 0,1% лодоксамид, 2% недокромил, или 0,025% кетотифен, 2 раза в день, способствуют устранению зуда; 0,5% кеторолак, 4 раза в день, в определенных случаях помогает облегчить симптомы.

4. Нестероидные противовоспалительные препараты (0,1% диклофенак, и др.).
5. При тяжелом течении может быть эффективен пероральный прием антигистаминных препаратов.



**Рис.3.1** Аллергический конъюнктивит

### **НЕОБХОДИМО ПОМНИТЬ, ЧТО:**

при аллергическом конъюнктивите следует избегать местного применения антибиотиков или стероидных препаратов.

### **НАБЛЮДЕНИЕ**

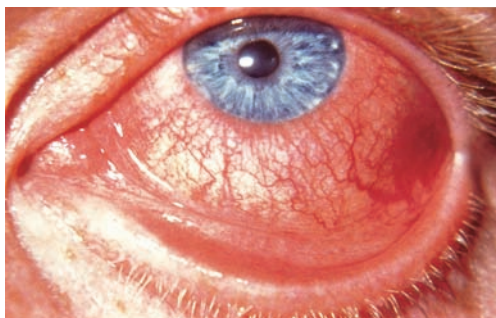
Больного следует осмотреть через 2 недели. ▼

## **3.2 ВИРУСНЫЙ КОНЪЮНКТИВИТ (Рис. 3.2)**

### **ЭТИОЛОГИЯ**

Основными возбудителями являются:

- Аденовирус (эпидемический кератоконъюнктивит)
- Вирус простого герпеса
- Энтеновирус



**Рис.3.2** Вирусный конъюнктивит

**Реже конъюнктивит могут вызвать:**

- Вирус кори
- Вирус гриппа
- Вирус паротита

**СИМПТОМЫ:**

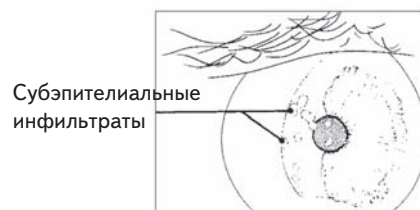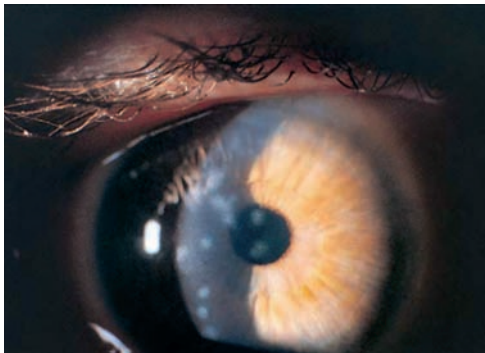- Зуд
- Ощущение жжения
- Ощущение инородного тела

В анамнезе — недавно перенесенная инфекция верхних дыхательных путей или контакт с больным.

Обычно вначале поражается один глаз, а через несколько дней в воспалительный процесс вовлекается и другой глаз.

**КЛИНИЧЕСКАЯ КАРТИНА:**

- Фолликулы на конъюнктиве нижнего века
- Пальпируемые предушные лимфоузлы
- Жидкие, слизистые выделения
- Покраснение и отек век
- Точечные субконъюнктивальные кровоизлияния
- Пленки/ ложные мембраны
- Субэпителиальные инфильтраты — могут развиваться спустя 1-2 недели после начала конъюнктивита. (рис. 3.3)



**Рис.3.3** Субэпителиальные инфильтраты

**КЛИНИЧЕСКОЕ ОБСЛЕДОВАНИЕ:**

Отсутствует необходимость посева конъюнктивального отделяемого за исключением случаев, приобретающих хронический характер, и, сопровождающихся обильным отделяемым.

Окрашивание флюоресцеином для исключения герпетического кератита.

## **ЛЕЧЕНИЕ:**

1. Инстиллясии препаратов искусственной слезы 4-8 раз в день, в течение 1-3 недель.
2. Холодные примочки несколько раз в день, в течение 1-2 недель.
3. При сильном зуде – сосудосуживающие/ антигистаминные средства (например, нафазолин/ фенирамин, Noseline) 4 раза в день.
4. В случае образования пленки/ ложной мембраны ее необходимо осторожно удалить.
5. В случае наличия пленки/ ложной мембраны или субэпителиальных инфильтратов, влияющих на остроту зрения, необходимо назначить нестероидные противовоспалительные препараты (0,1% диклофенак).
6. Объясните пациенту, что вирусный конъюнктивит представляет собой самокупирующееся заболевание с обычно наблюдаемым ухудшением в течение первых 4-7 дней и общей продолжительностью в 2-3 недели.
7. Вирусный конъюнктивит является чрезвычайно контагиозным заболеванием, особенно в течение первых 10-12 дней.  
Больные не должны прикасаться к глазам, здороваться за руку с другими людьми, пользоваться общим полотенцем и т.д.  
Больные, контактирующие со значительным числом лиц, не должны выходить на работу или посещать учебные заведения, пока не пройдет покраснение глаз и не исчезнет отделяемое.
8. Частое мытье рук

## **НЕОБХОДИМО ПОМНИТЬ, ЧТО:**

При вирусном конъюнктивите не рекомендуется местное применение антибиотиков или стероидных препаратов.

## **Варианты (лечение является универсальным)**

### **Фарингоконъюнктивальная лихорадка**

Клиническая картина та же, однако сочетается с фарингитом и температурной реакцией. ОБЫЧНО НАБЛЮДАЕТСЯ У ДЕТЕЙ.

### **Острый геморрагический конъюнктивит**

Клиническая картина та же, однако сопровождается развитием крупных субконъюнктивальных кровоизлияний; наблюдается при энтеровирусной инфекции, длится 1-2 недели и обычно встречается в тропических странах.

## НЕОБХОДИМО ПОМНИТЬ, ЧТО:

Как уже было отмечено, **многие вирусные инфекции** (например, корь, грипп, паротит) **могут вызвать неспецифический конъюнктивит.**

**Необходимо лечить основное заболевание**

Закапывайте препараты искусственной слезы 4-8 раз в день.▼

## 3.3 ВЕСЕННИЙ КАТАР

Весенний катар представляет собой аллергический конъюнктивит, который протекает с сезонными обострениями и чаще наблюдается у мальчиков.

### ЭТИОЛОГИЯ

В основе заболевания лежат иммунологические реакции. В организме образуются иммуноглобулины типа E и G (IgE и IgG) к цветочной пыльце или плесневым грибкам.

### ПРИЗНАКИ И СИМПТОМЫ:

Зуд, покраснение, слезотечение

### ГЛАЗНЫЕ ПРОЯВЛЕНИЯ:

- Отек век и конъюнктивы
- Застойная отечность конъюнктивы
- Сосочковый конъюнктивит, могут образовываться гигантские сосочки (рис. 3.4)
- В случае лимбального конъюнктивита образуются отечные узелки с белыми центрами (пятна Трантаса) (рис. 3.5)
- Роговичные бляшки могут стать причиной субэпителиального рубцевания

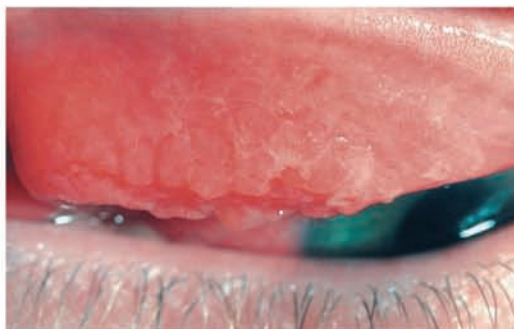### ЭПИДЕМИОЛОГИЯ

- ▲ Чаще встречается у мальчиков.
- ▲ В анамнезе — астма, атопия или экзема.

## ЛЕЧЕНИЕ · Стероиды

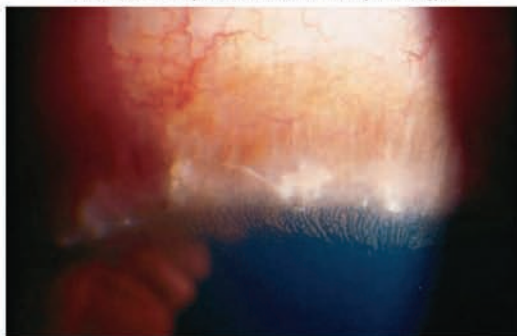- ▲ Средства, стабилизирующие мембраны тучных клеток
- ▲ Местное применение антигистаминных, противоотечных средств
- ▲ Препараты искусственной слезы
- ▲ Общее лечение аллергии

Деп.3.4 Гигантские сосочки при  
весеннем катаре



© 2005 Elsevier Ltd. Spalton et al: Atlas of Clinical Ophthalmology 3e

Деп.3.5 Очажки Трантаса при  
весеннем катаре



© 2005 Elsevier Ltd. Spalton et al: Atlas of Clinical Ophthalmology 3e



## 3.4 СИНДРОМ “СУХОГО ГЛАЗА”

### СИМПТОМЫ

- Ощущение жжения или инородного тела
- Может наблюдаться слезотечение, которое обостряется от дыма, ветра, жары, низкой влажности или длительного зрительного напряжения

Процесс, как правило, носит хронический характер с двусторонним поражением (однако иногда больные обращаются к врачу, когда процесс только начался в одном глазу). Часто степень дискомфорта превышает клиническую симптоматику.

### КЛИНИЧЕСКИ СУЩЕСТВЕННЫЕ ПРИЗНАКИ

(Могут выявляться один или оба указанных признака)

- ▲ Скопление слезной жидкости в виде мениска (узкого серпа по краю нижнего века). В норме серп должен быть вогнутым, а его высота должна составлять не менее 1мм.
- ▲ Сокращение времени нарушения целостности слезной пленки. В норме промежуток времени между миганием и образованием дефекта в слезной пленке (обнаруживается при окрашивании флюоресцеином) составляет более 10 секунд (рис. 3.6).

### ДРУГИЕ ПРИЗНАКИ

Пятнистое окрашивание роговицы и/или конъюнктивы флюоресцеином или бенгальским розовым, обычно в нижней части или межвековом пространстве (рис. 3.7). Могут обнаруживаться нити на конъюнктиве и излишек слизи в слезной пленке (рис. 3.8).

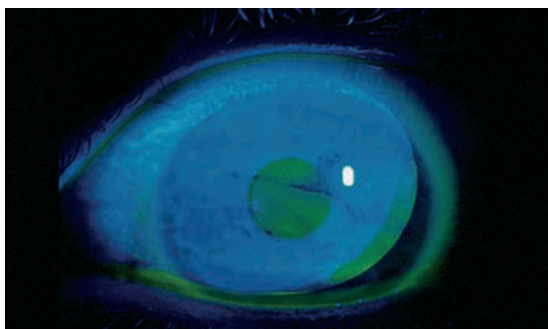
### ДИФФЕРЕНЦИАЛЬНАЯ ДИАГНОСТИКА

- ▲ Блефарит (покраснение, утолщение и шелушение краев век и телеангиэктазии, которые часто сочетаются с синдромом “сухого глаза”).
- ▲ Поражение век, приводящее к несмыканию глазной щели (экспозиционная кератопатия), обычно носит вторичный характер и развивается вследствие паралича VII черепномозгового нерва, травмы, химического или термического ожога, врожденного порока, старческого эктропиона или других причин.
- ▲ Ночной лагофтальм (во сне глаза остаются приоткрытыми)

## ЭТИОЛОГИЯ

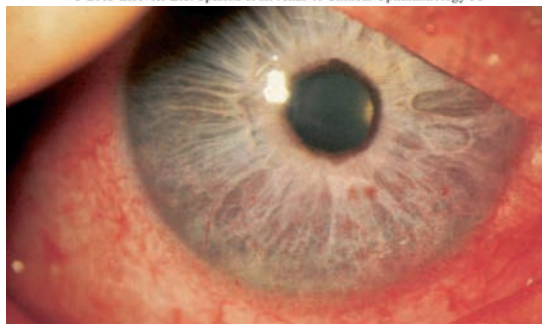
- ▲ Идиопатический
- ▲ Системные заболевания соединительной ткани (например, синдром Шегрена, ревматоидный артрит, гранулематоз Вегенера, системная красная волчанка)
- ▲ Рубцевание конъюнктивы (например, пузырьчатка глаза, синдром Стивенса-Джонса, трахома, химический ожог)
- ▲ Воздействие лекарственных препаратов (например, оральные контрацептивы, мочегонные, антигистаминные средства, бета-блокаторы, фенотиазиды, атропин)
- ▲ Инфильтрация слезной железы (например, саркоидоз, опухоль)
- ▲ Послерадикационный фиброз слезной железы
- ▲ Недостаточность витамина А

**Рис.3.6** Укорочение периода нарушения целостности слезной пленки



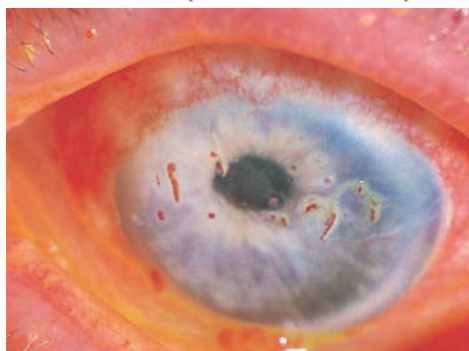
© 2005 Elsevier Ltd. Spalton et al: Atlas of Clinical Ophthalmology 3e

**Рис.3.7** Пятнистое окрашивание красителем Бенгальским розовым роговицы в нижней половине



© 2005 Elsevier Ltd. Spalton et al: Atlas of Clinical Ophthalmology 3e

**Рис.3.8** На роговице обнаруживается нитчатое отделяемое, а также излишки слизи в слезной жидкости



© 2005 Elsevier Ltd. Spalton et al: Atlas of Clinical Ophthalmology 3e

## КЛИНИЧЕСКОЕ ОБСЛЕДОВАНИЕ

1. Анамнез и объективный осмотр с целью выяснения этиологического фактора.
2. Осмотр с помощью щелевой лампы: после окрашивания флюоресцеином или бенгальским розовым осмотрите серповидное скопление слезной жидкости и оцените время нарушения целостности слезной пленки.

### 3. Тест Ширмера

**Техника выполнения:** удалите излишек слезы и поместите фильтровальную бумагу Ширмера за нижнее веко обоих глаз на границе средней и наружной трети на 5 минут.

**Анестезия** — инстилляционная анестезия 0,5% раствором тетракаина предварительно до проведения теста (тест позволяет оценить только базальную слезопродукцию).

В норме увлажненный отрезок равен или превышает 10мм.

## ЛЕЧЕНИЕ:

### В легких случаях

Искусственная слеза, 4 раза в день

### В выраженных случаях

1. Более частое закапывание искусственной слезы, вплоть до 1 раза каждые 1-2 часа; необходимо применять искусственной слезу, не содержащую консервантов.
2. На ночь можно добавить увлажняющую мазь (например, мазь Нуро tears, Refresh PM).

### В тяжелых случаях

1. Увлажняющая мазь (например, Refresh PM) 2-3 раза в день в дневные часы и не содержащая консервантов искусственная слеза каждые 1-2 часа.
2. Повязка с увлажняющей мазью на ночь (может потребоваться и в дневные часы).
3. В случае наличия нитчатого отделяемого следует удалить нити пинцетом и назначить инстилляции 10% ацетилцистеина (например, мукомист) 4 раза в день.
4. Если перечисленные средства неэффективны, то производится окклюзия слезной точки коллагеновыми или силиконовыми пробками, или с помощью электрокоагуляции (при неэффективности ранее перечисленных двух методов).

5. При неэффективности всех перечисленных средств следует произвести латеральную тарзорафию. До хирургической тарзорафии может быть проведена временная тарзорафия с помощью лейкопластыря (для того, чтобы удерживать латеральную треть века в закрытом состоянии).

### **НЕОБХОДИМО ПОМНИТЬ, ЧТО:**

1. Помимо синдрома “сухого глаза” лечению подлежит также сопутствующее заболевание (например, блефарит, экспозиционная кератопатия), если таковое имеется.
2. В случае частого закапывания (чаще, чем раз в 3 часа) необходимо применять только не содержащую консерванты искусственную слезу, чтобы избежать токсического воздействия консервантов.
3. Если анамнез свидетельствует о вероятности наличия недиагностированного системного заболевания (например, суставная боль в анамнезе), то больного необходимо направить к терапевту или ревматологу для дальнейшего обследования.

### **МОНИТОРИНГ**

Повторный осмотр необходимо провести через несколько дней/недель, в зависимости от тяжести поражения и имеющихся симптомов. В тяжелых случаях синдрома “сухого глаза”, развившегося на фоне какого-либо хронического системного заболевания (например, ревматоидный артрит, саркоидоз, пузырчатка глаза) больного необходимо осматривать чаще.

### **НЕОБХОДИМО ПОМНИТЬ, ЧТО:**

В тяжелых случаях синдрома “сухого глаза” больные не должны носить контактные линзы. При синдроме Шегрена чаще встречаются лимфома и поражения слизистых оболочек, что требует совместного лечения терапевта, ревматолога, стоматолога и гинеколога. ▼

## 3.5 ЭРОЗИЯ РОГОВИЦЫ

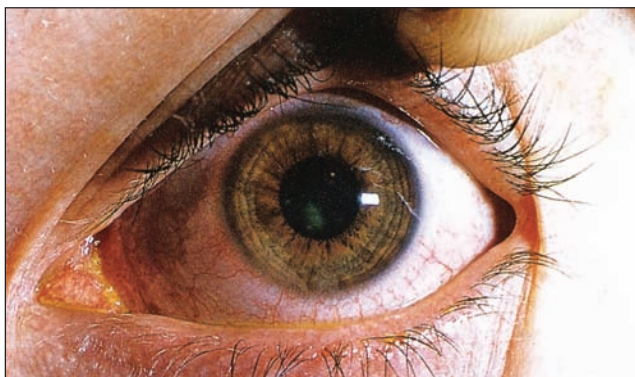Дефект эпителия роговицы, обычно травматического происхождения.

### ПРИЗНАКИ И СИМПТОМЫ:

- Боль
- Ощущение инородного тела
- Светобоязнь
- Слезотечение
- Покраснение глаза
- Острота зрения может быть нормальной или пониженной
- Гиперемия конъюнктивы
- Дефект эпителия, который окрашивается флюоресцеином (рис. 3.9)

### ЛЕЧЕНИЕ:

- ▲ Местное применение антибиотиков: в виде капель — тобрамицин (тобрекс) 4 раза в день, или мази — 1% тетрациклиновая мазь, 4 раза в день.
- ▲ Следует учесть возможность местного применения нестероидных противовоспалительных препаратов: 0,1% диклофенак натрия 3 раза в день в течение 48-72 часов, для облегчения боли.
- ▲ Следует учесть возможность местного применения циклоплегических средств: 1% циклопентолат для облегчения боли и светобоязни; применение обязательно при поражении центрального участка роговицы
- ▲ Давящая повязка ▼



**Рис.3.9** Эрозия роговицы окрашивается флюоресцеином

### 3.6 БАКТЕРИАЛЬНЫЙ КЕРАТИТ (ЯЗВА РОГОВИЦЫ)

Изъязвление тканей (эпителия и стромы) роговицы вследствие воспаления, вызванного инфекцией (рис. 3.10).

К числу факторов риска относятся: ношение контактных линз, травма, синдром “сухого глаза”, кератопатия вследствие несмыкания глазной щели при лагофтальме, нейротрофические изменения роговицы и патология век.

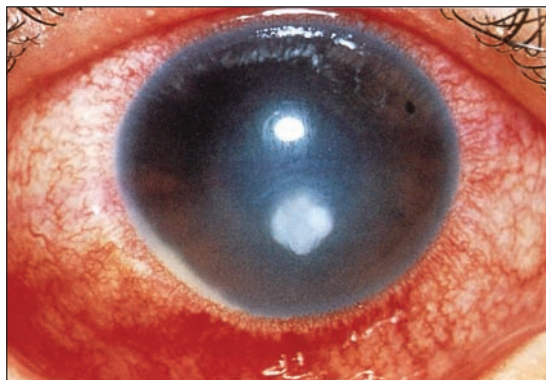
#### ЭТИОЛОГИЯ

##### Бактериальная

Чаще всего выявляются следующие возбудители: *Staph. aureus*, *Staph. epidermidis*, *Streptococcus pneumoniae*, *Pseudomonas aeruginosa*, *Haemophilus influenzae*, *Moraxella catarrhalis*. Особое внимание требуется при инфекции, вызванной *Neisseria* и *Haemophilus*, поскольку возбудители могут проникать сквозь неповрежденный эпителий.

#### СИМПТОМЫ:

- Боль
- Отделяемое
- Слезотечение
- Светобоязнь
- Покраснение глаза
- Понижение остроты зрения
- На роговице могут выявляться инфильтраты



**Рис. 3.10**  
Бактериальный кератит

## КЛИНИЧЕСКАЯ КАРТИНА:

Острота зрения не изменена или понижена; слизисто-гнойное отделяемое; инъецированность конъюнктивы, перикорнеальная инъекция, дефект эпителия роговицы, под которым образуется белый инфильтрат, отек роговицы, складки десцеметовой оболочки (при особенно тяжелом течении наблюдаются: помутнение влаги передней камеры и клеточные скопления, гипопион, истончение роговицы, десцеметоцеле, повышение внутриглазного давления).

## КЛИНИЧЕСКОЕ ОБСЛЕДОВАНИЕ:

- ▲ Детальный анамнез; особое внимание следует уделить ношению контактных линз и уходу за ними.
- ▲ Всестороннее офтальмологическое обследование, особенно роговицы (чувствительность, размеры и глубина язвы, характер инфильтрата, окрашивание флюоресцеином, степень истончения) и передней камеры.
- ▲ Лабораторные исследования: соскоб с поверхности язвы роговицы с последующим микробиологическим исследованием мазка.

## ЛЕЧЕНИЕ:

- ▲ Временно прекратить ношение контактных линз, выбросив линзу пораженного глаза.
- ▲ В случае перфорации роговицы следует использовать лечебную контактную линзу или произвести сквозную кератопластику.
- ▲ **ПРИ ЯЗВЕ РОГОВИЦЫ НЕЛЬЗЯ НАКЛАДЫВАТЬ ГЕРМЕТИЧНУЮ ПОВЯЗКУ**
- ▲ На начальном этапе больного следует осматривать ежедневно; в тяжелых случаях показана госпитализация.
- ▲ **Если возбудитель неизвестен, то до получения результатов посева необходимо лечить как бактериальную язву.**

## СХЕМЫ ЛЕЧЕНИЯ:

- ▲ **Мелкие инфильтраты (<2мм):** местное применение антибиотиков широкого спектра действия (моксифлоксацин [Моксицин], на начальном этапе каждый час, впоследствии постепенно снижая дозу).
- ▲ **Более крупные язвы:** местное применение концентрированных растворов антибиотиков широкого спектра действия — поперемен-

но тобрамицин 13,6 мг/мл ежечасно (см. ниже\*) и цефазолин 50 мг/мл, ежечасно (то есть, каждые 30 минут чередовать инстилля-ции антибиотиков) в течение 24-72 часов, впоследствии постепенно снижая дозу. В случае, если больной не выполняет назначения врача, следует вводить антибиотики субконъюнктивально.

- ▲ Выбор антибиотика проводится на основании антибиотикограммы и окрашивания по методу Грама.
- ▲ Местное применение циклоплегических средств (0,25% скополамин или 1% атропин, 2-4 раза в день).
- ▲ **СТЕРОИДНЫЕ ПРЕПАРАТЫ** (1% раствор преднизолона ацетата, закапывать реже, чем антибиотики) **МОЖНО ПРИМЕНЯТЬ МЕСТНО ТОЛЬКО ПОСЛЕ УЛУЧШЕНИЯ СОСТОЯНИЯ (ОБЫЧНО ЧЕРЕЗ 48-72 ЧАСА).**
- ▲ Системное применение антибиотиков при перфорации роговицы, вовлечении склеры или эндофтальмите.

## ИСХОД

Зависит от вида возбудителя, размеров и локализации язвы, а также от эффективности лечения. Последствия могут варьироваться от маленького рубца, который не отражается на зрении, до перфорации роговицы, которая требует немедленной пересадки роговицы.

### \* Концентрированный раствор тобрамицина

С помощью шприца ввести в 5 мл-овый флакон 0,3% глазных капель тобрамицина 2 мл раствора тобрамицина из ампулы (40мг/мл). Хранить в холодильнике, срок годности 14 дней. ▼

## 3.7 ГЕРПЕТИЧЕСКИЙ КЕРАТИТ

Вирус простого герпеса может вызывать первичное общее инфекционное заболевание с глазными проявлениями или вторичное поражение глаз вследствие латентной инфекции. Герпетическая инфекция манифестирует в виде поражений роговицы.

**Первичная инфекция:** характерный для вирусного заболевания продромальный период, сопровождающийся лихорадкой, ин-



фекцией верхних дыхательных путей, иногда и фолликулярным конъюнктивитом, а также увеличенными предушными лимфатическими узлами и везикулярной сыпью на коже век, реже — точечными или древовидными поражениями эпителия роговицы.

**Обострение или вторичная инфекция:** обычно развивается у взрослых. 90% взрослого населения планеты имеют антитела к вирусу простого герпеса, однако первичная инфекция чаще всего бывает субклинической.

1. Герпетическая сыпь на губах
2. Древовидное поражение роговицы — это наиболее частое проявление (рис. 3.11, 3.12)
3. Триггерные факторы: температурная реакция, менструация, загар, “стресс”.
4. Понижение чувствительности роговицы, обычно одностороннее; после контактных линз герпетический кератит - вторая по частоте причина язвенного поражения роговицы.

После первой атаки герпеса в течение двух лет древовидный кератит рецидивирует в 25% случаев, а наступление второго рецидива в течение двух лет после первого наблюдается в 45% случаев.

## КЛИНИЧЕСКИЕ ПРОЯВЛЕНИЯ:

**Эпителиальный инфекционный кератит:** древовидный (рис. 3.11) или ландкартообразный кератит (рис. 3.13)

## ПРИЗНАКИ И СИМПТОМЫ:

- Боль
- Светобоязнь
- Слезотечение
- Покраснение глаза
- Затуманенное зрение

Древовидный кератит вызывает изъязвление роговицы в виде разветвлений, с терминальными утолщениями и отечными краями. При окрашивании флюоресцеином они приобретают древовидные очертания.

Ландкартообразные язвы — это более крупные и распространенные поражения, чем древовидные язвы.

## **Иммунный стромальный (или интерстициальный) “дисковидный” кератит (рис 3.14)**

Затуманивание зрения, причиной которого являются:

- нечетко очерченный стромальный инфильтрат: дискообразная или округлая область отечной и утолщенной стромы
- преципитаты на роговице вследствие реакции гиперчувствительности стромы
- рубцевание
- истончение с последующей неоваскуляризацией и липидными депозитами.

Эпителий обычно не поражается.

Некротизирующий стромальный кератит (рис. 3.15): локализация вирусной инфекции непосредственно в строме, которая вызывает некроз, образование эпителиального дефекта и инфильтрата.

Эндотелиит: очаговый или “дискообразный” отек стромы, эндотелиальные преципитаты роговицы и клеточные скопления в передней камере глаза.

### **ДИФФЕРЕНЦИАЛЬНАЯ ДИАГНОСТИКА:**

- ▲ Поражение эпителия: вирус опоясывающего герпеса, ложные древовидные язвы, образующиеся от ношения контактных линз, или инфекция, вызванная *Acanthamoeba*.
- ▲ Нейротрофическая язва
- ▲ Поражение стромы: острые бактериальные или другие язвы роговицы

### **ВЕДЕНИЕ**

#### **МЕДИКАМЕНТОЗНОЕ ЛЕЧЕНИЕ**

Диагноз обычно ставится на основании клинических проявлений.

- ▲ Поражение эпителия: 3% глазная мазь ацикловира (зовиракс) 5 раз в день. Можно заменить пероральным приемом противовирусных препаратов (ацикловир 400мг 5 раз в день, или валацикловир (валтрекс) 500мг 1 раз в день).
- Циклоплегическое средство.

## НЕОБХОДИМО ПОМНИТЬ, ЧТО:

**Местное применение стероидных препаратов противопоказано вследствие риска перфорации роговицы.**

### ▲ Стромальное иммунное поражение

Не следует назначать стероидные препараты до заживления активного эпителиального поражения, о чем можно судить по отсутствию окрашивания флюоресцеином.

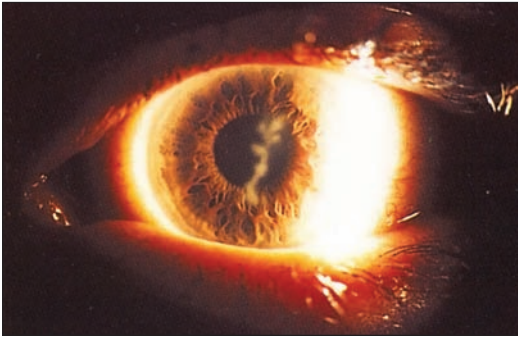**При средней тяжести и тяжелом воспалении, сопровождающемся соответствующей клиникой и понижением остроты зрения, показаны растворы стероидов каждые 2 часа и строгое наблюдение за состоянием больного. Стероидные препараты назначаются местно и дозируются, исходя из состояния больного; под строгим контролем дозы постепенно снижаются до достижения минимальной поддерживающей дозы.**

**В тяжелых случаях показан пероральный прием стероидов.**

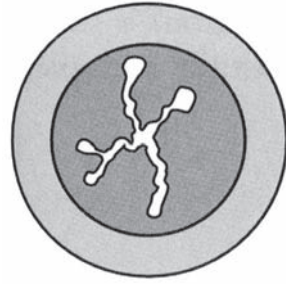Пероральный прием противовирусных препаратов в дозах, подавляющих инфекцию (ацикловир 400 мг 2 раза в день), позволяет избежать токсического воздействия на роговицу и полезен для долгосрочной профилактики.

## ХИРУРГИЧЕСКОЕ ЛЕЧЕНИЕ:

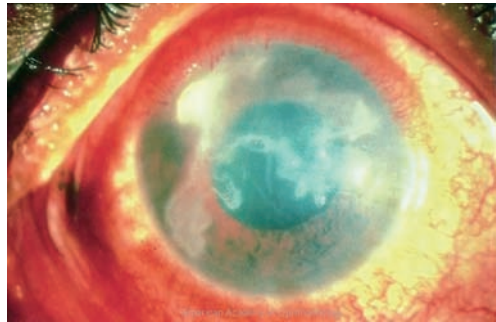
1. Сквозную кератопластику следует производить спустя 6 месяцев после активного стромального кератита. После пересадки рецидив наблюдается приблизительно в 20% случаев.
2. При вялотекущих больших язвах и перфорации роговицы часто требуется пластика конъюнктивальным лоскутом. ▼



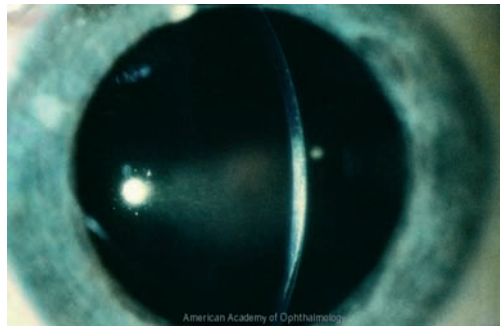
**Рис.3.11** Древоподобный герпетический кератит



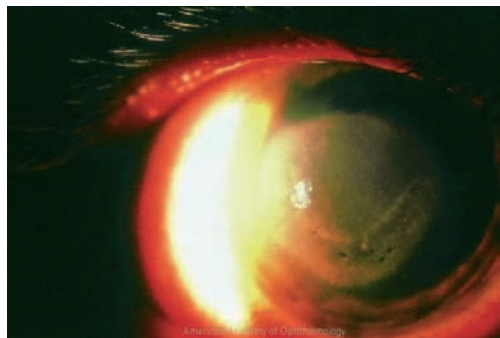
**Рис.3.12** Схематическое изображение древоподобного герпетического кератита



**Рис.3.13** Ландкартообразный герпетический кератит



**Рис.3.14** Дисковидный герпетический кератит



**Рис.3.15** Некротизирующий стромальный герпетический кератит

### 3.8 ПОРАЖЕНИЯ ГЛАЗ, ВЫЗВАННЫЕ ВИРУСОМ ОПОЯСЫВАЮЩЕГО ГЕРПЕСА (HERPES ZOSTER)

Заражение вирусом опоясывающего герпеса обычно происходит в детском возрасте, когда ребенок болеет ветряной оспой. В латентном состоянии вирус персистирует в сенсорных ганглиях и может впоследствии активизироваться — либо спонтанно, либо вследствие подавления иммунной системы.

#### СИМПТОМЫ:

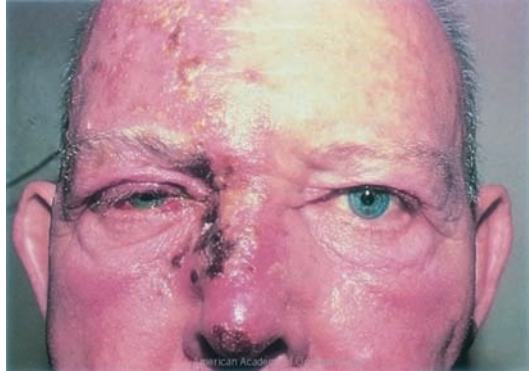- Кожная сыпь в областях, иннервируемых пораженными нервами.
- По частоте поражения тройничный нерв стоит на втором месте после межреберных нервов, при этом глазная ветвь тройничного нерва — n.ophthalmicus, практически всегда вовлекается в патологический процесс.
- Наличие сыпи на кончике носа свидетельствует о поражении носослезного нерва (повышенный риск поражения глаз, в том числе развития увеита) (рис. 3.16).

#### ГЛАЗНЫЕ СИМПТОМЫ ВКЛЮЧАЮТ:

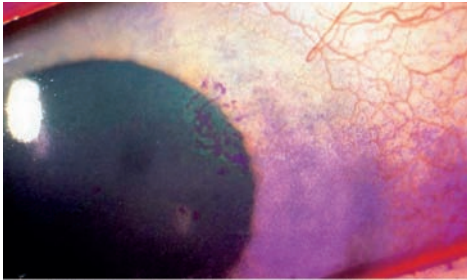
Кожную сыпь на веках в виде пузырьков или язв (может присоединиться бактериальная инфекция), выпадение ресниц

- Воспаление слезных канальцев (каналikulит)
- Миозит, эписклерит, склерит
- Папиллярный или фолликулярный конъюнктивит
- Роговица:
  1. Понижение чувствительности роговицы
  2. Древовидный кератит, вызванный вирусом опоясывающего герпеса: колбообразные утолщения терминальных участков отсутствуют (рис. 3.17)
  3. Строма: нумулярный, интерстициальный (глубокий) и дисковидный кератит (рис. 3.18)
  4. Трофические язвы и персистирующие дефекты роговицы
  5. Расплавление стромы роговицы  
Иридоциклит или кератопеит (рис. 3.19)

**Рис.3.16** Опоясывающий герпес

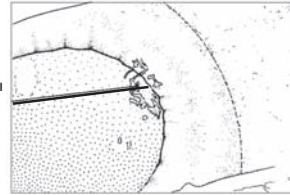


**Рис.3.17** Ложные дендриты на роговице

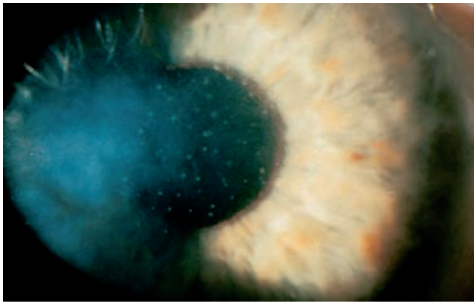


© 2005 Elsevier Ltd. Spalton et al: Atlas of Clinical Ophthalmology 3e

ложные дендриты  
на роговице

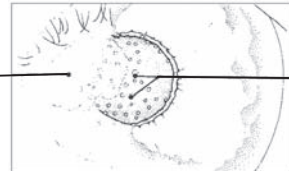


**Рис.3.18** Дисковидный кератит



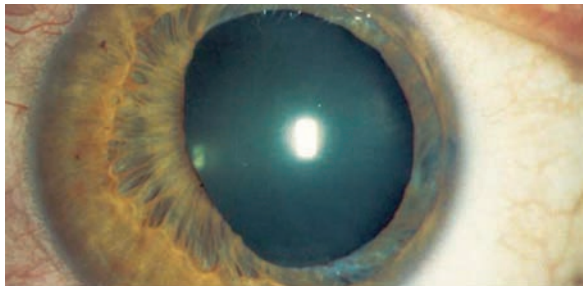
© 2005 Elsevier Ltd. Spalton et al: Atlas of Clinical Ophthalmology 3e

отек  
стромы



преципитаты на  
роговице

**Рис.3.19**  
Очаговая атрофия  
радужки после увеита,  
вызванного вирусом  
опоясывающего герпеса



© 2005 Elsevier Ltd. Spalton et al: Atlas of Clinical Ophthalmology 3e

Повышение внутриглазного давления вследствие трабекулита или иридоциклита

Другие поражения глаз: витреит, васкулит сетчатки, некроз сетчатки, воспаление сосудистой оболочки, обструкция центральной артерии сетчатки или глазной артерии, воспаление зрительного нерва.

### **ЛЕЧЕНИЕ:**

1. Пероральный прием противовирусных препаратов в течение 5 дней после развития заболевания: ацикловир, 800мг 5 раз в день, валацикловир, 1000мг 3 раза в день, в течение 7 дней.
2. Пероральный прием стероидных препаратов: преднизон, 60мг 4 раза в день в течение 1 недели, затем 30мг 4 раза в день в течение 1 недели, и затем еще 15мг 4 раза в день в течение 1 недели.
3. При необходимости назначаются также циклоплегические и обезболивающие средства.
4. Применение стероидных препаратов в виде глазных капель при нумулярном, интерстициальном и дисковидном кератите, а также при вторичной глаукоме, развившейся вследствие увеита.
5. Хронические персистирующие дефекты эпителия: наложение давящей повязки, защитные контактные линзы и частое закапывание увлажняющих средств (искусственная слеза, солкосерил в виде глазного геля). В тяжелых случаях может потребоваться тарзорафия, пластика конъюнктивальным лоскутом или пересадка роговицы. ▼

## ГЛАВА 4.

# Заболевания склеры/ Увеального тракта

### 4.1 ПЕРЕДНИЙ УВЕИТ (ИРИТ / ИРИДОЦИКЛИТ)

#### ЭТИОЛОГИЯ

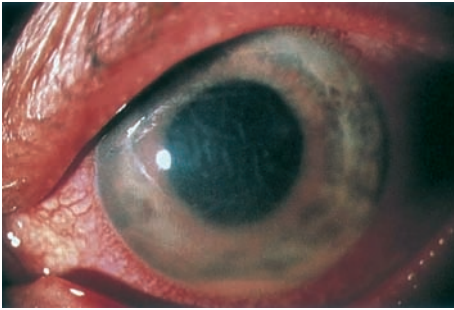
##### ОСТРЫЙ:

- Идиопатический
- Увеит, связанный с тканевыми антигенами HLA-B27 (особенно у молодых мужчин, страдающих болями в пояснице и серонегативным спондилоартритом) (рис. 4.1)
- Факогенный увеит – факоанафилактический увеит или факолитическая глаукома (рис. 4.2)
- Послеоперационный ирит
- Болезнь Бехчета (рис. 4.15)
- В редких случаях: паротит, грипп, аденовирусная инфекция, корь, хламидиоз

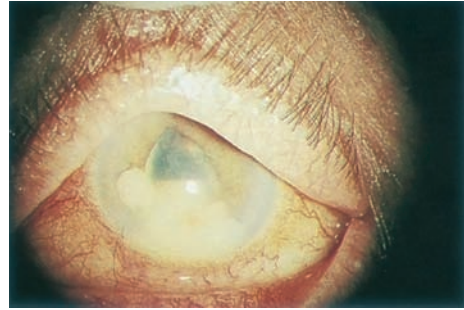
##### ХРОНИЧЕСКИЙ:

- Ювенильный ревматоидный артрит (рис. 4.3)
- Гетерохромный иридоциклит Фукса (хроническое течение, обычно с признаками грануломатозных изменений – “сальные” роговичные преципитаты, узелки на радужной оболочке) (рис. 4.4, 4.5)
- Саркоидоз (рис. 4.6, 4.7, 4.8)
- Простой герпес / опоясывающий герпес / ветряная оспа
- Сифилис
- Туберкулез (рис. 4.9)
- Бруцеллез



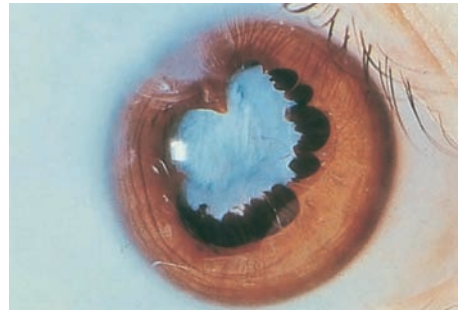


**Рис.4.1** Увеит, обусловленный антигенами к HLA- B27

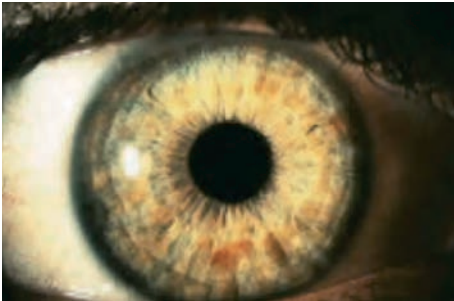

**Рис.4.2** Факоанафилактический увеит

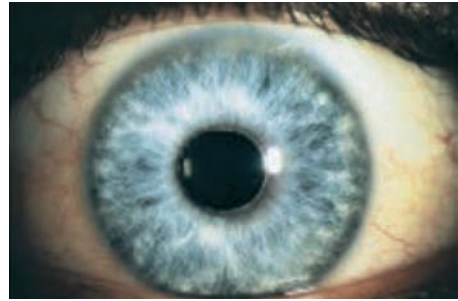**Рис.4.3** Ювенильный ревматоидный артрит



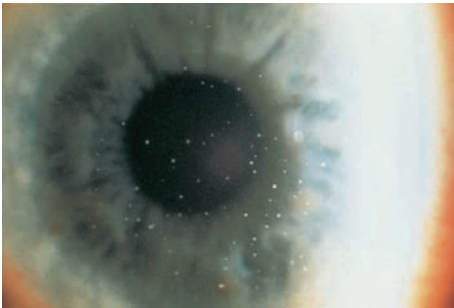**Рис.4.4** Гетерохромия радужки при иридоциклите Фукса



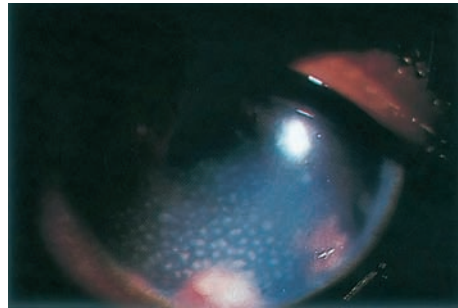
А- правый глаз



В- левый глаз



**Рис.4.5** Преципитаты на роговице при гетерохромном иридоциклите Фукса



**Рис.4.6** Роговичные преципитаты и иридоциклит вследствие саркоидоза

## **СИМПТОМЫ:**

### **ОСТРЫЙ:**

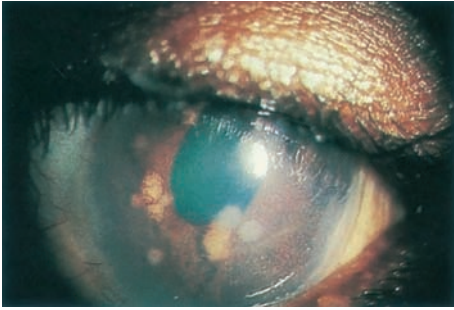
- Боль
- Покраснение глаза
- Светобоязнь

### **ХРОНИЧЕСКИЙ:**

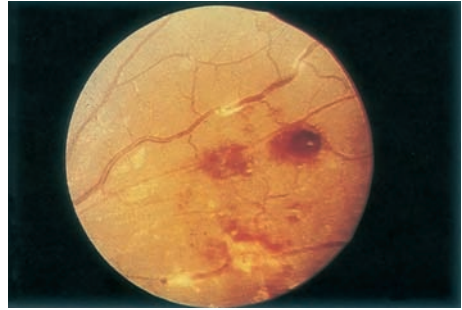
- Ухудшение зрения
- Возможны периоды обострений и ремиссий с наличием 1-2 симптомов или практически асимптомным течением (особенно при ювенильном ревматоидном артрите)

## **ПРИЗНАКИ:**

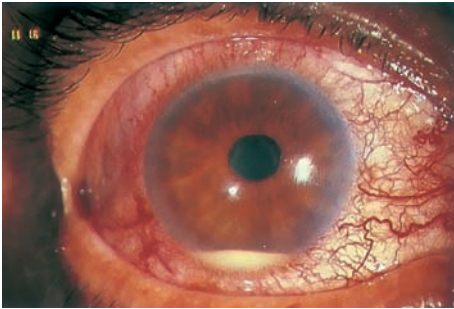
- Помутнение влаги передней камеры (рис. 4.10) и клеточные скопления (рис. 4.11)
- Перикорнеальная инъекция
- Роговичные преципитаты:
  - \*Мелкие, точечные (“звездчатые”, обычно покрывают весь эндотелий роговицы) – герпес, иридоциклит Фукса, саркоидоз, токсоплазмоз и др. (рис. 4.12)
  - \*Крупные, “сальные” (обычно в нижней половине роговицы) – саркоидоз, сифилис, туберкулез, факогенный увеит, синдром Фогта-Коянаги-Харада, симпатическая офтальмия, герпес и др. (рис. 4.13)
- Чаще пониженное внутриглазное давление
- Повышенное внутриглазное давление - особенно при герпесе, факогенном увеите, иридоциклите Фукса, токсоплазмозе, синдроме Познера-Шлоссмана
- Скопления фибрина - HLA-B27 или инфекционный эндофтальмит (рис. 4.14)
- Гипопион - HLA-B27, Болезнь Бехчета, опухоль (рис. 4.15)
- Узелки на радужной оболочке - саркоидоз, сифилис, туберкулез (рис. 4.7)
- Атрофия радужной оболочки - герпес, иридоциклит Фукса (рис. 4.4)
- Гетерохромия радужной оболочки - иридоциклит Фукса
- Спайки радужной оболочки – особенно HLA-B27 (рис. 4.16), саркоидоз (рис. 4.17)
- Кератопатия на почве кальцификации роговицы – особенно ювенильный ревматоидный артрит у молодых пациентов, хронический



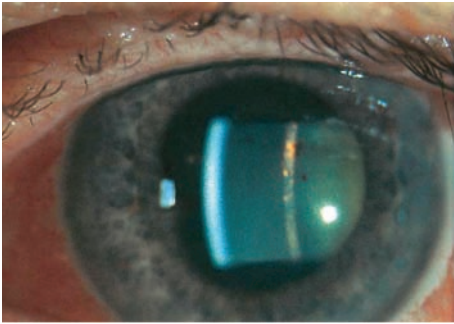
**Рис.4.7** Узелки на радужке при саркоидозе



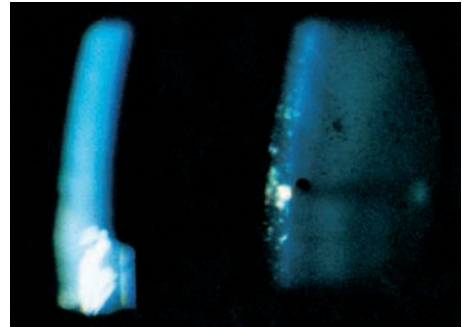
**Рис.4.8** Паравазальные муфты при саркоидозе



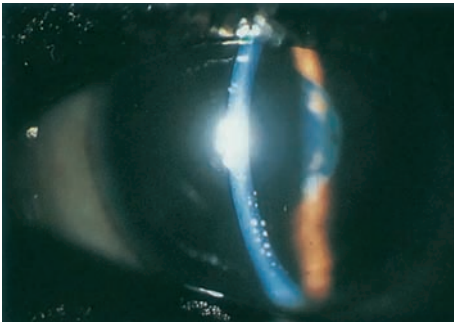
**Рис.4.9** Увеит туберкулезной этиологии



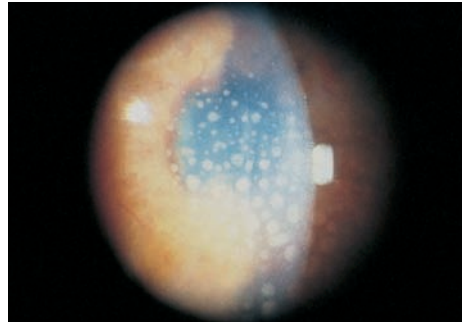
**Рис.4.10** Помутнение влаги передней камеры



**Рис.4.11** Клеточные конгломераты в передней камере



**Рис.4.12** Серозные преципитаты на роговице



**Рис.4.13** Сальные преципитаты на роговице

- увеит любой этиологии у лиц более старшего возраста
- Увеит в “спокойном” глазу — ювенильный ревматоидный артрит, иридоциклит Фукса, “маскирующиеся” синдромы
- Кистозный отек желтого пятна — может развиваться при любом увеите

## **ДИФФЕРЕНЦИАЛЬНАЯ ДИАГНОСТИКА:**

- Задний увеит с распространением воспаления на переднюю камеру
- Посттравматический ирит
- Лекарственный увеит (цидоофир, рифамбутин, памидронат, сульфаниламиды)
- Инфекционный кератоувеит
- Инфекционный эндофтальмит
- Опухоль

## **КЛИНИЧЕСКОЕ ОБСЛЕДОВАНИЕ:**

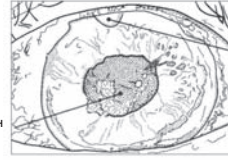
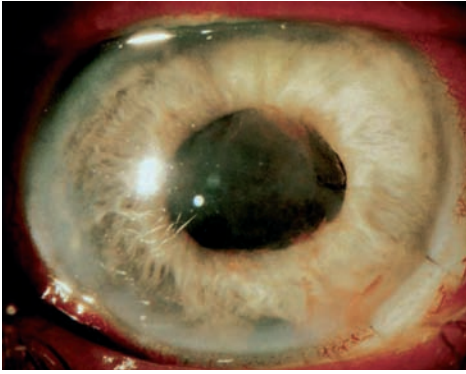
### **АНАМНЕЗ И ФИЗИКАЛЬНЫЙ ОСМОТР**

## **НЕОБХОДИМО ПОМНИТЬ, ЧТО:**

**Аутоиммунные заболевания редко встречаются у лиц очень молодого или старческого возраста, необходимо рассмотреть вероятность наличия “маскирующих” синдромов.**

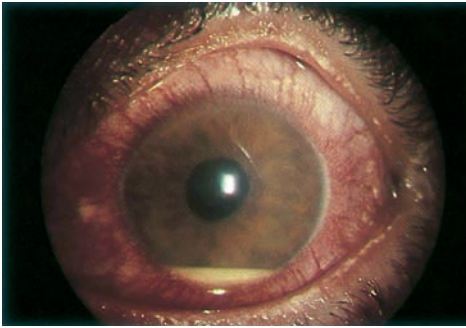
**Для воспалительных артритов характерна утренняя скованность, которая уменьшается при движениях.**

- 1.** Всесторонний офтальмологический осмотр, в том числе измерение внутриглазного давления и осмотр глазного дна в медикаментозном мидриазе. Осмотр стекловидного тела с целью обнаружения клеточных скоплений.
- 2.** В некоторых случаях лабораторные исследования не требуются:
  - Односторонний, негрануломатозный увеит, диагностируемый впервые в жизни, причем анамнез и данные физикального осмотра не предполагают наличия системного заболевания.
  - Увеит, развивающийся на фоне уже диагностированного системного заболевания (саркоидоз и др.) или на фоне приема препаратов, вызывающих увеит (рифамбутин и др.).

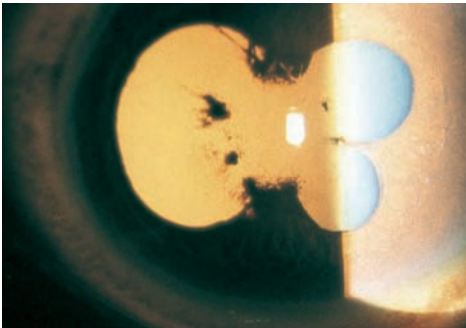


фибрин

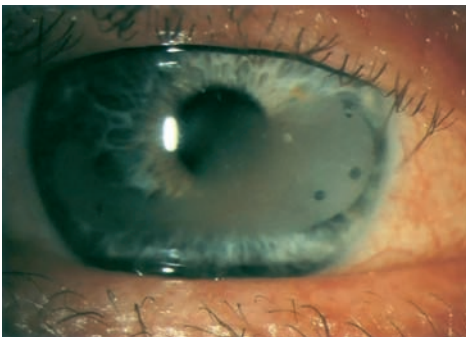
**Рис.4.14** Фибриновый экссудат в передней камере



**Рис.4.15** Гипопион при болезни Бехчета



**Рис.4.16** Задние синехии радужки



**Рис.4.17** Кератопатия вследствие отложения кальциевых солей

- Наличие классических проявлений тех или иных заболеваний (герпес, иридоциклит Фукса, токсоплазмоз).
- 3. При двустороннем грануломатозном или рецидивирующем увеите, если анамнез и физикальный осмотр не выявляют специфических изменений, необходимо провести общее обследование больного.

## **ЛЕЧЕНИЕ:**

1. Циклоплегические средства (5% гоматропин 4 раза в день при легком или средней тяжести воспалении, 1% атропин 2-4 раза в день при тяжелом воспалении. Атропин следует с осторожностью назначать тем больным, у которых имеется риск задержки мочеиспускания).
2. Местное применение стероидных средств (преднизолон ацетат 1%, по 1 капле каждые 1-6 часов, в зависимости от тяжести состояния). При средней тяжести или тяжелом течении острого увеита на начальном этапе обычно необходимо закапывать препарат каждые 1-2 часа.

При тяжелом увеите, если частое закапывание стероидных препаратов недостаточно эффективно, то необходимо рассмотреть вариант парабульбарного введения пролонгированных стероидных средств (например, субтеноновая инъекция 20-40мг триамцинолона). До парабульбарного введения желательна в течение нескольких недель закапывать максимальные дозы стероидов, чтобы убедиться, что они не вызывают значительного повышения внутриглазного давления у больного.

3. Если местное применение максимальных доз стероидов или создание их депо путем парабульбарного введения неэффективны или если имеется двусторонний тяжелый увеит, следует начать пероральный прием стероидов или направить больного к ревматологу для иммуносупрессивной терапии. Следует учесть возможность направления больного к специалисту по увеитам.
4. Лечить вторичную глаукому с помощью средств, подавляющих образование внутриглазной жидкости.

## **НЕОБХОДИМО ПОМНИТЬ, ЧТО:**

### **Пилокарпин и простагландины противопоказаны при увеите.**

5. В случае выяснения этиологии переднего увеита к перечисленному выше лечению нужно добавить также этиологическое лечение.

## МОНИТОРИНГ:

1. В острой стадии необходимо осматривать больного каждые 1-7 дней — в зависимости от тяжести состояния, а после стабилизации состояния - раз в 1-6 месяцев.
2. При каждом посещении необходимо оценивать реакцию передней камеры (прозрачность влаги, отсутствие клеток) и внутриглазное давление.
3. Осмотр стекловидного тела и глазного дна нужно проводить раз в 3-6 месяцев, а также в случае наличия помутнения влаги передней камеры или понижения остроты зрения.
4. При просветлении влаги передней камеры необходимо постепенно снижать дозу стероидного препарата [обычно на 1 каплю каждые 3-7 дней (например, 4 раза в день в течение одной недели, на следующей неделе — 3 раза в день, потом 2 раза в день еще одну неделю)].

Лечение стероидными препаратами прекращается, когда из передней камеры исчезают все клеточные скопления (помутнение влаги часто все еще присутствует).

Иногда в целях профилактики обострения воспаления требуется длительное лечение с применением низких доз стероидов каждый день или через день.

Надавливание на слезную точку может усилить воздействие препарата, снизив его всасывание.

При улучшении реакции передней камеры дозу циклоплегического средства также можно снизить. Циклоплегические препараты необходимо принимать как минимум каждый вечер до тех пор, пока из передней камеры не исчезнут все клеточные скопления.

## НЕОБХОДИМО ПОМНИТЬ, ЧТО:

Как и при любой другой глазной патологии или соматическом заболевании, которые требуют применения стероидных препаратов, при увеите нельзя резко прекращать прием стероидов (местный или пероральный).

**РЕЗКОЕ ПРЕКРАЩЕНИЕ ПРИЕМА СТЕРОИДНЫХ ПРЕПАРАТОВ МОЖЕТ ВЫЗВАТЬ ТЯЖЕЛОЕ ОБОСТРЕНИЕ ВОСПАЛЕНИЯ.**

**НЕОБХОДИМО НА РАННЕМ ЭТАПЕ ВЫЯВИТЬ ПОВЫШЕНИЕ ВНУТРИГЛАЗНОГО ДАВЛЕНИЯ У БОЛЬНЫХ, ПОЛУЧАЮЩИХ СТЕРОИДНЫЕ ПРЕПАРАТЫ, И ОБЕСПЕЧИТЬ СООТВЕТСТВУЮЩИЙ КОНТРОЛЬ ЗА ИХ СОСТОЯНИЕМ. ▼**

## 4.2 ЗАДНИЙ УВЕТИТ

### 4.2.1. ТОКСОПЛАЗМОЗ ГЛАЗ

Токсоплазмоз глаз развивается вследствие инфекции, вызванной *Toxoplasma gondii*, и проявляется воспалением стекловидного тела (витреит) и воспалением сетчатки (ретинит), обычно в зоне, прилегающей к старым хориоретинальным рубцам.

#### ЭТИОЛОГИЯ

Первичная или рецидивирующая инфекция, вызванная внутриклеточным паразитом *Toxoplasma gondii*. Окончательным хозяином паразита является кошка, человек является промежуточным хозяином.

#### ЭПИДЕМИОЛОГИЯ

- Врожденная инфекция  
Встечается чаще всего  
Наиболее тяжелое течение болезни наблюдается при инфицировании в течение первого триместра беременности.  
Наиболее активная передача инфекции плоду наблюдается в третьем триместре, что приводит к поражению различных органов и систем, в том числе и к двухстороннему поражению глаз.
- Приобретенная инфекция  
Ооцисты или тканевые ооцисты попадают в организм ранее не инфицированного человека.  
Источником ооцист могут быть плохо проваренное мясо или плохо промытые овощи, на которые ооцисты попали с земли.  
Передается фекально-оральным путем  
Передача часто имеет место, когда зараженная кошка лижет лицо человека.

#### ПРИЗНАКИ И СИМПТОМЫ:

Затуманенное зрение, плавающие “мушки”  
Светобоязнь, покраснение и боль наблюдаются только в случае переднего увеита.

#### РАСПРОСТРАНЕННОСТЬ

Практически здоровые лица и инфицированные ВИЧ-инфекцией



## ГЛАЗНЫЕ ПРОЯВЛЕНИЯ:

### ▲ Врожденная инфекция

- Микрофтальм
- Нистагм
- Колобома
- Косоглазие
- Птоз
- Рубцы в области желтого пятна (рис. 4.18)

### ▲ Приобретенная инфекция (первичная или рецидив)

- Обычно грануломатозный иридоциклит, иногда могут выявляться звездчатые роговичные преципитаты
- Некротизирующий ретинит (рис. 4.19) в участках, прилегающих к крупному, атрофическому, желто-белому, неравномерно пигментированному хориоретинальному рубцу.
- Тяжелый витреит, “свет в тумане” (классическое проявление) (рис. 4.20)
- Перифлеблит
- Папиллит
- Тромбоз ветвей центральной вены сетчатки
- Диффузный ретинит
- Беловато-серые пятна в наружных слоях поверхности сетчатки и в пигментном эпителии.  
Поражение желтого пятна встречается более чем в 1/3 случаев
- В случае иммунодефицита могут наблюдаться неспецифические проявления, напоминающие цитомегаловирусный ретинит.

## ОБЩИЕ ПРОЯВЛЕНИЯ:

У больных СПИД-ом может развиваться токсоплазмоз ЦНС, а также миокардит и пневмония.

У лиц без иммунодефицита общие проявления наблюдаются примерно в 1% случаев, обычно в виде лимфаденопатии.

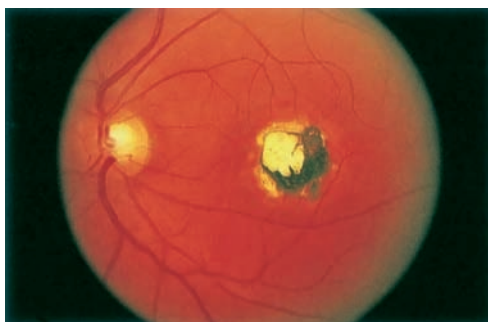
## СЕРОЛОГИЧЕСКИЕ ТЕСТЫ:

Выявление иммуноглобулинов М (IgM) к *Toxoplasma gondii* в сыворотке крови, или же увеличение содержания иммуноглобулина G (IgG) втрое. В случае токсоплазмоза IgG всегда бывает положительным. **Про поражении сетчатки даже низкие титры имеют диагностическое значение.**

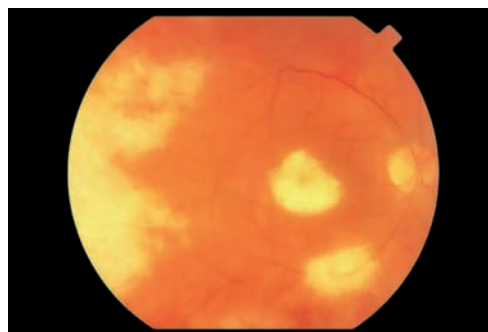
## ТЕЧЕНИЕ ЗАБОЛЕВАНИЯ:

- После прекращения лечения заболевание может рецидивировать, и больным СПИД-ом показана вторичная профилактика — назначение поддерживающих доз препаратов.
- Осложнения: окклюзия ветвей центральной артерии сетчатки, глаукома, кистозный отек макулы, катаракта, тракционная отслойка сетчатки, атрофия зрительного нерва, эпиретинальная мембрана, серозная отслойка сетчатки.

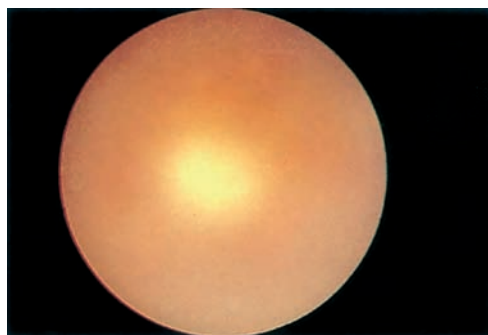
**Рис.4.18** Рубцовые изменения в области желтого пятна при врожденном токсоплазмозе



**Рис.4.19** Некротизирующий ретинит при токсоплазмозе



**Рис.4.20** Выраженный витреит, симптом “свет в тумане”



**ЛЕЧЕНИЕ:**

- При активном поражении небольшого периферического участка сетчатки показано наблюдение. Исследования показали, что лечение не ускоряет процесс выздоровления, однако ограничивает очаг рубцевания.

- Поражение желтого пятна или зрительного нерва или выраженный витреит: в случае витреита показан шестинедельный курс лечения. **75-100 мг. в первый день, з затем по 25-50 мг.**

Пириметамин (дараприм) – 25мг 4 раза в день

Сульфадимезин - 1г 4 раза в день или бактрим (Bactrim BS) – 1 таблетка 2 раза в день

Фолиевая кислота (пероральный прием) – 3 раза в день

Еженедельно нужно проводить общий анализ крови и определять количество тромбоцитов

**или:**

Клиндамицин (пероральный прием) – 300мг 4 раза в день

Сульфадимезин

**или:**

Триметоприм/ сульфаметоксазол (Bactrim DS)

В случае поражения заднего полюса необходимо добавить клиндамицин.

Интравитреальная инъекция: клиндамицин 1мг в 0,1 мл + дексаметазон 1мг в 0,1 мл + препарат общего воздействия (обычно сульфаниламидный)

- Спустя 24-48 часов после начала антибиотикотерапии можно добавить стероидные препараты (преднизолон, пероральный прием). Стероидные препараты противопоказаны при наличии иммунодепрессии.

**НЕОБХОДИМО ПОМНИТЬ, ЧТО**

**парабульбарные инъекции стероидных препаратов противопоказаны, поскольку приводят к обострению процесса.**

## ДИФФЕРЕНЦИАЛЬНАЯ ДИАГНОСТИКА:

- Цитомегаловирусный ретинит: кровоизлияния, менее выраженное воспаление стекловидного тела.
- Очаговый инфекционный ретинохориоидит (туберкулез, сифилис)
- Саркоидоз
- Лимфома ▼

### 4.2.2 БОЛЕЗНЬ БЕХЧЕТА

Болезнь Бехчета представляет собой синдром, сопровождающийся поражением многих органов и систем, и, проявляющийся окклюзионным васкулитом, изъязвлениями слизистой оболочки полости рта и половых органов, и артритом. Болеют в основном жители Средиземноморья, а также армяне и японцы.

## ЭТИОЛОГИЯ

Этиология заболевания невыяснена. Установлена связь заболевания с наличием HLA-B5, HLA-B51 антигенов (поражение глаз) и HLA-B12 антигена (поражение слизистой ротовой полости и кожи).

## ЭПИДЕМИОЛОГИЯ

- Болезнь преимущественно распространена в Азии (Япония) и на Ближнем Востоке (Турция).
- Мужчины болеют чаще женщин.
- Пик заболеваемости приходится на возраст 25-40 лет.

## ПРИЗНАКИ И СИМПТОМЫ

Ухудшение зрения, светобоязнь

## ГЛАЗНЫЕ ПРОЯВЛЕНИЯ:

- Выявляются в 70-90% случаев, обычно после развития общих симптомов заболевания.
- Двусторонний увеит — в 80% случаев.

### ▲ Передний увеит

Двусторонний негрануломатозный иридоциклит

Гипопион, экссудат перемещается под действием силы тяжести (рис. 4.15)

Задние синехии

Атрофия радужной оболочки

Периферические передние синехии

#### ▲ **Задний увеит**

Окклюзионный васкулит сетчатки (рис. 4.21)

Повторные обструкции сосудов

Ватообразные очаги

Отек диска зрительного нерва

Неоваскуляризация

Кровоизлияния в стекловидное тело.

### **ОБЩИЕ СИМПТОМЫ СИМПТОМЫ:**

Изъязвления слизистой оболочки полости рта или других слизистых (рис. 4.22)

Узловая эритема

Тромбофлебит

Обструкция крупных сосудов

При болезни Бехчета с манифестирующим поражением центральной нервной системы, у большинства больных глазные проявления отсутствуют.

### **ДИФФЕРЕНЦИАЛЬНАЯ ДИАГНОСТИКА**

Саркоидоз: изъязвления слизистой оболочки полости рта, артралгии, васкулит сетчатки.

Синдром Рейтера: наличие HLA-B27 антигена, передний увеит, конъюнктивит, изъязвления слизистой оболочки полости рта, артралгии, уретрит.

Вирусная инфекция, болезнь Крона, системные заболевания соединительной ткани (системная красная волчанка и др.).

### **СПЕЦИАЛЬНЫЕ ТЕСТЫ – HLA-типирование**

- Следует проводить в случаях со скудной клинической симптоматикой и при сомнительном диагнозе.
- Скорость оседания эритроцитов, С-реактивный белок, антинуклеарные антитела: в некоторых случаях выявляются отклонения от нормы.
- Гиперреактивность кожи: образование пустулы на месте укола через 24-48 часов.

### **ЛЕЧЕНИЕ:**

Общее и местное применение стероидных препаратов.

В случае васкулита сетчатки — малые дозы иммунодепрессантов: циклоспорин А, метотрексат, хлорамбуцил, циклофосфамид.  
 При кистозном отеке желтого пятна — задние субтеноновые или интравитреальные инъекции стероидных препаратов.

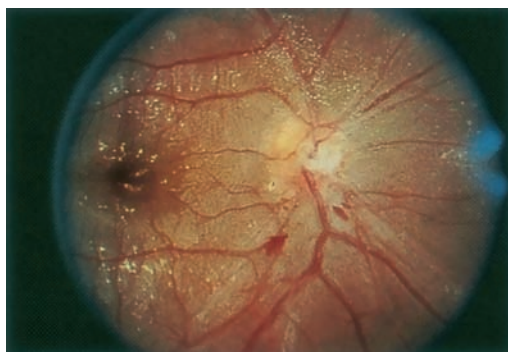
### ОСЛОЖНЕНИЯ:

Катаракта, глаукома, атрофия зрительного нерва, отслойка сетчатки, кистозный отек желтого пятна.

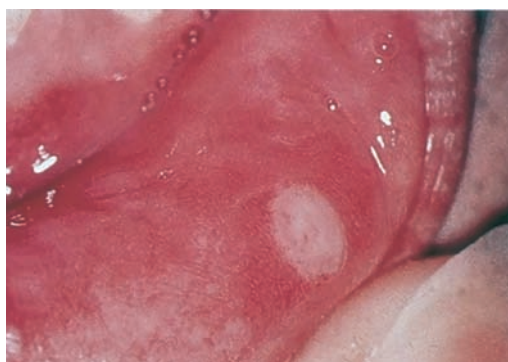### ТЕЧЕНИЕ И ИСХОД ЗАБОЛЕВАНИЯ

- Волнообразное течение: через каждые 1-2 месяца наблюдаются обострения.
- При поражении задних отделов глаза прогноз неблагоприятный, в 25-50% случаев в течение 4 лет больной становится практически слепым (т.е. острота зрения составляет 0,1 и менее, или же поле зрения сужено до 10° и менее).
- При изолированном переднем увеите прогноз благоприятный.
- При поражении центральной нервной системы смертность составляет около 40%. ▼

**Рис.4.21** Вазоокклюзионный ретинит при болезни Бехчета



**Рис.4.22** Изъязвление слизистой оболочки при болезни Бехчета



### 4.2.3. СИМПАТИЧЕСКАЯ ОФТАЛЬМИЯ

Симпатическая офтальмия представляет собой двусторонний гранулематозный панувеит, который может развиваться вследствие проникающего ранения глаза или оперативного вмешательства. (рис. 4.23)

#### ОПРЕДЕЛЕНИЕ

Индущирующий глаз: глаз, получивший проникающее ранение  
“Симпатизирующее” воспаление: воспалительный процесс в другом, неповрежденном глазу.

#### ЭПИДЕМИОЛОГИЯ

- С момента повреждения до момента развития симпатического воспаления может пройти от 5 дней до 50 лет, однако чаще всего этот промежуток равен 2 месяца (65% случаев), - 3 месяцам (80% случаев), и одному 1 году (90% случаев).
- В случае проникающего ранения глаза частота развития этой патологии составляет 1,9 случая на каждую 1000 ранений; в случае хирургического вмешательства частота развития составляет 1 случай на каждые 10.000 операций.

#### ПАТОГЕНЕЗ

Пигментное вещество увеального тракта становится антигеном для клеточно-опосредованного иммунного ответа.

#### СИМПТОМЫ И ПРИЗНАКИ

Затуманивание зрения  
Покраснение глаз  
Светобоязнь в “симпатизирующем” глазу  
Уменьшение аккомодации

#### При осмотре выявляются:

Персистирующее гранулематозное воспаление  
“Сальные” роговичные преципитаты  
Воспаление стекловидного тела  
Инфильтраты сосудистой оболочки

### Папиллит

Узелки Даллена-Фукса (желтоватые инфильтраты на уровне пигментного эпителия сетчатки и мембраны Бруха) образуются в 25-40% случаев. (рис. 4.24)

Хроническое воспаление глаз и зуд

### ДИФФЕРЕНЦИАЛЬНАЯ ДИАГНОСТИКА:

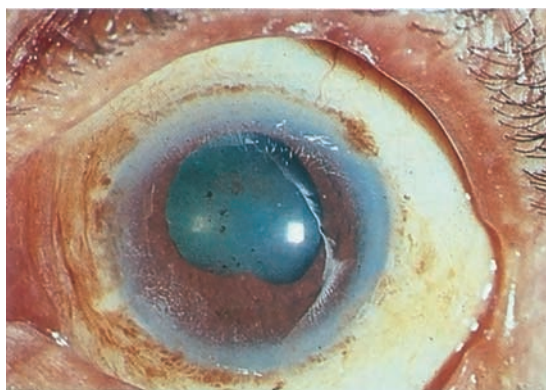
Увеит, развивающийся вследствие наличия искусственного хрусталика

Скрытая перфорация

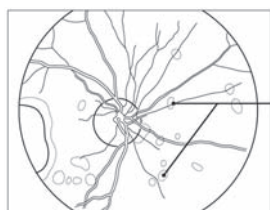Эндофтальмит в раннем послеоперационном или посттравматическом периоде

Саркоидоз

Синдром Фогта-Коянаги-Харада: обычно присутствуют и другие признаки системного поражения

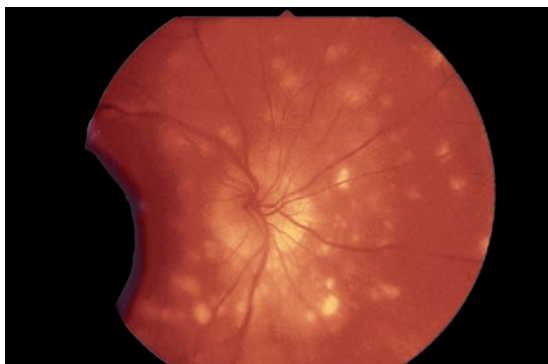


**Рис.4.23** Симпатическая офтальмия-спайки в симпатизирующем глазу



очажки Далена-Фукса

**Рис.4.24** Очажки Далена-Фукса при симпатическом воспалении





## СПЕЦИАЛЬНЫЕ ТЕСТЫ

Электроретинографическое исследование глаз позволяет выявить патологические изменения на раннем этапе.

## ЛЕЧЕНИЕ:

- Классический подход: удаление поврежденного глаза в течение 2 недель после травмы (если поврежденный глаз ослеп или в результате травмы его невозможно восстановить) может предотвратить развитие симпатической офтальмии.
- Если в воспалительный процесс вовлечены оба глаза (двусторонний увеит) то не следует удалять травмированный глаз, поскольку его зрение может быть лучше другого.
- Прием стероидных препаратов (преднизон, в дозе 1-1,5 мг/кг в день)
- При упорном течении заболевания необходимо назначить циклоспорин А или хлорамбуцил.

## ПРОГНОЗ

После лечения у 65% больных острота зрения “симпатизирующего” глаза восстанавливается до 1,00 и выше. ▼

# ГЛАВА 5

## Заболевания хрусталика

### 5.1 ВРОЖДЕННАЯ КАТАРАКТА

Врожденное помутнение хрусталика, обычно классифицируемое по этиологии или локализации.

#### ЭТИОЛОГИЯ

- Наследственные нарушения или нарушения внутриутробного развития (связанные или не связанные с хромосомными дефектами)
- Внутриутробные инфекции (краснуха, ветряная оспа)
- Глазная патология (первичная персистирующая гиперплазия стекловидного тела, врожденный амавроз Лебера, ретинопатия недоношенных)
- Другие (родовая травма, идиопатическая катаракта, или катаракта тератогенная, развившаяся в результате приема беременной некоторых препаратов)

#### ЭПИДЕМИОЛОГИЯ

Врожденная катаракта встречается в среднем у одного из 2000 новорожденных.

#### СИМПТОМЫ:

- Снижение остроты зрения
- Могут выявляться “белый” зрачок и косоглазие

#### ПРИЗНАКИ:

- Понижение остроты зрения
- Лейкокория
- Амблиопия
- Возможно косоглазие (обычно при односторонней катаракте)
- Нистагм (обычно не проявляется до 2-3-месячного возраста. В редких случаях катаракта развивается после шестимесячного возраста).

## **ВИДЫ:**

### **Капсулярная**

Помутнение капсулы хрусталика, обычно в передней части.

### **Зонулярная (рис. 5.1)**

Помутнение центральной части, расположенное по периметру ядра

### **Лентикулярная, или ядерная (рис. 5.2)**

Помутнение ядра хрусталика

### **Полярная (рис. 5.3)**

Центральное помутнение, расположенное вблизи передней или задней капсулы.

### **Катаракта швов (рис. 5.4)**

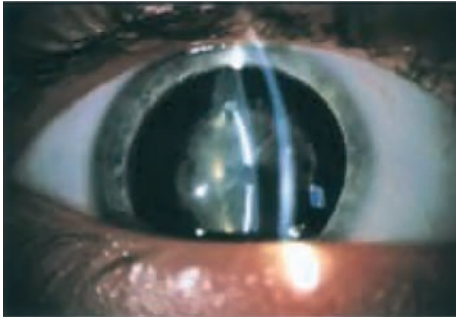
Помутнение Y-образного шва в центре хрусталика.

## **ЛЕЧЕНИЕ:**

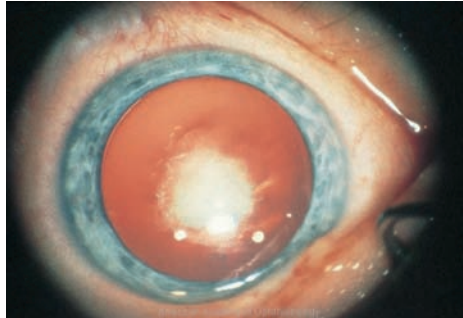
- До операции в качестве временного средства можно использовать 1% раствор тропикамида 3 раза в день; таким образом, световые лучи будут проникать в глаз через неповрежденные участки хрусталика. Хирургическое вмешательство нельзя откладывать.
- Если у новорожденного выявляется помутнение хрусталика, расположенное на зрительной оси (диаметр помутнения превышает 3мм) или вызывающее вторичное заболевание глаз (глаукома или увеит), то катаракту необходимо удалить в течение нескольких дней/ одной недели после диагностики, поскольку позднее вмешательство может привести к развитию амблиопии.  
После операции необходимо провести соответствующую афакическую коррекцию с помощью контактной линзы или же, в случае двустороннего поражения, с помощью очков. В зависимости от возраста ребенка и этиологии катаракты следует учесть возможность имплантации искусственного хрусталика.
- Если катаракта не вызывает амблиопии, глаукомы или увеита, то необходимо установить постоянное наблюдение за пациентом, следя за развитием заболевания.
- При амблиопии показана окклюзионная терапия.

**ИСХОД**

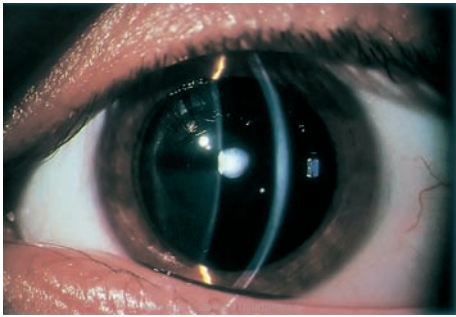
Зависит от возраста ребенка и длительности наличия катаракты, влияющей на зрение. При наличии амблиопии исход менее благоприятен. ▼



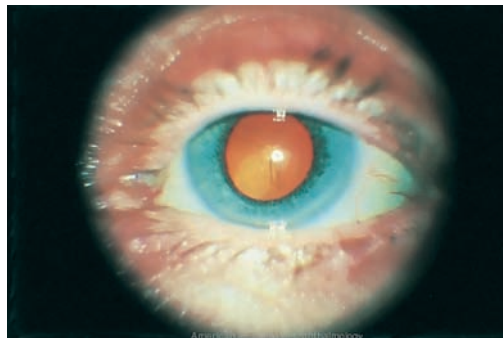
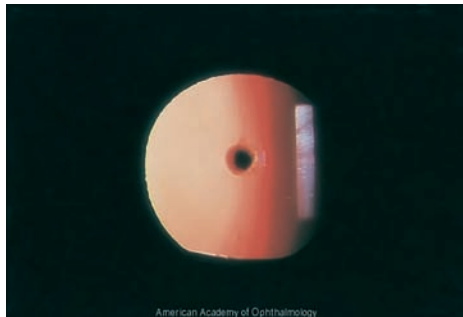**Рис.5.1** Зонулярная катаракта



**Рис.5.2** Ядерная катаракта



**Рис.5.3** Передне-полярная катаракта



**Рис.5.4** Катаракта швов

## 5.2 ПРИОБРЕТЕННАЯ КАТАРАКТА

Помутнение хрусталика, обычно классифицируемое по этиологии или локализации

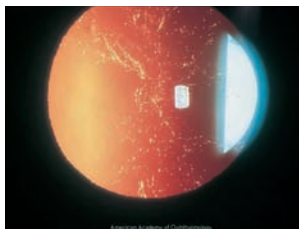
### ЭТИОЛОГИЯ

- **Возрастная** (наиболее распространенная форма)
- **Травматическая** (сотрясение мозга или глаза, воздействие электрического тока и др.) (рис. 5.5)
- **Лекарственная, токсическая** [стероидные средства, антихолинэстеразные препараты (средства, сужающие зрачок), психотропные средства (фенотиазиды), (рис. 5.6) амиодарон, химические вещества]
- Внутриглазное воспаление (uveит и др.)
- Облучение
- Внутриглазная опухоль
- Дегенеративные заболевания глаз (пигментный ретинит)
- Сахарный диабет

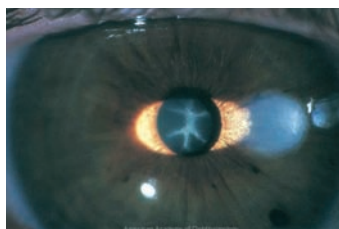Для инсулин-зависимого (ювенильного) диабета характерно развитие белых “хлопьевидных” очагов помутнения в передней и задней субкапсулярных областях. (рис. 5.7) Обычно катаракта развивается быстро.

При инсулин-независимом диабете у взрослых больных развивается возрастная катаракта, однако в более раннем возрасте.

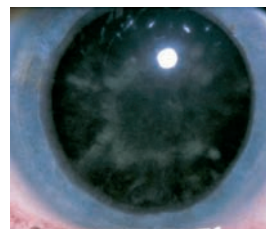
- Другие (гипокальцемия, болезнь Вильсона, миотоническая дистрофия, atopический дерматит)



**Рис.5.5** Катаракта вследствие электрошока



**Рис.5.6** Передняя субкапсулярная катаракта после лечения фенотиазинами



**Рис.5.7** Диабетическая катаракта

## **СИМПТОМЫ:**

- Медленное, обычно в течение месяцев или лет, ухудшение или затуманивание зрения в одном или обоих глазах.
- Ослепляющее действие сильного света, особенно света фар движущихся ночью навстречу машин.
- Ухудшение цветового зрения

Специфические симптомы зависят от локализации и плотности помутнения хрусталика.

## **ПРИЗНАКИ:**

- Помутнение прозрачного в норме хрусталика
- Ослабление красного рефлекса
- Часто сетчатка бывает видна нечетко
- Миопизация (увеличение степени близорукости, так называемое “второе зрение”)

## **ВИДЫ:**

### **1. Ядерная (рис. 5.8)**

При осмотре щелевой лампой обнаруживается желтое или коричневое окрашивание центральной части хрусталика.

Больные обычно более смутно видят объекты, расположенные вдали, нежели расположенные вблизи.

### **2. Задняя субкапсулярная (рис. 5.9)**

Помутнения развиваются на задней поверхности хрусталика, часто образуя бляшку. Они бывают заметнее в отраженном свете на фоне красного рефлекса глазного дна. Основные жалобы — ослепляющее действие яркого света и затруднения при чтении.

## **Связана с:**

- воспалительными заболеваниями глаз
- длительным применением стероидных препаратов
- сахарным диабетом
- травмами
- облучением

Обычно развивается у пациентов моложе 50 лет.

### 3. Кортикальная (рис. 5.10)

Радиальные или спицеобразные помутнения периферической части хрусталика, которые, распространяясь, вовлекают переднюю или заднюю поверхность хрусталика. До поражения центральной части развитие заболевания обычно бывает бессимптомным.

#### НЕОБХОДИМО ПОМНИТЬ, ЧТО:

**Зрелая катаракта** — это помутнение в передней кортикальной части, плотность которого достаточна для того, чтобы препятствовать осмотру задней части хрусталика и заднего сегмента глаза.

#### КЛИНИЧЕСКОЕ ОБСЛЕДОВАНИЕ:

Определить этиологию, установить, является ли катаракта причиной ухудшения зрения и приведет ли хирургическое вмешательство к улучшению зрения.

##### 1. Анамнез

Препараты, принимаемые пациентом

Наличие соматического заболевания

Перенесенная травма

Заболевание глаз или слабое зрение в юношеском или молодом возрасте (до развития катаракты)

##### 2. Всестороннее офтальмологическое обследование, включающее также определение остроты зрения на близком и дальнем расстоянии, осмотр зрачков, при необходимости — скиаскопия.

Пациента с катарактой необходимо осмотреть с помощью щелевой лампы в условиях медикаментозного мидриаза, применяя как прямое, так и отраженное освещение.

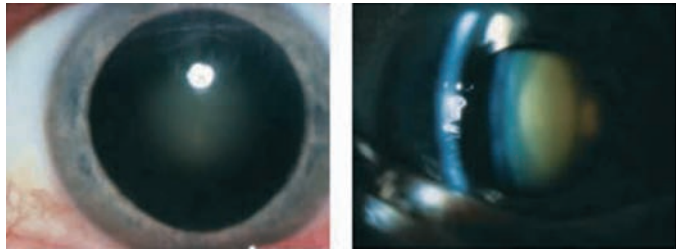
Для исключения других причин ухудшения зрения необходимо провести также осмотр глазного дна, особенно в области желтого пятна.

В дооперационном периоде полезно оценить степень расширения зрачка, плотность катаракты, а также наличие или отсутствие псевдоэкзофолиативного синдрома или факодонеза.

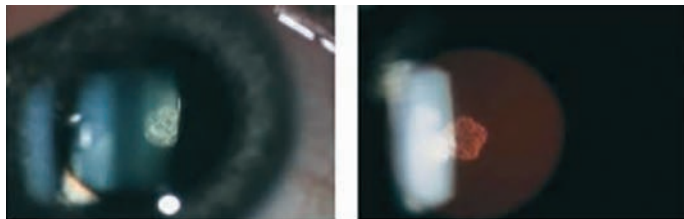
##### 3. Для исключения заболеваний заднего отрезка глаза необходимо произвести В-сканирующее ультразвуковое исследование или оптическую когерентную томографию, если помутнение хрусталика препятствует осмотру глазного дна.

4. В случае наличия заболеваний заднего отрезка глаза для предварительной оценки ожидаемой остроты зрения после операции производится измерение потенциальной остроты зрения или лазерная интерферометрия, однако при наличии дырчатого разрыва желтого пятна или отслойки пигментного слоя в области макулы указанные методы часто завышают зрительный потенциал глаза. При умеренно выраженных помутнениях хрусталика наилучшим методом оценки функции желтого пятна является оценка остроты зрения на близком расстоянии.
5. При планировании операции для определения преломляющей силы искусственного хрусталика необходимы данные кератометрии и результаты измерения передне-задней оси с помощью А-сканирующего ультразвукового исследования. При осмотре с помощью щелевой лампы обычно оценивается состояние эндотелия роговицы. ▼

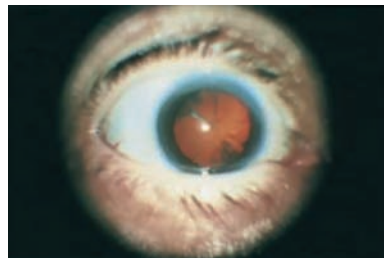
**Рис.5.8** Ядерная катаракта



**Рис.5.9** Задняя субкапсулярная катаракта



**Рис.5.10** Кортикальная катаракта





## 5.3 ПСЕВДОЭКСФОЛИАТИВНЫЙ СИНДРОМ

Это состояние, при котором продуцирующийся патологический фибриллярный материал откладывается на передней капсуле хрусталика, радужной оболочке и других тканях и структурах глаза.

У пациентов часто выявляется открытоугольная глаукома и ослабление Цинновых связок. (рис. 5.11)

### ЭТИОЛОГИЯ

Отложение патологического псевдоэксфолиативного материала на передней капсуле хрусталика, на задней поверхности радужной оболочки, роговице, а также в трабекулярной сети.

### ПРИЗНАКИ И СИМПТОМЫ

Обычно отсутствуют

### ГЛАЗНЫЕ ПРОЯВЛЕНИЯ

- Подвывих или вывих хрусталика
- Помутнение или расслоение передней капсулы хрусталика, или их сочетание, часто в виде “бычьего” глаза
- Открытоугольная глаукома

### ОБЩИЕ ПРОЯВЛЕНИЯ

Отложения псевдоэксфолиативного материала выявляются в различных органах больного, однако обычно они не вызывают каких-либо последствий.

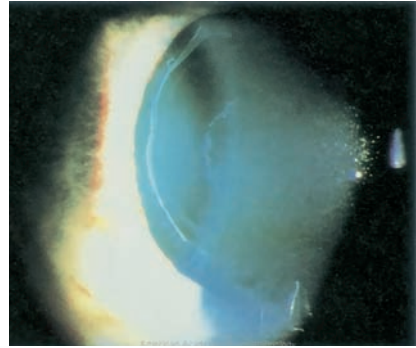
### ТЕЧЕНИЕ ЗАБОЛЕВАНИЯ:

- У 40-60% больных может развиваться глаукома
- У 5% больных может развиваться спонтанный подвывих хрусталика

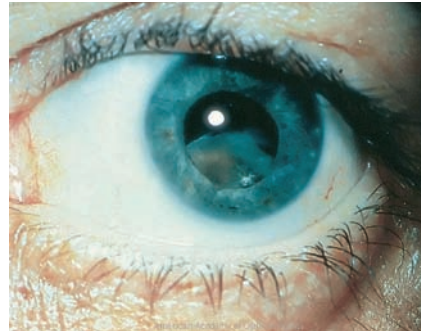
### ЛЕЧЕНИЕ И МОНИТОРИНГ:

- Удаление катаракты; требуется особая осторожность, чтобы избежать разрыва Цинновых связок.
- В этой группе больных в пять раз чаще наблюдается выпадение стекловидного тела.
- Регулярный контроль за внутриглазным давлением. ▼

**Рис.5.11** Псевдоэкзофолиационный синдром



**Рис.5.12** Подвывих хрусталика



## 5.4 ТРАВМАТИЧЕСКИЙ ПОДВЫВИХ И ВЫВИХ ХРУСТАЛИКА

Тупая травма глаза может вызвать растяжение зонулярного кольца, растяжение и разрыв Цинновых связок, приводя таким образом к подвывиху хрусталика. (рис. 5.12)

### ЭТИОЛОГИЯ

Распространение силы сотрясения на хрусталик с разрывом связок.

### ПРИЗНАКИ И СИМПТОМЫ:

Односторонняя диплопия

### ГЛАЗНЫЕ ПРОЯВЛЕНИЯ:

- Факодонез
- Иридонез
- Разорванные Цинновые связки, подвывих хрусталика
- Травматическая катаракта

- Диализ сетчатки
- Регматогенная отслойка сетчатки

## **ОБЩИЕ ПРОЯВЛЕНИЯ**

Связаны с полученной травмой

Периорбитальная травма (ушиб века, перелом костей)

## **ТЕЧЕНИЕ ЗАБОЛЕВАНИЯ:**

- Прогрессирующая катаракта
- Может наблюдаться прогрессирующий подвывих хрусталика

## **ЛЕЧЕНИЕ И МОНИТОРИНГ:**

- Хирургическое удаление катаракты (доступ интракапсулярный или через плоскую часть ресничного тела, если связки не обеспечивают соответствующей опоры)
- Тщательный осмотр периферии сетчатки. ▼

## **5.5 ЛЕЧЕНИЕ И ПОСЛЕДУЮЩИЙ МОНИТОРИНГ ПРИОБРЕТЕННОЙ КАТАРАКТЫ**

1. Хирургическое удаление катаракты может быть проведено по следующим показаниям:

### **Медицинские:**

- Улучшение остроты зрения пациента
- Хирургическое лечение глазной болезни (например, факогенной глаукомы или увеита)
- Улучшение визуализации глазного дна для последующего мониторинга или лечения сопутствующей глазной патологии (например, диабетической ретинопатии)

### **Косметические:**

- Восстановление физиологической окраски зрачка в случаях, когда вероятность улучшения остроты зрения после операции невелика
2. Коррекция любого нарушения рефракции, если пациент отказывается от хирургического лечения катаракты.
3. В некоторых случаях, когда пациент предпочитает консерватив-

ные методы лечения, назначаются мидриатические средства (например, 1% тропикамид в сочетании с 2,5% фенилефрином или без него, 4 раза в день). Однако указанное лечение носит временный характер.

### **МОНИТОРИНГ:**

Катаракта не требует экстренного вмешательства за исключением случаев с развитием осложнений (например, глаукомы, однако это осложнение встречается очень редко).

Пациентов, отказывающихся от хирургического лечения, следует осматривать ежегодно или чаще, если наблюдается ухудшение зрения. ▼

## **5.6 ПЛАНИРОВАНИЕ ОПЕРАЦИИ ПО УДАЛЕНИЮ КАТАРАКТЫ**

Если катаракта мешает пациенту вести обычный образ жизни, то рекомендуется произвести ее хирургическое удаление.

В целом подобное решение очень индивидуально (к примеру, пациент, который часто водит машину в ночные часы, может согласиться на операцию раньше, чем другой пациент). ▼

## **5.7 ВТОРИЧНАЯ ФАКОГЕННАЯ ГЛАУКОМА**

Вторичная глаукома, связанная с патологическими процессами, вызванными хрусталиком.

### **МЕХАНИЗМЫ**

#### **Факоантигенный увеит, вызванный частичками хрусталика. (рис 5.13)**

Кортикальные или ядерные массы, оставшиеся после удаления катаракты, или проникающее ранение вызывают воспалительную реакцию и обструкцию трабекулярной сети. В отличие от факолитического механизма, в данном случае воспаление локализуется в более передних отделах.

**Факолитический (рис. 5.14)**

При перезрелой катаракте белки хрусталика проникают сквозь неповрежденную капсулу и поглощаются макрофагами. Может развиваться при неповрежденном вывихнутом хрусталике. Белки хрусталика и макрофаги вызывают обструкцию трабекулярной сети.

**Факоморфический (рис. 5.15)**

Хрусталик, увеличенный и помутневший вследствие впитывания воды и набухания, сдвигает кпереди радужную оболочку, закрывая угол передней камеры и вызывая вторичную закрытоугольную глаукому.

**СИМПТОМЫ:**

- Ухудшение зрения
- Боль
- Светобоязнь
- Покраснение глаза
- Могут наблюдаться радужные круги вокруг источника света и признаки закрытоугольной глаукомы

**ПРИЗНАКИ:**

- Понижение остроты зрения
- Повышение внутриглазного давления
- Перикорнеальная инъеция
- Помутнение влаги передней камеры и клеточные скопления
- Передние периферические спайки
- Помутневший хрусталик или остаточные частички хрусталика
- Признаки недавно перенесенной операции или травмы, в том числе операционная рана, швы, а при факоантгенном увеите — признаки разрыва глазного яблока.

**ДИФФЕРЕНЦИАЛЬНАЯ ДИАГНОСТИКА:**

- Увеит
- Эндофталъмит

**КЛИНИЧЕСКОЕ ОБСЛЕДОВАНИЕ:**

- Детальный анамнез и всестороннее офтальмологическое обследование, включающее также осмотр роговицы, передней камеры, радужной оболочки, хрусталика, а также измерение внутриглазного давления, проведение гониоскопии и офтальмоскопии.
- В-сканирующее ультразвуковое исследование или оптическая когерентная томография, если не удастся осмотреть глазное дно.

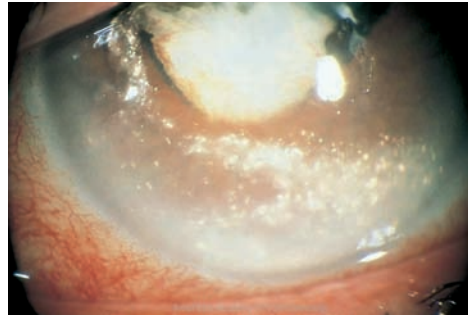
### МОНИТОРИНГ И ЛЕЧЕНИЕ:

- Местное применение стероидных препаратов (преднизолон ацетат 1%, вплоть до ежедневного закапывания) и циклоплегических средств (1% циклопентолат, 2-3 раза в день).
- Медикаментозное лечение повышенного внутриглазного давления.
- Окончательное лечение состоит в удалении хрусталика или его остаточных частичек.
- Может потребоваться фильтрующая антиглаукоматозная операция.

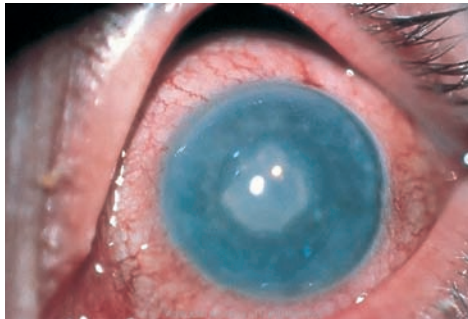
### ПРОГНОЗ

Благоприятный, если окончательное лечение проводится на раннем этапе, а внутриглазное давление эффективно контролируется. ▼

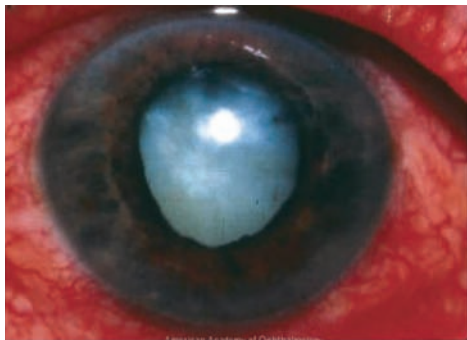
**Рис.5.13** Факоанафилактический увеит, вызванный воздействием хрусталиковых масс



**Рис.5.14** Факолитическая глаукома



**Рис.5.15** Факоморфическая глаукома



## 5.8 МЕТОДЫ АНЕСТЕЗИИ, ПРИМЕНЯЕМЫЕ ПРИ ХИРУРГИЧЕСКОМ ЛЕЧЕНИИ КАТАРАКТЫ

За последние годы техника анестезии при хирургическом лечении катаракты претерпела значительное развитие.

### ОБЩАЯ АНЕСТЕЗИЯ

В прошлом предпочтение отдавалось этому методу. В настоящее время под общей анестезией следует оперировать:

- Большинство детей и подростков
- Больных, страдающих:
  - деменцией
  - умственной отсталостью
  - неконтролируемым кашлем
  - выраженным тремором головы

### ПРОВОДНИКОВАЯ АНЕСТЕЗИЯ:

**Ретробульбарная** анестезия применяется отдельно или в сочетании с регионарной анестезией лицевого нерва. (рис. 5.16)

#### Преимущества:

- Полное обездвиживание (акинезия) и анестезия глазного яблока
- Осложнения (редко):
  - Ретробульбарное кровоизлияние
  - Пенетрация глазного яблока
  - Повреждение зрительного нерва
  - Случайное попадание в вену, что может привести к сердечной аритмии
  - Случайная интрадуральная инъекция, что может привести к судорогам, остановке дыхания и анестезии ствола мозга

**Перибульбарная** анестезия с помощью одной или нескольких инъекций, производимых более короткими иглами. (рис. 5.17)

#### Преимущества:

- Теоретически этот метод не может привести к таким осложнениям, как повреждение зрительного нерва или побочные явления со сто-

роны центральной нервной системы, связанные с интрадуральной инъекцией.

**Недостатки:**

- По силе акинезии и анестезии глазного яблока несколько уступает ретробульбарной анестезии.
  - Действие наступает медленнее
  - Остается риск пенетрации глазного яблока
- Вариантами перibuльбарной анестезии являются субтеноновая и субконъюнктивальная инъекция.

**МЕСТНАЯ АНЕСТЕЗИЯ:**

В связи со значительным улучшением техники удаления (экстракции) катаракты большое распространение получила местная анестезия, известная как “фако-анестезия”.

Местная анестезия включает применение глазных капель, губчатой анестезии, глазных капель и внутрикамерных инъекций, а также совсем недавно разработанное сочетание вискоэластика и анестетических средств, называемое вискоанестезией.

**Преимущества:**

- Вероятность пенетрации глазного яблока невелика
- Снижается необходимость внутривенного применения седативных препаратов у некоторых больных
- Предотвращает диплопию, поскольку не вызывает акинезии глазодвигательных мышц
- Поскольку блокада века не развивается, отсутствует необходимость в повязке

**Недостатки:**

- Обязательно требуется общение с пациентом
- В некоторых случаях применение только лишь анестезирующих глазных капель не позволяет достичь желаемого результата
- Дополнительно требуется внутрикамерная инъекция лидокаина (без консервантов)

**Местная анестезия противопоказана больным:**

- со слабым слухом
- у которых имеется языковой барьер



- которые по причине волнения не могут общаться во время операции
- с блефароспазмом
- с выраженным тремором головы
- с нистагмом
- которым предстоит длительная и сложная операция

### НЕОБХОДИМО ПОМНИТЬ, ЧТО:

- При внутрикамерной инъекции можно применять только 1% лидокаин **без консервантов**, поскольку некоторые консерванты могут оказать токсическое воздействие на внутриглазные ткани.
- После внутрикамерной инъекции анестезирующих средств может развиваться преходящий амавроз, вызванный непосредственным воздействием этих средств на сетчатку. Чаще наблюдается при открытой задней капсуле (перфорация, разрыв) или при ранее проведенной витрэктомии. ▼

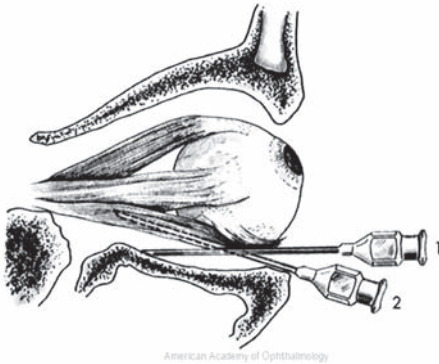


Рис. 5.16 Ретрабульбарная анестезия

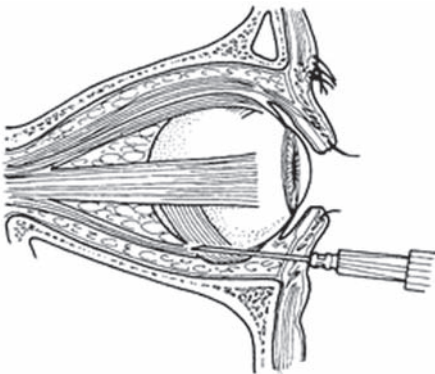


Рис. 5.17 Перibuльбарная анестезия

## 5.9 МЕТОДЫ ХИРУРГИЧЕСКОГО ЛЕЧЕНИЯ КАТАРАКТЫ

В 20-ом веке офтальмологи стали свидетелями значительного прогресса в области техники хирургического удаления катаракты.

### Интракапсулярная экстракция катаракты

При интракапсулярной экстракции хрусталик удаляется полностью через 180 градусный лимбальный разрез роговицы с помощью криозонда или капсульного пинцета. (рис. 5.18) Практически повсеместно этот метод был вытеснен методом экстракапсулярной экстракции катаракты.

### Экстракапсулярная экстракция катаракты

При экстракапсулярной экстракции удаляется только помутневший хрусталик, в то время, как капсульная сумка сохраняется, что позволяет имплантировать в нее искусственный хрусталик. При плановой экстракапсулярной экстракции ядро выдавливается полностью, а кортикальные массы удаляются с помощью системы ирригации/ аспирации.

В развивающихся странах, где затраты, связанные с хирургическим удалением катаракты чрезмерно высоки, ядро часто рассекают, а потом дробят на более мелкие части, чтобы с помощью петли удалить их через небольшой разрез. После этого кортикальные массы удаляются традиционным способом, с помощью ручной ирригации/ аспирации, а искусственный хрусталик складывается и имплантируется. Эта техника обеспечивает быструю реабилитацию больных, поскольку делается небольшой разрез роговицы или склеры.

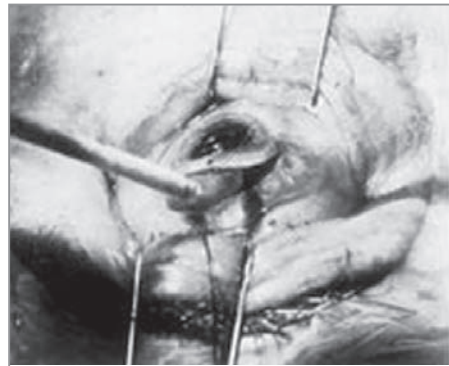
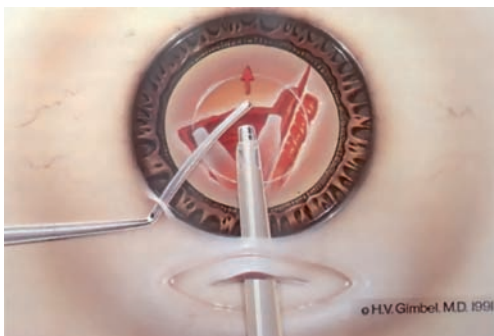
Рис.5.18 Криоэкстракция катаракты

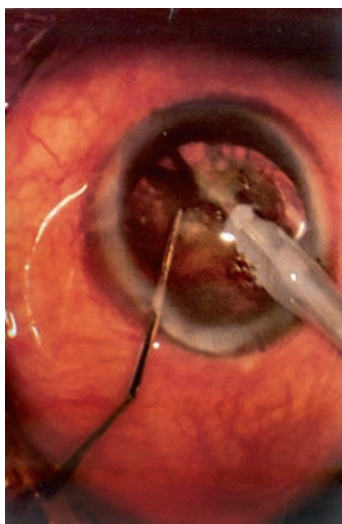
## Факоэмульсификация

Факоэмульсификация (“фако” — хрусталик, “эмульсификация” — дробление) нашла широкое распространение за последние годы и стала наиболее предпочтительным методом удаления катаракты в развитых странах (рис. 5.19, 5.20).

Усовершенствование оборудования и более эффективный контроль за гидродинамикой позволяет обеспечить большую стабильность глубины передней камеры и постокклюзионный контроль осколка хрусталика. При факоэмульсификации хирург, сидящий с височной стороны, сначала делает самогерметизирующийся разрез роговицы\*\*, а затем производит непрерывный циркулярный капсулорексис. Через капсулорексис вводится маленький ультразвуковой зонд, вибрирующий кончик которого дробит помутневший хрусталик на мелкие осколки, или подвергает его “эмульсификации”, а затем осколки отсасываются с помощью специального



**Рис. 5.19**  
Факоэмульсификация катаракты (схематическое изображение)

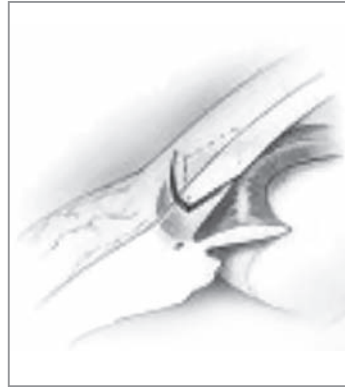

**Рис. 5.20** Факоэмульсификация катаракты

устройства на кончике зонда. После полного удаления хрусталика зонд выводится, оставляя только прозрачную (теперь пустую), похожую на сумку капсулу, которая будет служить опорой для искусственного хрусталика. В капсульную сумку вводится вязкоэластик, а затем с помощью инжектора имплантируется складной искусственный хрусталик. Вязкоэластик удаляется посредством ирригации/ аспирации, а затем с целью предотвращения зияния рана подвергается гидратации с помощью иглы 0,4 калибра (27 G). Проверяется герметизация разреза, закапываются капли антибиотиков и накладывается асептическая повязка .

\*\* Разрез роговицы производится осторожно, 2,8 – 3,2 миллиметровым кератомом (рис. 5.21). С помощью кончика делается кривой лимбальный разрез длиной в 10 микрон. Далее кератом вводится глубже в рану и продвигается вперед, образуя квадрат или прямоугольник с длинным трехмиллиметровым входом через строму роговицы в переднюю камеру. ▼

Рис. 5.21 Разрез роговицы



## 5.10 ПОСЛЕОПЕРАЦИОННЫЙ УХОД

**Послеоперационный уход зависит от метода хирургического удаления катаракты.**

1. В случае интракапсулярной или экстракапсулярной экстракции с большим разрезом рана заживает медленно, в течение 6-8 недель, однако изменения рефракции, связанные с дальнейшим заживлением разрезанных тканей, продолжают происходить еще в течение 9 месяцев после операции. Нерассасывающиеся швы, если они прорезываются или вызывают астигматизм, могут быть удалены через 6-8 недель; некоторые швы не удаляются. В случае факоэмульси-

фикации или экстракапсулярной экстракции с небольшим бесшовным разрезом рана заживает в течение 1 месяца. Обычно пациенты возвращаются к своей обычной жизни в течение 2 недель.

2. В послеоперационном периоде обычно назначаются комбинированные препараты, содержащие антибиотик и стероидное средство, которые по усмотрению хирурга могут использоваться в течение нескольких недель. К подобным комбинированным препаратам относится, например, макситрол. Капли стероидного препарата и антибиотика (Ciloxan, Ocuflox, Zymer, Vigamox) закапываются 4 раза в день (в затяжных случаях — 8 раз в день) в течение 3 недель (в тяжелых случаях — более продолжительный период). Доза препарата снижается постепенно в течение нескольких недель; предпочтительнее подключить FML 2-4 раза в день, в течение 2-3 недель, а затем перейти на слабое стероидное средство (FML) 1 раз в день, в течение 3-4 недель.
3. Ограничение активности зависит от размера разреза и должно быть индивидуальным, в зависимости от состояния данного пациента.
4. Общие примечания: необходимо избегать запоров, кашля и чихания.

Антикоагулянтная терапия должна быть прекращена как минимум на несколько недель, если операция была произведена в условиях ретробульбарной анестезии. При местной и перibuльбарной анестезии отмены антикоагулянтной терапии не требуется.

5. Повторный осмотр пациента обычно проводится через день, через неделю, 3 недели и через 6 недель после операции; сроки повторных визитов должны соответствовать особенностям данного конкретного случая. ▼

## 5.11 ПОСЛЕОПЕРАЦИОННЫЕ ОСЛОЖНЕНИЯ

1. Кистозный отек желтого пятна, **смотри Гл. 9 (9.5)**
2. Эндофтальмит, **смотри Гл. 15**
3. Помутнение задней капсулы — вторичная катаракта, **смотри Гл. 5 (5.12)** ▼

## 5.12 ВТОРИЧНАЯ КАТАРАКТА ИЛИ ПОМУТНЕНИЕ ЗАДНЕЙ КАПСУЛЫ ХРУСТАЛИКА

Самая распространенная причина потери зрения после удаления катаракты — это помутнение задней капсулы.  
 В 15-50% случаев помутнение развивается в течение 5 лет после операции в связи с удалением катаракты.

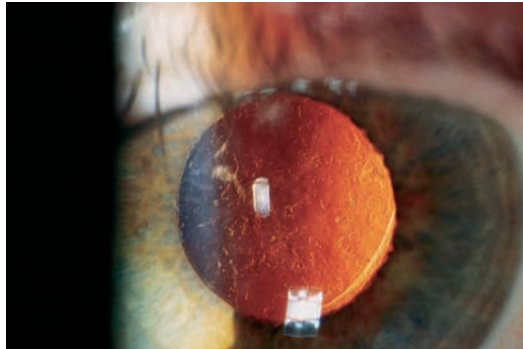
### ПРИЗНАКИ

**1. Пятна Эльшинга** (см. рис. 5.22)

Формирование неполноценных фибрилл хрусталика в результате размножения и миграции остаточных эпителиальных клеток хрусталика.

**2. Фиброз**

- а.** Утолщение центрального фиброзного слоя капсулы
- б.** Может стать причиной сморщивания капсулы



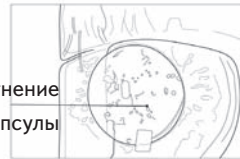### ВЕДЕНИЕ/ ЛЕЧЕНИЕ

**Хирургическое вмешательство**

— дисцизия задней капсулы.

Капсулотомия с помощью Nd:YAG лазера.

Лазерная дисцизия центрального участка задней капсулы



**Рис.5.22** Помутнение задней капсулы

### ОСЛОЖНЕНИЯ:

- 1.** Повреждения имплантированного искусственного хрусталика — точечное разрушение.
- 2.** Повышение внутриглазного давления — носит временный характер
- 3.** Отслойка сетчатки ▼

## 5.13 КАТАРАКТА - О ЧЕМ НЕОБХОДИМО ПОМНИТЬ

### 1. При диагностике катаракты необходимо помнить, что наличие катаракты не вызывает:

- ! -острой/ внезапной потери зрения
- потери зрения вплоть до светоощущения с неправильной проекцией света или потери центрального зрения
- афферентный зрачковый дефект

### ! Необходимо провести детальный офтальмологический осмотр, выяснив, является ли катаракта истинной причиной ухудшения зрения.

Для исключения других причин ухудшения зрения необходимо провести осмотр глазного дна, в особенности макулярной зоны.

Если зрелая катаракта затрудняет осмотр глазного дна, то для диагностики патологии заднего сегмента глаза необходимо провести ультразвуковое исследование.

### 2. Показания к хирургическому лечению катаракты

Хирургическое лечение катаракты может производиться в следующих целях:

- а. улучшение зрения пациентов;
- б. хирургическое лечение тех или иных глазных болезней (например, факогенные глаукома и увеит);
- в. дальнейшее лечение тех или иных глазных болезней (например, с целью контроля или лечения диабетической ретинопатии, или глаукомы) ▼

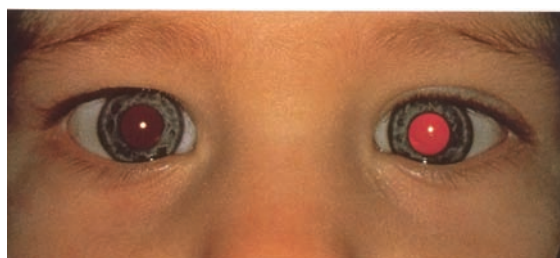
## 6.1 КРОВОИЗЛИЯНИЕ В СТЕКЛОВИДНОЕ ТЕЛО

### СИМПТОМЫ

Внезапная, безболезненная потеря зрения, или появление черных точек, часто сопровождающихся вспышками света.

### КЛИНИЧЕСКАЯ КАРТИНА

В случае тяжелого кровоизлияния красный рефлекс может отсутствовать (рис. 6.1), а глаз-



**Рис.6.1** Кровоизлияние в стекловидное тело на правом глазу

ное дно при офтальмоскопии может не визуализироваться. В некоторых случаях при биомикроскопии обнаруживаются эритроциты, с этой целью световой луч фокусируется кзади от хрусталика. При небольшом кровоизлиянии кровь может частично прикрывать сетчатку и ее сосуды.

С течением времени кровоизлияние в стекловидное тело приобретает цвет желтой охры вследствие распада гемоглобина.

### СОПУСТВУЮЩИЕ ПРИЗНАКИ:

Слабо выраженный афферентный зрачковый дефект. В зависимости от этиологии могут выявляться различные аномалии глазного дна.



## ЭТИОЛОГИЯ

- Диабетическая ретинопатия (признаки диабетической ретинопатии выявляются также и в другом глазу)
- Разрыв сетчатки (при массивном кровоизлиянии разрыв обычно располагается в верхних отделах. Его можно обнаружить при ультразвуковом исследовании со склеральной инвагинацией с помощью склероинвагинатора).
- Отслойка сетчатки (если сетчатка не визуализируется при клиническом осмотре, то с диагностической целью проводится ультразвуковое исследование).
- Тромбоз центральной вены сетчатки или ее ветви (обычно тромбоз ветви). Развивается преимущественно у лиц пожилого возраста, страдающих гипертонией. В анамнезе пациент может отмечать предшествующий тромбоз вен или внезапную потерю зрения, имевшую место несколько месяцев/ лет назад.
- Отслойка задней мембраны стекловидного тела: развивается преимущественно у лиц среднего и пожилого возраста. Больные обычно отмечают световые вспышки и плавающие пятна.
- Возрастная дистрофия желтого пятна: пациенты часто отмечают низкую остроту зрения, предшествующую кровоизлиянию. В другом глазу могут обнаруживаться друзы желтого пятна и/или другие изменения, присущие возрастной дистрофии желтого пятна.
- Травма глаза или живота в анамнезе (синдром Пурчера).
- Внутриглазная опухоль: может выявляться при офтальмоскопии или с помощью  $\beta$ -сканирующего ультразвукового исследования.
- Субарахноидальное или субдуральное кровоизлияние (синдром Терсона): часто возникает двустороннее преретинальное кровоизлияние или кровоизлияние в стекловидное тело. Поражению глаз обычно предшествует сильная головная боль. Может развиться кома.
- Болезнь Илса: периферическая ишемия и неоваскуляризация сетчатки неизвестной этиологии. Развивается обычно у мужчин в возрасте 20-30 лет. Часто причиной первичного обращения пациентов является ухудшение зрения вследствие кровоизлияния в стекловидное тело. Заболевание обычно двустороннее и диагностируется методом исключения.

## ДИФФЕРЕНЦИАЛЬНАЯ ДИАГНОСТИКА

- Витреит (скопление лейкоцитов в стекловидном теле): в редких случаях наблюдается острое начало заболевания, как при кровоизлиянии. Могут выявляться также передний и задний увеит. Кровоизлияние и эритроциты в стекловидном теле отсутствуют.
- Отслойка сетчатки: может не сопровождаться кровоизлиянием в стекловидное тело, однако симптомы могут быть идентичными. При высоко расположенной отслойке осмотр глазного дна может быть затруднен. В подобных случаях при исследовании щелевой лампой можно обнаружить сетчатку позади хрусталика.

## КЛИНИЧЕСКОЕ ОБСЛЕДОВАНИЕ:

1. Анамнез: наличие глазных или общих заболеваний, особенно вышеупомянутых, а также травмы.
2. Детальный осмотр, в том числе исследование щелевой лампой с целью выявления неоваскуляризации радужной оболочки, а также измерение внутриглазного давления и осмотр глазного дна обоих глаз методом прямой офтальмоскопии в условиях медикаментозного мидриаза.
3. Если сетчатка не визуализируется, то необходимо провести  $\beta$ -сканирующее ультразвуковое исследование с целью выявления разрыва сетчатки или внутриглазной опухоли.

## ЛЕЧЕНИЕ:

1. Если этиология кровоизлияния неизвестна, и/или отсутствует возможность диагностики разрыва и/или отслойки сетчатки (например, пациент отрицает наличие какого-либо из вышеперечисленных заболеваний в анамнезе, в другом глазу изменения отсутствуют, а глазное дно не визуализируется по причине тотального кровоизлияния), то показана госпитализация или наблюдение в амбулаторных условиях.
2. Постельный режим с приподнятым головным концом кровати (и иногда с наложением бинокулярной повязки) в течение 2-3 дней (снижает риск повторного кровоизлияния и позволяет крови сконцентрироваться в нижних отделах глаза, что дает возможность осмотреть периферию в верхней половине глазного дна, где обычно и локализуются разрывы сетчатки).

3. Консервативное лечение и наблюдение за процессом рассасывания кровоизлияния, если последнее не сочетается с разрывом сетчатки, требующим безотлагательного лечения.
4. Необходимо прекратить прием аспирина, нестероидных противовоспалительных препаратов и антикоагулянтов при отсутствии жизненных показаний к применению последних.
5. Необходимо как можно раньше начать лечение заболевания, вызвавшего кровоизлияние (например, блокада разрыва сетчатки с помощью криотерапии или лазерной фотокоагуляции, однако проведение указанных процедур затруднено в связи с наличием эритроцитов в стекловидном теле; ликвидация отслойки сетчатки и лечение пролиферативных сосудистых заболеваний сетчатки с помощью лазерной фотокоагуляции или криотерапии, если сетчатка не визуализируется).
6. Эвакуация крови хирургическим методом (витрэктомия) обычно проводится ретинологом в тех случаях, когда:
  - а) кровоизлияние сопровождается разрывом сетчатки;
  - б) кровоизлияние, не рассасывающееся на протяжении более чем 3-х месяцев;
  - в) у больного диабетом нерассасывающееся кровоизлияние на протяжении более чем 1 месяц;
  - г) кровоизлияние сопровождается неоваскуляризацией радужной оболочки;
  - д) повышенное внутриглазное давление не поддается контролю (гемолитическая глаукома).
7. Лечение общего заболевания, послужившего причиной кровоизлияния.

### МОНИТОРИНГ:

В течение первых 2-3 дней пациента необходимо осматривать ежедневно. Если тотальное кровоизлияние не имеет тенденции к рассасыванию, а этиология остается невыясненной, то однократно на протяжении 1-3 недель необходимо проводить  $\beta$ -сканирующее ультразвуковое исследование с целью выявления возможной отслойки сетчатки. ▼

## 6.2 ОТСЛОЙКА ЗАДНЕЙ МЕМБРАНЫ СТЕКЛОВИДНОГО ТЕЛА (Рис. 6.2)

### СИМПТОМЫ:

Плавающие пятна (“паутинки” или “мухи”, которые перемещаются при движении глаз), затуманенное зрение, вспышки света, которые чаще появляются в условиях низкой освещенности и расположены в височной части поля зрения.

### ХАРАКТЕРНЫЕ ПРИЗНАКИ:

Одно или несколько четких, пигментированных помутнений в стекловидном теле, чаще в виде кольца, подвешенных над диском зрительного нерва (рис. 6.3). При движении глаз из стороны в сторону помутнения плавают в стекловидном теле.

### СОПУСТВУЮЩИЕ ПРИЗНАКИ:

Кровоизлияние в стекловидное тело; кровоизлияния, расположенные в периферических отделах сетчатки и по краю диска зрительного нерва; пигментные клетки в переднем отделе стекловидного тела, разрыв или отслойка сетчатки.

### НЕОБХОДИМО ПОМНИТЬ, ЧТО:

Наличие пигментных клеток в переднем отделе стекловидного тела или кровоизлияния в стекловидное тело в сочетании с внезапной отслойкой задней мембраны стекловидного тела свидетельствует о большой вероятности разрыва сетчатки.

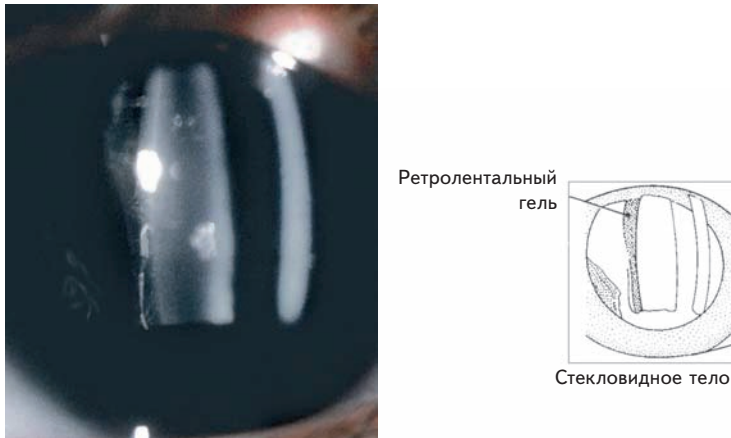
## ДИФФЕРЕНЦИАЛЬНАЯ ДИАГНОСТИКА

### ▲ Витреит

Скопление пигментных клеток в переднем отделе стекловидного тела при отслойке задней мембраны трудно отдифференцировать от клеточных скоплений при витреите. При витреите клетки могут обнаруживаться как в переднем, так и в заднем отделах стекловидного тела, поражение может быть двусторонним, а клетки обычно непигментированы. В анамнезе пациент может отмечать перенесенный увеит.

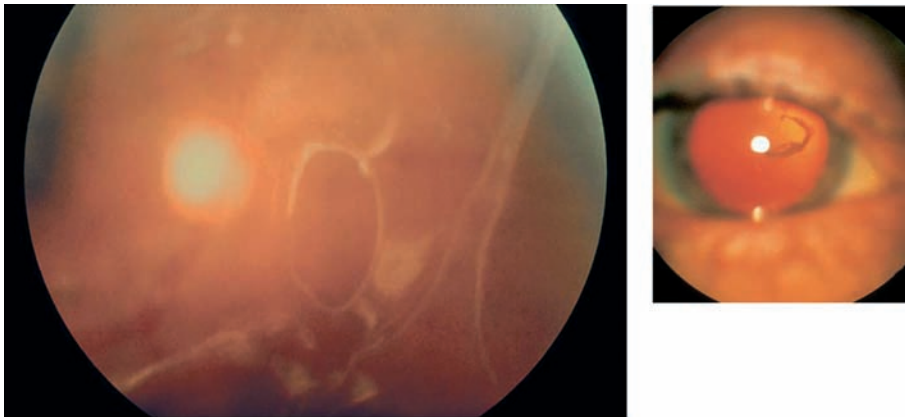
### ▲ Мигрень

Больные жалуются на сильные вспышки света на протяжении 20 минут с последующей в некоторых случаях головной болью. При



© 2005 Elsevier Ltd. Spalton et al: Atlas of Clinical Ophthalmology 3e

**Рис.6.2** Отслойка задней мембраны стекловидного тела



© 2005 Elsevier Ltd. Spalton et al: Atlas of Clinical Ophthalmology 3e

**Рис.6.3** Округлое помутнение стекловидного тела

осмотре какие-либо поражения стекловидного тела или сетчатки не выявляются.

Следующие патологические состояния могут развиваться в сочетании с отслойкой задней мембраны стекловидного тела или без нее, вызывая аналогичные симптомы:

- Разрыв сетчатки
- Кровоизлияние в стекловидное тело
- Отслойка сетчатки

## КЛИНИЧЕСКОЕ ОБСЛЕДОВАНИЕ:

1. Анамнез: отдифференцировать световые вспышки при мигрени, которые обычно имеют форму зигзагов и длятся около 20 минут, от вспышек, наблюдаемых при отслойке задней мембраны стекловидного тела, которые сопровождаются плавающими пятнами. Выяснить давность симптомов.
2. Исследование переднего отдела стекловидного тела с помощью щелевой лампы, выявление пигментированных клеток.
3. Детальный офтальмологический осмотр ретинологом, в частности, осмотр сетчатки методом непрямой офтальмоскопии в условиях медикаментозного мидриаза и склеральной инвагинации с целью исключения разрыва или отслойки сетчатки.
4. Отслойку задней мембраны стекловидного тела можно визуализировать, если сфокусироваться на стекловидном теле сверху от диска зрительного нерва, применяя:
  - а) непрямую офтальмоскопию
  - б) прямую офтальмоскопиюСветовой луч офтальмоскопа фокусируется на роговице, диск с линзами вращается от больших плюсов к более маленьким, а пациента просят переводить взгляд слева направо. Плавающее пятно представляет собой отслойку задней мембраны стекловидного тела.
- в) офтальмобиомикроскопия с помощью линз в 60 или 90 диоптрий или линзы Груби.

После фокусировки на диске зрительного нерва необходимо отодвинуть щелевую лампу назад. В стекловидном теле можно заметить черное нитевидное образование.

## ЛЕЧЕНИЕ:

Отслойка задней мембраны стекловидного тела не требует лечения.

В случае обнаружения разрыва сетчатки больной должен в течение 24-72 часов пройти лазерное лечение или криотерапию с целью предотвращения развития отслойки сетчатки.

## МОНИТОРИНГ:

**Пациента необходимо проинформировать о симптомах отслойки сетчатки:**

- **увеличение числа плавающих пятен или**
- **световые вспышки или**

- появление завесы или тени в какой-либо части поля зрения
  - предупредить о необходимости безотлагательного обращения к офтальмологу в случае их появления.
- ▲ Если разрыв сетчатки или кровоизлияние в стекловидное тело не обнаружены, то больной должен пройти повторный осмотр у ретинолога в условиях склеральной инвагинации через 2-4 недели, 2-3 месяца и 6 месяцев после развития симптомов.
  - ▲ Если не выявлен разрыв сетчатки, но имеется небольшое кровоизлияние в стекловидное тело, то больной должен пройти повторный осмотр через 1-2 недели, 4 недели, 3 месяца и 6 месяцев после развития симптомов.
  - ▲ При наличии массивного кровоизлияния в стекловидное тело, прикрывающего всю сетчатку, показано ультразвуковое исследование с целью выявления отслойки сетчатки или опухоли.

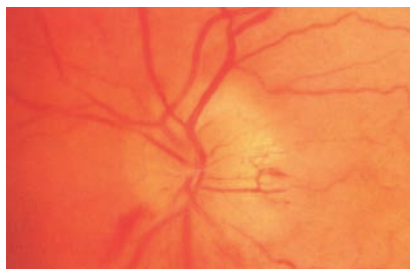### **РЕКОМЕНДАЦИИ ПАЦИЕНТАМ:**

Постельный режим с приподнятым головным концом кровати, часто с наложением бинокулярной повязки, в течение 24-48 часов для ускорения рассасывания крови.▼

# Заболевания зрительного нерва

### 7.1 ПЕРЕДНЯЯ ИШЕМИЧЕСКАЯ ОПТИЧЕСКАЯ НЕЙРОПАТИЯ (ПИОН) (рис. 7.1)

Передняя ишемическая оптическая нейропатия обусловлена инфарктом зрительного нерва, локализующимся непосредственно за решетчатой пластиной, вследствие нарушения кровотока в задних цилиарных артериях, что приводит к острой потере зрения.



**Рис.7.1** Передняя ишемическая оптическая нейропатия

#### ЭТИОЛОГИЯ

Артериитическая этиология: гигантоклеточный артериит

Неартериитической этиологии: в связи с наличием вазоокклюзионных факторов риска (артериальная гипертония, сахарный диабет, атеросклероз и сосудистые нарушения при коллагенозах).

#### ЭПИДЕМИОЛОГИЯ

Передняя ишемическая оптическая нейропатия артериитической этиологии: обычно развивается у лиц старше 55 лет (большинству больных за 70). При отсутствии лечения в 75% случаев парный глаз поражается в течение 2 недель. Часто сочетается с ревматической полимиалгией.

Передняя ишемическая оптическая нейропатия неартериитической этиологии: обычно развивается в более молодом возрасте. Парный глаз поражается в 25-40% случаев. Часто сочетается с артериальной гипертонией или сахарным диабетом.



## СИМПТОМЫ:

Острая потеря зрения (при артериитическом варианте встречается чаще, чем при неартериитическом варианте) и ухудшение цветового зрения.

У больных артериитической нейропатией могут также наблюдаться:

- головная боль
- лихорадка
- недомогание
- потеря веса
- болезненность кожи головы
- интермиттирующая скованность нижней челюсти
- преходящая слепота (amaurosis fugax)
- диплопия
- артралгия
- боль в глазу

## ПРИЗНАКИ:

- Внезапное, одностороннее и безболезненное снижение остроты зрения и ухудшение цветового зрения.
- Положительный афферентный зрачковый дефект
- Чаще всего встречается альтитудинальное выпадение верхней и нижней половины поля зрения, однако может наблюдаться также дугообразный дефект или центральная скотома.
- Отек диска зрительного нерва в пораженном глазу (часто вовлекается один сектор), через 6-8 недель развивается бледность или атрофия диска.
- Экскавация диска зрительного нерва в парном глазу - часто маленькая или отсутствует.
- Может наблюдаться бледность диска зрительного нерва в парном глазу, связанная с предыдущим эпизодом (ложный синдром Фостера-Кеннеди).

При артериитической оптической нейропатии могут также наблюдаться:

- Отечная, болезненная височная артерия
- **Глазные симптомы:**
  - ▲ ватообразные очаги
  - ▲ непроходимость центральной артерии сетчатки или ее ветви
  - ▲ окклюзия глазной артерии
  - ▲ ишемия переднего сегмента

## КЛИНИЧЕСКОЕ ОБСЛЕДОВАНИЕ:

- ▲ Детальный анамнез и всесторонний офтальмологический осмотр (в частности, цветовое зрение, тестирование по сетке Амслера, зрачковые реакции и офтальмоскопия)
- ▲ Исследование полей зрения
- ▲ Специальные исследования:
  - а) При гигантоклеточном артериите — скорость оседания эритроцитов (СОЭ) и/или С-реактивный белок, для дифференциальной диагностики артериитической нейропатии. СОЭ считается повышенной, если она выше, чем  $[(\text{возраст}/2)]$  у мужчин и  $[(\text{возраст} + 10)/2]$  у женщин.
  - б) Биопсия височной артерии при гигантоклеточном артериите (образец тканей необходимо брать с пораженного участка артерии, в противном случае результат будет ложно-отрицательный). Результаты теста остаются положительными в течение примерно 2 недель после начала приема кортикостероидов.
  - в) Общий медицинский осмотр.

## ДИФФЕРЕНЦИАЛЬНАЯ ДИАГНОСТИКА:

Воспаление зрительного нерва

Инфильтративная нейропатия зрительного нерва

Компрессионная нейропатия зрительного нерва

## ВЕДЕНИЕ

**ПЕРЕДНЯЯ ИШЕМИЧЕСКАЯ НЕЙРОПАТИЯ АРТЕРИИТИЧЕСКОЙ ЭТИОЛОГИИ** (требуется неотложное лечение)

- ▲ Лечение стероидными препаратами (1г метилпреднизолона в/в, дробными дозами, в течение 3 дней, затем — 60-100мг преднизолона перорально, с постепенным снижением дозы, не более чем на 2,5-5,0мг в неделю) необходимо начать, не дожидаясь результатов биопсии, для предотвращения развития ишемической оптической на парном глазу. Необходимо следить за динамикой изменений СОЭ и симптомов.

**ПЕРЕДНЯЯ ИШЕМИЧЕСКАЯ НЕЙРОПАТИЯ НЕАРТЕРИИТИЧЕСКОЙ ЭТИОЛОГИИ**

- ▲ Следует учесть необходимость ежедневного приема аспирина.
- ▲ Провести лечение, воздействующее на вазоокклюзионные факторы риска, лежащие в основе заболевания.

## 7.2 ЗАДНЯЯ ИШЕМИЧЕСКАЯ ОПТИЧЕСКАЯ НЕЙРОПАТИЯ

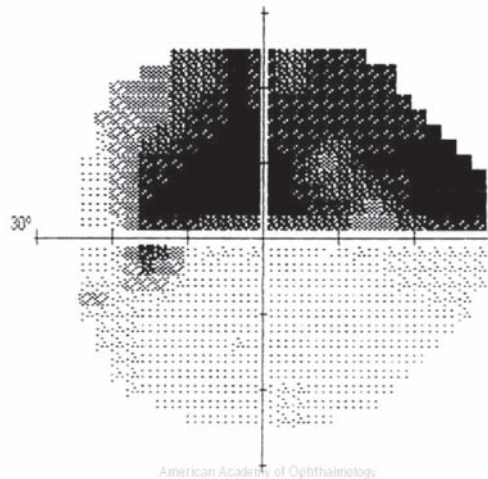
Иногда ишемический инфаркт зрительного нерва развивается в ретробульбарном отделе, вызывая заднюю ишемическую оптическую нейропатию.

### СИМПТОМЫ:

- Внезапная потеря зрения
- Ухудшение цветового зрения

### ПРИЗНАКИ:

- Внезапное, обычно двустороннее и безболезненное снижение остроты зрения и ухудшение цветового зрения.
- Положительный афферентный зрачковый дефект
- Дефект поля зрения (альтитудинальный или пучковые дефекты) (рис. 7.2)



- **ЗРИТЕЛЬНЫЙ НЕРВ ИМЕЕТ НОРМАЛЬНЫЙ ВИД** (отек диска может наблюдаться только в случае распространения ишемии на передний отдел зрительного нерва)

Рис.7.2 Альтитудинальный дефект поля зрения

### ОБЩИЕ ПРОЯВЛЕНИЯ:

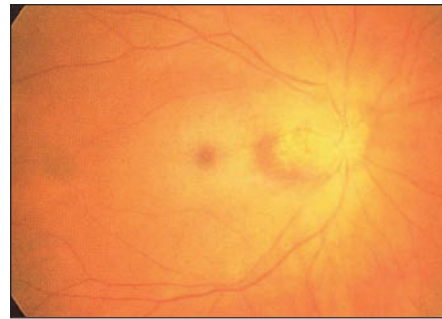- Тяжелая анемия и гипотония (большая кровопотеря вследствие хирургического вмешательства, травмы, кровотечения из желудочно-кишечного тракта, диализа)
- Связана с приемом определенных препаратов (антибиотики [этамбутол, изониазид, сульфаниламиды, хлорамфеникол], противоопухолевые средства [цисплатин, винкристин, бусульфан]).

### ЛЕЧЕНИЕ:

Лечение острого состояния, лежащего в основе заболевания: экстренное лечение гипотензии, переливание крови. ▼

### 8.1 НЕПРОХОДИМОСТЬ ЦЕНТРАЛЬНОЙ АРТЕРИИ СЕТЧАТКИ (рис. 8.1)

Прекращение кровотока в бассейне центральной артерии сетчатки, приводящее к ишемии всей сетчатки.



**Рис.8.1** Непроходимость центральной артерии сетчатки

#### ЭТИОЛОГИЯ

Эмболия (визуализируется только в 20-40% случаев) или тромбоз на уровне решетчатой пластины (*lamina cribrosa*). Другие этиологические факторы:

- височный артериит
- лейкоэмболия при системных заболеваниях соединительной ткани
- жировая эмболия
- травма (вследствие компрессии, спазма или непосредственного повреждения сосудов)
- заболевания, сопровождающиеся повышенной свертываемостью крови
- сифилис
- пролапс митрального клапана
- частички (тальк) при внутривенном введении наркотиков
- объемные образования, вызывающие компрессию
- первичная открытоугольная глаукома

## ЭПИДЕМИОЛОГИЯ

Обычно развивается у пожилых больных, и связана с:

- гипертонией
- вазоокклюзионной патологией сонной артерии
- сахарным диабетом
- пороком клапанного аппарата сердца

Непроходимость центральной артерии сетчатки встречается чаще, чем непроходимость ветви центральной артерии сетчатки или закупорка цилиоретинальной артерии. Двустороннее поражение наблюдается редко.

## СИМПТОМЫ;

Внезапная, безболезненная и полная потеря зрения. В анамнезе может отмечаться amaurosis fugax (случаи преходящей потери зрения), перенесенный инсульт мозга или транзиторные ишемические атаки.

## ПРИЗНАКИ;

- Понижение остроты зрения (в пределах: движение и рук у лица до светоощущения)
- Положительный афферентный зрачковый дефект
- Диффузная ишемия сетчатки и спазм артериол с сегментацией кровотока (симптом “сосисок”)
- Вишнево-красная точка в области желтого пятна (вследствие визуализации кровотока в сосудистой оболочке сквозь фовеальную зону) — симптом “вишневой косточки”

Если при непроходимости центральной артерии сетчатки цилиоретинальная артерия не закупоривается, то височнее диска зрительного нерва остается маленький клиновидный участок перфузируемой сетчатки. В подобных случаях фовеола не поражается, и острота зрения восстанавливается до 0,4 и выше.

## ДИФФЕРЕНЦИАЛЬНАЯ ДИАГНОСТИКА:

- Окклюзия глазной артерии
- Сотрясение сетчатки
- Симптом “вишневой косточки”, связанный с наследственным метаболическим заболеванием или болезнью накопления лизосом

## КЛИНИЧЕСКОЕ ОБСЛЕДОВАНИЕ:

- ▲ Детальный анамнез и всесторонний офтальмологический осмотр, включая оценку зрачковых реакций и офтальмоскопию.
- ▲ Измерение артериального давления  
У лиц старше 50 лет необходимо проверить скорость оседания эритроцитов (СОЭ) с целью исключения артериитической ишемической нейропатии зрительного нерва.
- ▲ Консультация соответствующих специалистов для всестороннего обследования сердечно-сосудистой системы, в том числе и для проведения электрокардиографии, эхокардиографии и доплерографии сонной артерии.

## ЛЕЧЕНИЕ:

### ТРЕБУЕТСЯ ЭКСТРЕННАЯ ПОМОЩЬ

Непроходимость центральной артерии сетчатки требует неотложного вмешательства. Установлено, что через 90 минут после прекращения кровотока в сетчатке развиваются необратимые изменения; тем не менее, лечение следует проводить во всех случаях обращения к врачу в течение 24 часов после начала заболевания. Лечение направлено на восстановление кровотока в сетчатке и продвижение возможного эмбола в более периферические отделы. Экстренное лечение проводится по следующей схеме:

1. С целью улучшения кровоснабжения сетчатки необходимо понизить внутриглазное давление с помощью одного из приведенных методов:
  - а) пальцевой массаж глазного яблока, причем сила надавливания должна быть достаточной (способной вдавить теннисный мячик). Помимо понижения внутриглазного давления массаж может способствовать смещению эмбола.
  - б) назначение диакарба (500мг, перорально)
  - в) инстилляций глазных капель, понижающих внутриглазное давление:  $\beta$ -блокаторы (0,5% тимолол, по 1 капле каждые 15 минут, х 2, повторить по необходимости)
  - г) рассмотрение необходимости парацентеза передней камеры
2. Необходимо вызвать расширение сосудов, попросив пациента дышать в бумажный пакет; рассмотреть необходимость госпитализации с целью проведения карбогенной терапии (95% кислорода, 5% диоксида углерода, по 10 минут каждые 2 часа, в течение 24-48 часов), способствуя таким образом повышению оксигенации крови и расширению сосудов.

### 3. Внутримышечное введение 40мг папаверина.

Применяются также: гипербарическая оксигенация, антифибринолитические средства, ретробульбарные инъекции вазодилаторов, нитроглицерин сублингвально (эффективность данных методов научно не доказана).

При подозрении на ишемическую оптическую нейропатию, вызванную височным артериитом, показано системное применение стероидных препаратов (1г метилпреднизолона в/в, дробными дозами, в течение 3 дней, затем – 60-100мг преднизолона перорально, с постепенным снижением дозы, не более чем на 2,5-5,0мг в неделю).

### ПРОГНОЗ:

В течение нескольких недель бледность сетчатки проходит и кровоток восстанавливается. Прогноз неблагоприятный: у большинства больных развивается стойкая необратимая потеря зрения, спазм артериол сетчатки и атрофия зрительного нерва (положительный афферентный зрачковый дефект). Может развиваться рубец (20%) и неоваскуляризация диска зрительного нерва или сетчатки (2-3%). Наличие визуализируемого эмбола сопряжено с повышенной смертностью. ▼

## 8.2 ТРОМБОЗ ЦЕНТРАЛЬНОЙ ВЕНЫ СЕТЧАТКИ (ЦВС)/ ГЕМИРЕТИНАЛЬНЫЙ ТРОМБОЗ ЦВС

Причиной окклюзии центральной вены сетчатки (ЦВС) обычно является тромб, образующийся в области решетчатой пластинки (*lamina cribrosa*). Окклюзия двух ветвей ЦВС – гемиретинальный тромбоз ЦВС (рис. 8.2), развивается в том случае, когда по причине обструкции венозная кровь из верхней или нижней половины, а также из темпоральной или назальной половины сетчатки не оттекает в центральную вену сетчатки (20% случаев); клинические проявления при этом больше напоминают окклюзию центральной вены сетчатки, чем ее ветви.

### ЭТИОЛОГИЯ

Тромбоз ЦВС или гемиретинальный тромбоз ЦВС часто развивается при следующих заболеваниях:

- артериальная гипертония

- ишемическая болезнь сердца
- сахарный диабет
- атеросклероз периферических сосудов
- первичная открытоугольная глаукома (эта глазная патология чаще других сопровождается тромбозом ЦВС или гемиретинальным тромбозом ЦВС)

Реже встречается следующая сопутствующая патология:

- повышенная свертываемость крови
- повышенная вязкость крови, особенно при двустороннем поражении
- системная красная волчанка (СКВ)
- сифилис
- саркоидоз
- злокачественные новообразования (множественная миелома, лейкоз)
- вследствие общего сдавливания

В молодом возрасте тромбоз ЦВС или гемиретинальный тромбоз ЦВС часто связан с:

- приемом оральных контрацептивов
- системными заболеваниями соединительной ткани
- СПИД-ом
- дефицитом протеина S/ протеина C/ антитромбина III или резистентностью к активированному протеину C

## ЭПИДЕМИОЛОГИЯ

Обычно развивается в пожилом возрасте (в 90% случаев после 50); среди больных несколько преобладают мужчины.

Различают две формы окклюзии центральной вены сетчатки — ишемическую (рис. 8.3) и неишемическую (рис. 8.4). В 54% случаев неишемическая форма в дальнейшем переходит в ишемическую. Последняя чаще встречается у лиц, страдающих сердечно-сосудистыми заболеваниями.

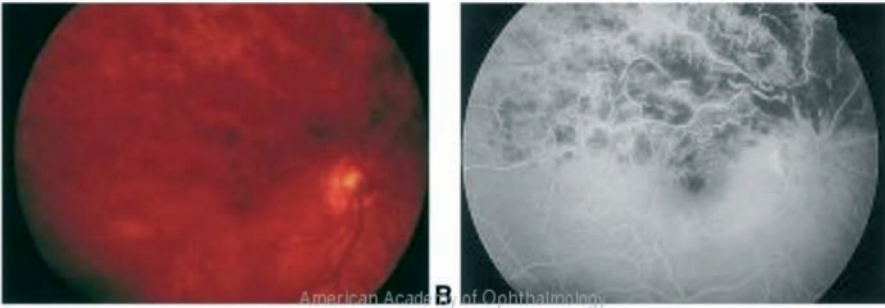
**В МОЛОДОМ ВОЗРАСТЕ МОЖЕТ РАЗВИТЬСЯ ВОСПАЛИТЕЛЬНОЕ СОСТОЯНИЕ, НАЗЫВАЕМОЕ ПАПИЛЛОФЛЕБИТОМ.**

## СИМПТОМЫ:

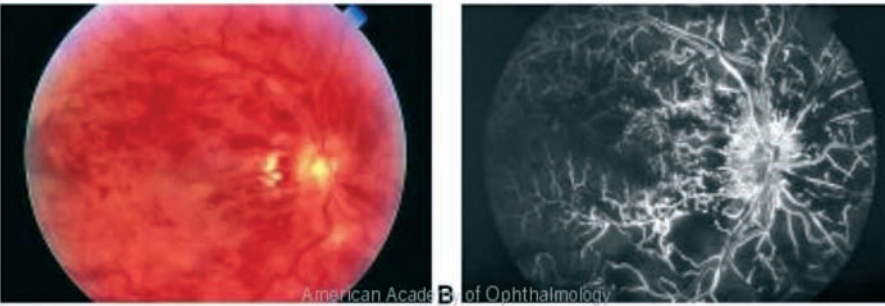
Внезапная потеря зрения одного глаза или реже транзиторное затуманивание зрения, которое полностью проходит.

В некоторых случаях пациенты отмечают боль, и уже при первом обращении у них выявляется неоваскуляризация радужной оболочки и неоваскулярная глаукома, которой три месяца назад предшествовала потеря зрения (“90-дневная глаукома”). Зрение

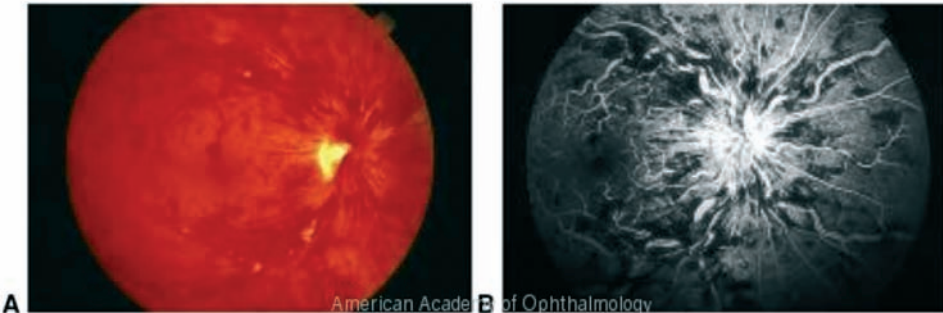




**Рис.8.2** Гемиретинальный тромбоз вены сетчатки



**Рис.8.3** Ишемический тромбоз центральной вены сетчатки



**Рис.8.4** Неишемический тромбоз центральной вены сетчатки

больных может быть нормальным, особенно если желтое пятно не вовлечено в процесс.

### ПРИЗНАКИ:

- Острота зрения колеблется от 1,0 до движения руки у лица (в большинстве случаев менее 0,1).
- Расширение и извитость вен сетчатки; во всех четырех квадрантах имеются поверхностные кровоизлияния и ватообразные очаги, которые распространяются на периферию сетчатки.
- Гиперемия диска зрительного нерва

- Отек диска зрительного нерва
- Отек желтого пятна
- **Афферентный зрачковый дефект — выявляется не во всех случаях.**

### **СТЕПЕНЬ ВЫРАЖЕННОСТИ АФФЕРЕНТНОГО ЗРАЧКОВОГО ДЕФЕКТА КОРРЕЛИРУЕТ С ГЛУБИНОЙ ИШЕМИИ**

При ишемической форме тромбоза центральной вены сетчатки могут развиваться:

- рубеоз
- неоваскуляризация диска зрительного нерва или сетчатки
- неоваскулярная глаукома
- кровоизлияние в стекловидное тело

Шунтирующие коллатеральные оптоцилиарные сосуды, связывающие кровоток сетчатки и хориоидеи тела (50%), развиваются в поздней стадии.

На ранних этапах неишемической обструкции центральной вены сетчатки может развиваться транзиторное пятнистое ишемическое побледнение сетчатки.

### **ДИФФЕРЕНЦИАЛЬНАЯ ДИАГНОСТИКА:**

Гипертоническая ретинопатия  
 Диабетическая ретинопатия  
 Отек диска зрительного нерва  
 Лейкемическая ретинопатия  
 Анемическая ретинопатия

### **КЛИНИЧЕСКОЕ ОБСЛЕДОВАНИЕ:**

- Детальный анамнез и всесторонний офтальмологический осмотр, в частности, оценка зрачковых реакций, а также измерение внутриглазного давления, гониоскопия и офтальмоскопия
- Измерение артериального давления
- Лабораторные исследования: уровень глюкозы в крови натощак, общий анализ крови, СОЭ, свертываемость крови
- Флюоресцентная ангиография, ангиография с применением индоцианина зеленого

### **НЕОБХОДИМО ПОМНИТЬ, ЧТО:**

**Изначально низкая острота зрения (0,1 и менее) и наличие афферентного зрачкового дефекта коррелируют со степенью**

**ишемии, что помогает предвидеть осложнения, связанные с неоваскуляризацией, которые характерны для ишемической формы тромбоза центральной вены сетчатки.**

### **МОНИТОРИНГ:**

- ▲ Панретинальная лазерная фотокоагуляция при рубцозе (неоваскуляризация “2-часового” и более крупного сектора радужной оболочки или любой протяженности неоваскуляризация угла передней камеры), при неоваскуляризации диска зрительного нерва или сетчатки, а также при неоваскулярной глаукоме. **ПРОФИЛАКТИЧЕСКАЯ ФОТОКОАГУЛЯЦИЯ НЕЭФФЕКТИВНА.**
- ▲ Фокальная лазерная фотокоагуляция уменьшает отек желтого пятна, однако не отражается на остроте зрения. У пожилых пациентов с тромбозом центральной вены сетчатки эта процедура неэффективна.
- ▲ Интравитреальная инъекция 4мг триамцинолона ацетата (кеналог) уменьшает отек желтого пятна и временно улучшает остроту зрения.
- ▲ Необходимо прекратить прием оральных контрацептивов, а мочегонные препараты следует заменить другим гипотензивным средством.
- ▲ Необходимо назначить аспирин, 80мг в день.
- ▲ Следует проводить лечение заболевания, сопутствующего тромбозу центральной вены сетчатки.
- ▲ Комбинированное лечение (эффективность которого еще научно не доказана) включает прием антиоксидантов, препаратов, улучшающих реологические свойства крови и сосудорасширяющих средств.

### **ДИСПАНСЕРНОЕ НАБЛЮДЕНИЕ**

В течение первых 6 месяцев пациента необходимо осматривать каждые 2-3 недели; целью осмотров является выявление ранних признаков ишемии или неоваскуляризации.

Клиническое течение variabelно. При неишемической форме тромбоза центральной вены сетчатки прогноз более благоприятный. У 2/3 пациентов, страдающих ишемической формой окклюзии, развиваются осложнения, связанные с неоваскуляризацией. У половины больных с неишемической формой, особенно пожилых, в дальнейшем наблюдается переход в ишемическую форму заболевания. ▼

### 8.3 ТРОМБОЗ ВЕТВИ ЦЕНТРАЛЬНОЙ ВЕНЫ СЕТЧАТКИ

Причиной окклюзии ветви центральной вены сетчатки обычно является тромб, образующийся в области артериовенозного перекреста, в том участке, где утолщенная стенка артерии сдавливает подлежащую вену. (рис. 8.5, 8.6)

#### ЭТИОЛОГИЯ

- артериальная гипертония
  - ишемическая болезнь сердца
  - сахарный диабет
  - атеросклероз периферических сосудов
- Реже встречается следующая сопутствующая патология:

- повышенная свертываемость и вязкость крови
- системная красная волчанка (СКВ)
- сифилис
- саркоидоз
- злокачественные новообразования
- вследствие общего сдавливания

В молодом возрасте обструкция ветви центральной вены сетчатки часто связана с:

- приемом оральных контрацептивов
- системными заболеваниями соединительной ткани
- СПИД-ом
- дефицитом протеина S/ протеина C/ антитромбина III или резистентностью к активированному протеину C

#### ЭПИДЕМИОЛОГИЯ

Обычно развивается в пожилом возрасте, в 60-70 лет. Сочетается с гипертонией, сердечно-сосудистыми заболеваниями, сахарным диабетом, избыточной массой тела и открытоугольной глаукомой. Среди больных несколько преобладают мужчины и лица, страдающие дальнозоркостью.

Различают две формы тромбоза ветви центральной вены сетчатки — неишемическую (64%) и ишемическую.

После диабетической ретинопатии тромбоз ветви центральной вены сетчатки является второй по частоте сосудистой патологией. Вероятность повторной окклюзии ветви центральной вены на том же глазу составляет 3%, тогда как в парном — 12%.

## СИМПТОМЫ:

Внезапное и безболезненное выпадение в поле зрения одного глаза. Зрение пациентов может быть в пределах нормы, в частности, если желтое пятно не вовлечено в процесс.

## ПРИЗНАКИ:

- Дефект поля зрения в пределах одного квадранта
- Расширение и извитость вен сетчатки, имеются поверхностные кровоизлияния и ватообразные очаги, которые в виде клиновидных участков тянутся от артериовенозных перекрестов (участки перекреста артерии и подлежащей вены, где оба сосуда находятся в одном сосудистом апоневрозе). Кровоизлияния и ватообразные очаги располагаются чаще в верхне-височном квадранте (60%) нежели в нижне-височном квадранте (40%), реже в носовом квадранте, причем в последнем случае они носят обычно бессимптомный характер. Могут развиваться микро- и макроаневризмы, отек желтого пятна (50%), эпиретинальные мембраны, неоваскуляризация сетчатки и/или радужной оболочки или угла передней камеры (очень редко) и кровоизлияния в стекловидное тело. Неоваскулярная глаукома развивается редко.

## ДИФФЕРЕНЦИАЛЬНАЯ ДИАГНОСТИКА:

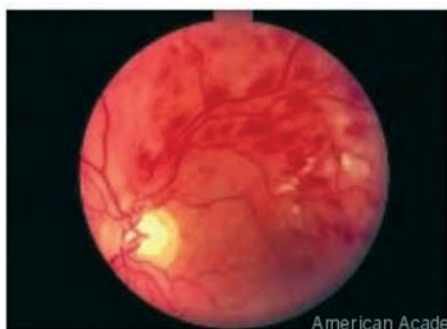Гипертоническая ретинопатия  
Лейкемическая ретинопатия  
Анемическая ретинопатия  
Диабетическая ретинопатия  
Отек диска зрительного нерва (папилледема)  
Папиллофлебит (в молодом возрасте)

## КЛИНИЧЕСКОЕ ОБСЛЕДОВАНИЕ:

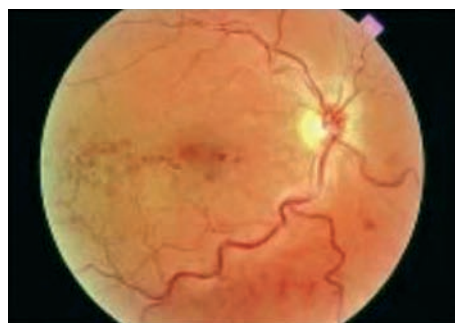- Детальный анамнез и всесторонний офтальмологический осмотр, в частности, оценка зрачковых реакций, а также измерение внутриглазного давления, гониоскопия и офтальмоскопия
- Измерение артериального давления
- Лабораторные исследования: уровень глюкозы в крови натощак, общий анализ крови, СОЭ, свертываемость крови
- Флюоресцентная ангиография, ангиография с применением индоцианина зеленого
- Всестороннее обследование сердечно-сосудистой системы соответствующим специалистом.

## МОНИТОРИНГ:

- ▲ Рассеянная квадрантная фотокоагуляция при рубцозе (неоваскуляризация “2-часового” и более крупного сектора радужной оболочки или любой протяженности неоваскуляризация угла передней камеры), при неоваскуляризации диска зрительного нерва или сетчатки, а также при неоваскулярной глаукоме. **НЕ РЕКОМЕНДУЕТСЯ ПРОВОДИТЬ ФОТОКОАГУЛЯЦИЮ В ПРОФИЛАКТИЧЕСКИХ ЦЕЛЯХ.**
- ▲ Макулярная по схеме “решетка” /фокальная лазерная фотокоагуляция, если отек желтого пятна длится более 3 месяцев, а острота зрения более 0,5. (рис. 8.7)
- ▲ Интравитреальная инъекция 4мг триамцинолона ацетата (кеналог) при отеке желтого пятна.
- ▲ Необходимо прекратить прием оральных контрацептивов, а мочегонные препараты следует заменить другим гипотензивным средством.
- ▲ Необходимо назначить аспирин, 80мг в день.
- ▲ Нужно лечить заболевание, сопутствующее тромбозу ветви центральной вены сетчатки.

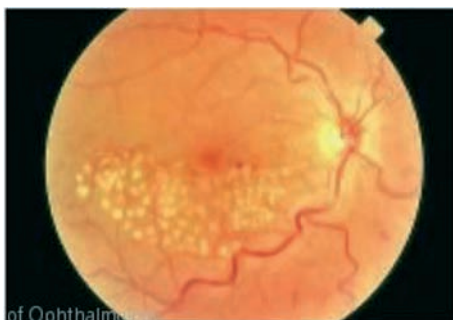

**Рис.8.5** Тромбоз верхне-височной ветви центральной вены сетчатки



**Рис.8.6** Тромбоз нижне-височной ветви центральной вены сетчатки

**Рис.8.7** Фокальная лазеркоагуляция желтого пятна по схеме “решетка”



- ▲ Комбинированное лечение (эффективность которого еще научно не доказана) включает прием антиоксидантов, препаратов, улучшающих реологические свойства крови и сосудорасширяющих средств.

## **ДИСПАНСЕРНОЕ НАБЛЮДЕНИЕ**

Вначале ежемесячно, затем раз в три месяца; целью осмотров является выявление ранних признаков неоваскуляризации и/или отека желтого пятна.

## **ПРОГНОЗ**

Благоприятный; у 50% больных острота зрения составляет 0,5 и выше, при отсутствии фовеальной ишемии или хронического отека желтого пятна. ▼

# Поражения желтого пятна

## 9.1 ВОЗРАСТНАЯ ДИСТРОФИЯ ЖЕЛТОГО ПЯТНА

Возрастная дистрофия желтого пятна представляет собой прогрессирующее дегенеративное заболевание пигментного эпителия сетчатки, мембраны Бруха и капилляров сосудистой оболочки.

Обычно подразделяется на два вида: неэкссудативная или “сухая” дистрофия (рис. 9.1), которая характеризуется наличием друз и пигментных изменений (90%) (рис. 9.2), и экссудативная или “влажная” дистрофия, которая характеризуется неоваскуляризацией сосудистой оболочки (рис. 9.3) и в конечном итоге развитием дисковидного рубцового очага (10%) (рис. 9.4).

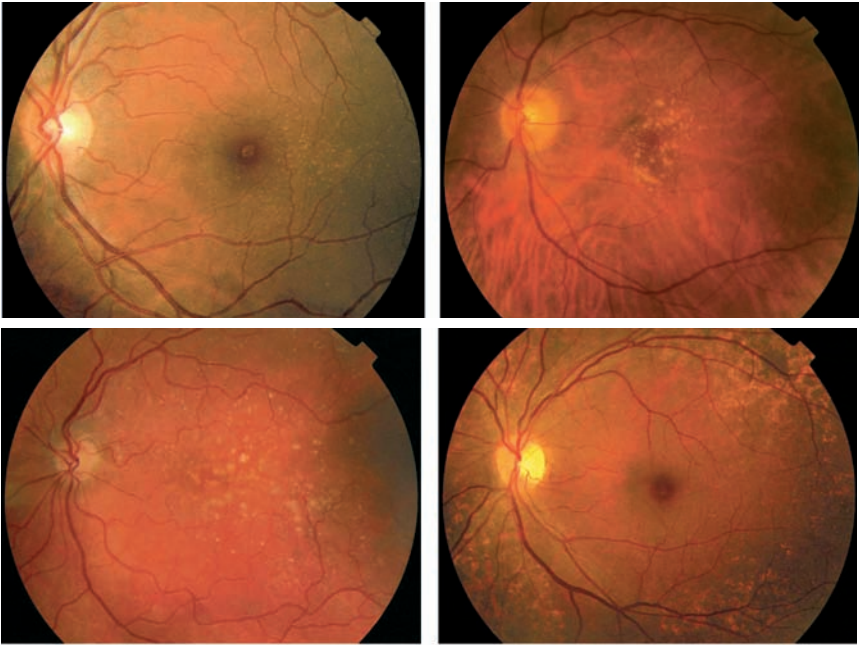
### ЭПИДЕМИОЛОГИЯ:

Наиболее частая причина слепоты в западном мире. В США возрастная дистрофия желтого пятна является основной причиной слепоты среди населения старше 65 лет. Чаше развивается у представителей белой расы, слегка преобладают женщины.

### ФАКТОРЫ РИСКА

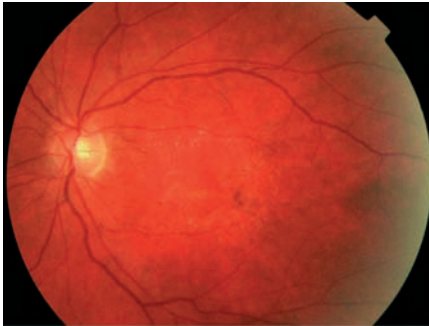- Возраст (старше 75 лет)
- Положительный семейный анамнез
- Курение
- Дальнозоркость
- Светлая окраска радужной оболочки
- Гипертония
- Гиперхолестеринемия
- Женский пол
- Сердечно-сосудистые заболевания
- Патогенетическое значение имеют также пищевые факторы и токсическое воздействие света. Возможно наличие в патогенезе возрастной дистрофии желтого пятна генетического компонента.





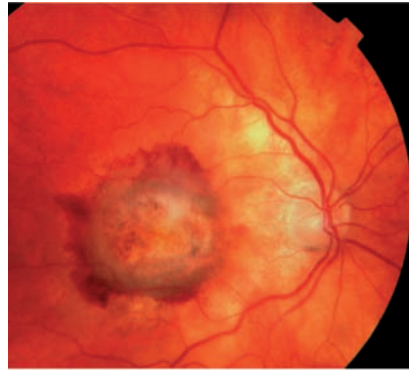
© 2005 Elsevier Ltd. Spalton et al: Atlas of Clinical Ophthalmology 3e

**Рис.9.1** Друзы в области желтого пятна



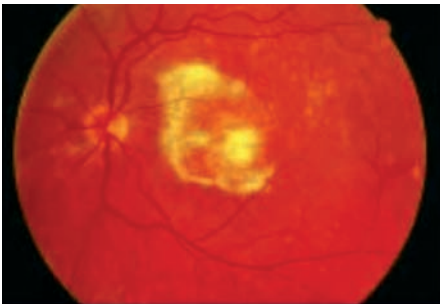
© 2005 Elsevier Ltd. Spalton et al: Atlas of Clinical Ophthalmology 3e

**Рис.9.2** Пигментные изменения в области желтого пятна



© 2005 Elsevier Ltd. Spalton et al: Atlas of Clinical Ophthalmology 3e

**Рис. 9.3** Хориоидальная неоваскуляризация в области желтого пятна – “классический” вариант



© 2005 Elsevier Ltd. Spalton et al: Atlas of Clinical Ophthalmology 3e

**Рис.9.4** Дисковидный рубцовый очаг в области желтого пятна

## 9.2 НЕЭКССУДАТИВНАЯ (СУХАЯ) ДИСТРОФИЯ ЖЕЛТОГО ПЯТНА

### СИМПТОМЫ:

На начальном этапе заболевание протекает бессимптомно, возможно понижение остроты зрения.

Метаморфозии развиваются в раннем периоде.

При запущенной атрофической форме наблюдается центральная или парацентральная скотома.

### ПРИЗНАКИ:

- Нормальное или пониженное зрение
- При проведении тестирования по сетке Амслера выявляется центральная или парацентральная скотома, или метаморфозии
- Мелкие, твердые друзы (рис. 9.1)
- Более крупные, мягкие друзы
- Географическая атрофия пигментного эпителия сетчатки (рис. 9.2)
- Перераспределение пигментного эпителия сетчатки
- Ступенчатость фовеального рефлекса

### ДИФФЕРЕНЦИАЛЬНАЯ ДИАГНОСТИКА

Болезнь Беста

Болезнь Штаргардта

Токсическое воздействие лекарственных препаратов

### КЛИНИЧЕСКОЕ ОБСЛЕДОВАНИЕ:

- ▲ Сбор детального анамнеза и всесторонний офтальмологический осмотр; особое внимание следует уделить тестированию по сетке Амслера, а также осмотру глазного дна с использованием линзы в 70/90 диоптрий или контактной линзы.
- ▲ Флюоресцентная ангиография: “оконные” дефекты вследствие географической атрофии и точечное гиперфлюоресцентное окрашивание друз (без утечки на последних стадиях)

### МОНИТОРИНГ:

- ▲ Регулярный контроль — ежедневное самотестирование по сетке Амслера и осмотр больного каждые 6 месяцев. При выявлении изменений в остроте зрения или в результатах теста Амслера, а также при появлении метаморфозий (прогрессирующее течение дистрофии желтого пятна с переходом в неоваскулярную форму, т.е. во “влажную” форму) осмотр больного необходимо провести немедленно.

- ▲ Дополнительное назначение высоких доз витаминов и антиоксидантов (витамин С — 500 мг; витамин Е — 400 МЕ; бета-каротин — 15 мг; цинк — 80 мг, и медь — 2 мг) больным, имеющим множественные друзы средних размеров или одну крупную друзу, или нецентральную географическую атрофию, а также тем, у кого один глаз ослеп вследствие дистрофии.

**Необходимо помнить, что** курильщикам нельзя назначать высокие дозы бета-каротина, поскольку в этом случае возрастает риск развития рака легкого.

- ▲ Следует учесть возможность назначения препаратов, содержащих более низкие дозы антиоксидантов (например — Centrum Silver, iCaps, Ocuvite Extra) больным, имеющим несколько или множество мелких друз, или несколько друз средних размеров, а также тем, у кого имеется положительный семейный анамнез.
- ▲ Дополнительное назначение других витаминов, а также лютеина и черники не обосновано научными данными.
- ▲ Приспособления для слабовидящих могут быть полезны больным с двусторонней потерей центрального зрения вследствие географической атрофии.

## ИСХОД

Обычно благоприятный, если у больного не развивается центральная географическая атрофия или прогрессирование с переходом в неоваскулярную форму (“влажная” дистрофия желтого пятна). При неэкссудативной дистрофии значительное понижение остроты зрения (больной не видит более 6 строк) наблюдается в 12% случаев. Наличие больших мягких друз и очаговой гиперпигментации пигментного эпителия сетчатки увеличивает риск развития экссудативной дистрофии. ▼

## 9.3 ЭКССУДАТИВНАЯ (ВЛАЖНАЯ) ДИСТРОФИЯ ЖЕЛТОГО ПЯТНА

### СИМПТОМЫ:

Метаморфопсии  
Центральная скотома  
Быстро развивающаяся потеря зрения

### ПРИЗНАКИ:

- Серо-зеленая хориоидальная неоваскулярная мембрана (рис. 9.3)

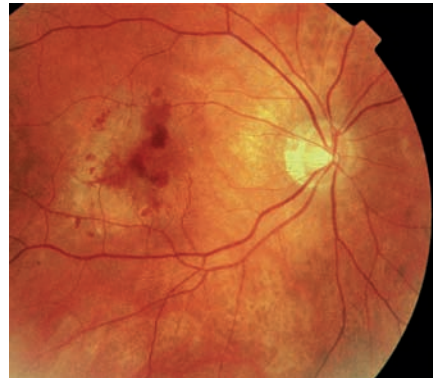- Липидные экссудаты
- Субретинальное или интравитреальное кровоизлияние или экссудат
- Отслойка пигментного эпителия
- Разрывы пигментного эпителия сетчатки
- Фиброваскулярный дискоидный рубцовый очаг (рис. 9.4)

### ДИФФЕРЕНЦИАЛЬНАЯ ДИАГНОСТИКА:

Эпиретинальная мембрана  
 Дырчатый разрыв макулы  
 Макулярная дистрофия Беста  
 Центральный серозный хориоретинит  
 Макулярная дистрофия Штаргардта  
 Токсическое воздействие лекарственных препаратов  
 Неоваскуляризация сосудистой оболочки вследствие миопической дегенерации  
 Травматический разрыв сосудистой оболочки

### КЛИНИЧЕСКОЕ ОБСЛЕДОВАНИЕ:

- ▲ Сбор детального анамнеза и всесторонний офтальмологический осмотр; особое внимание следует уделить тестированию по сетке Амслера, а также осмотру глазного дна с использованием линзы или контактной линзы в 70/90 диоптрий.
- ▲ Флюоресцентная ангиография:  
 При хориоидальной неоваскуляризации наблюдается “утечка” двух типов:  
 (1) “Классический” вариант (рис. 9.3): в раннюю хориоидальную фазу визуализируется яркая флюоресценция кружевообразной сети, нарастающая в последующие фазы ангиографии, а в поздней фазе наблюдается вытекание флюоресцеина за пределы неоваскулярной сети.  
 (2) “Скрытая” утечка (рис 9.5).



**Рис.9.5** Хориоидальная неоваскуляризация в области желтого пятна- вариант “скрытая утечка”

- ▲ Ангиография с применением индоцианина зеленого информативна в тех случаях, когда зона хориоидальной неоваскуляризации нечетко ограничена, или если она прикрыта кровоизлиянием и не просматривается на флюоресцентной ангиографии, или при наличии отслойки пигментного эпителия фиброваскулярной этиологии (для обнаружения очагов неоваскуляризации). Хориоидальная неоваскуляризация также визуализируется в виде мембраны с поздней гиперфлюоресценцией.
- ▲ Оптическая когерентная томография: после фотодинамической терапии, если результаты флюоресцентной ангиографии не дают возможности провести дифференциацию между “утечкой” и окрашиванием хориоидальной неоваскулярной флюоресцентной мембраны, томография позволяет выявить наличие и площадь распространения интратретинальной и субретинальной жидкости, а также наличие отслойки пигментного эпителия.

## ВЕДЕНИЕ

- ▲ Очаговая лазерная фотокоагуляция зеленым/ желтым аргоновым или красным криптоновым лазером интрапупиллярным доступом с целью формирования сливных белых ожогов по всей площади неоваскуляризации, исходя из локализации и площади поражения, а также остроты зрения больного с классической, четко отграниченной хориоидальной неоваскулярной мембраной.
- ▲ Несмотря на эффективность лазерной фотокоагуляции, при субфовеальном поражении применяется фотодинамическая терапия. Фотодинамическая терапия с применением вертепорфина (Visudyne) позволяет предотвратить потерю зрения при субфовеально расположенной и преимущественно классической форме поражения (классическая неоваскуляризация по площади составляет более 50% всего очага поражения). До проведения фотодинамической терапии для оценки площади поражения в течение семи дней необходимо провести флюоресцентную ангиографию, после которой в очаге утечки флюоресцеина проводится сеанс фотодинамической терапии. При дальнейшем выявлении утечки флюоресцеина проводятся дополнительные сеансы фотодинамической терапии с интервалом в 3 месяца. После каждой процедуры больной должен в течение 48 часов избегать воздействия прямых солнечных лучей и яркого галогенового света.
- ▲ В настоящее время не существует эффективного метода лечения “минимально классической” хориоидальной неоваскуляризации, однако интравитреальное введение Триамцинолона/ Авастина/ Макужена/ Люцентиса (Triamcinolone /Avastin /Macugen /Lucentis) замедляет прогрессирование неоваскуляризации, а при

применении Люцентиса наблюдается даже улучшение зрения. Инъекции необходимо повторять часто, обычно ежемесячно. Стоимость препаратов варьирует в широких пределах.

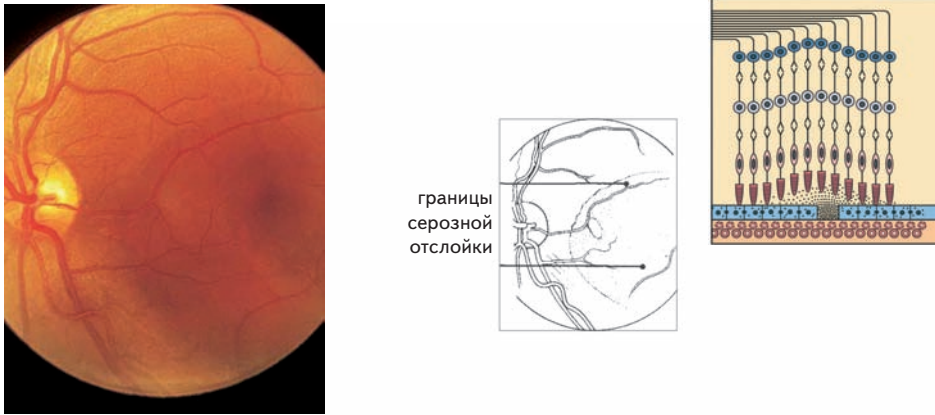
- ▲ В единичных случаях можно рассматривать возможность хирургического вмешательства в субмакулярной области по удалению хориоидальной неоваскулярной мембраны или макулярной транслокации — переноса макулярной зоны, выполняемого опытным витреоретинальным хирургом (экспериментальный метод).
- ▲ Регистрация в службах для слепых и получение приспособлений для слабовидящих предусмотрены для лиц, официально признанных слепыми (острота зрения при максимальной коррекции ниже 0,1 или поле зрения лучше видящего глаза менее 20 градусов).
- ▲ В настоящее время проводится клиническое испытание таких методов лечения, как лучевая терапия, метод транспупиллярного (чреззрачкового) термического воздействия, лазерная фотокоагуляция модулирующих (питающих) сосудов, фотодинамическая терапия вертепорфином с различной частотой проведения и дозировкой препарата, а также применение антиангиогенных и ангиостатических препаратов в виде монотерапии или в сочетании с фотодинамической терапией.

## ИСХОД

Обычно неблагоприятный, значительное понижение остроты зрения (больной не видит более 6 строк) наблюдается в 88% случаев. Вероятность значительной потери зрения уменьшается после лазерной терапии (за исключением субфовеальной локализации) и фотодинамической терапии. После лазерной терапии или фотодинамической терапии может наблюдаться персистенция или повторное развитие хориоидальной неоваскуляризации. Риск развития неоваскуляризации в парном глазу ежегодно увеличивается на 4-12%. ▼

## 9.4 ЦЕНТРАЛЬНАЯ СЕРОЗНАЯ ХОРИОРЕТИНОПАТИЯ

Центральная серозная хориоретинопатия характеризуется серозной отслойкой светочувствительного слоя сетчатки в области желтого пятна; развивается обычно у молодых мужчин (рис. 9.6).



© 2005 Elsevier Ltd. Spalton et al: Atlas of Clinical Ophthalmology 3e

**Рис.9.6** Центральная серозная хориоретинопатия

## ЭТИОЛОГИЯ

Этиология неизвестна; считается, что причиной является локальное нарушение насосной функции пигментного эпителия сетчатки.

## ПРИЗНАКИ И СИМПТОМЫ:

Затуманивание зрения

Метаморфопсия

Микropsия

Гиперметропизация — рефракционный сдвиг в сторону дальнозоркости (вследствие проминенции светочувствительного слоя сетчатки)

## ЭПИДЕМИОЛОГИЯ

Мужчины молодого и среднего возраста

Соотношение мужчин и женщин колеблется от 8:1 до 10:1.

Принадлежность к психоэмоциональному типу “А”

## ХАРАКТЕРНЫЕ СИМПТОМЫ:

- ▲ Серозная отслойка сетчатки в области желтого пятна
- ▲ Желтоватые субретинальные очаги
- ▲ Атрофические изменения пигментного эпителия сетчатки (свидетельствуют о предыдущих эпизодах) в пораженном или парном глазу
- ▲ Экстрамакулярные скопления пигментного эпителия сетчатки

## ОБЩИЕ ПРОЯВЛЕНИЯ

Не наблюдаются

## ИНСТРУМЕНТАЛЬНЫЕ ИССЛЕДОВАНИЯ

- ▲ **Флюоресцентная ангиография:** классическая картина “дымовой трубы” с фокальной точкой гиперфлюоресценции, которая поднимается и затем в 15-20% случаев распространяется в латеральном направлении. У большинства больных наблюдается фокальная точка гиперфлюоресценции, которая несколько увеличивается.
- ▲ **Оптическая когерентная томография**

## ТЕЧЕНИЕ ЗАБОЛЕВАНИЯ:

- ▲ У 90% больных субретинальная жидкость самопроизвольно рассасывается в течение 3-4 месяцев, а острота зрения восстанавливается до 0,7 и выше.
- ▲ Приблизительно у 50% пациентов заболевание может рецидивировать.
- ▲ К числу редких осложнений относятся хориоидальная неоваскулярная мембрана, отек макулы и атрофические периферические хориоретинальные зоны.

## МОНИТОРИНГ И ЛЕЧЕНИЕ:

- ▲ **Наблюдение:** назначение гиперметропической коррекции способствует временной адаптации больных в процессе резорбции центральной серозной хориоретинопатии.
- ▲ **Фокальная лазерная фотокоагуляция:** может ускорить рассасывание жидкости, однако не влияет на остроту зрения после разрешения процесса, а также на частоту рецидивов. Фотокоагуляция проводится тем больным, (1) которые в связи с особенностями работы нуждаются в быстрой реабилитации; (2) у которых транссудация жидкости растягивается на более, чем 4-6 месяцев, или (3) у которых предыдущий эпизод закончился необратимой потерей зрения.

## МЕДИКАМЕНТОЗНОЕ ЛЕЧЕНИЕ

Эффективного медикаментозного лечения не существует.

## ДИФФЕРЕНЦИАЛЬНАЯ ДИАГНОСТИКА:

- ▲ Серозная отслойка при беременности, гипертонии или приеме кортикостероидов.
- ▲ Возрастная дистрофия желтого пятна
- ▲ Регматогенная отслойка сетчатки: необходимо выявить разрывы сетчатки периферической локализации. ▼



## 9.5 КИСТОЗНЫЙ ОТЕК МАКУЛЫ

Кистозный отек макулы представляет собой лепесткоподобное скопление жидкости в наружном сетчатом слое желтого пятна (рис. 9.7). Кистозный отек развивается при различных заболеваниях.

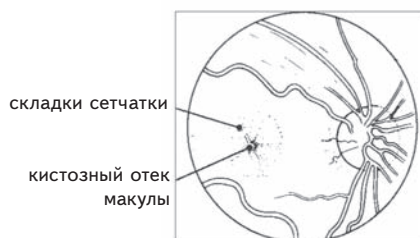
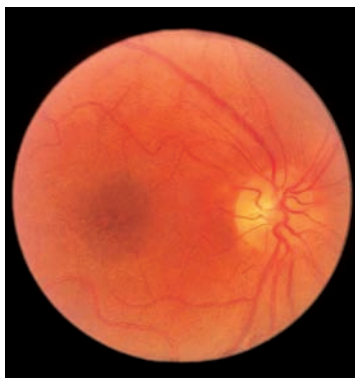
Рис.9.7 Кистозный отек макулы

### ПРИЧИНЫ КИСТОЗНОГО ОТЕКА ЖЕЛТОГО ПЯТНА

#### Послеоперационные причины:

- Удаление катаракты, особенно интракапсулярное, или сопровождающееся разрывом задней капсулы или потерей стекловидного тела
- Витрэктомия
- Циклофотокоагуляция
- Криопексия
- Увеит

#### Сосудистые причины:

- Нарушение венозного оттока (тромбоз центральной вены сетчатки или ее ветви)
- Сахарный диабет

#### Другие причины:

- Пигментный ретинит (пигментная дистрофия сетчатки)
- Цитомегаловирусный ретинит
- Фототоксический эффект, возникающий вследствие большой продолжительности хирургической операции под микроскопом.

### ЭТИОЛОГИЯ

Механизм развития заболевания неизвестен.

Выдвинуты следующие гипотезы:

- Воспаление, развивающееся вследствие хирургического вмешательства, увеита или других факторов.
- Тяжи стекловидного тела, которые вызывают расширение капилляров сетчатки и транссудацию.
- Воздействие ультрафиолетовых лучей, которое вызывает образование свободных радикалов, что приводит к продукции простагландинов.

### **ПРИЗНАКИ И СИМПТОМЫ:**

- Понижение остроты зрения или метаморфопсии в одном глазу
- Тусклость фовеального светового рефлекса или фовеальные кисты, которые выявляются при офтальмобиомикроскопии (исследовании глазного дна с помощью щелевой лампы).

### **ХАРАКТЕРНЫЕ ПРИЗНАКИ:**

- Ступенчатость фовеального светового рефлекса или фовеальные кисты, обычно только в одном глазу.
- Наличие искусственного хрусталика: если причиной заболевания являются осложнения в связи с операцией по поводу удаления катаракты, то могут выявляться разрывы задней капсулы или тяжи стекловидного тела, тянущиеся к операционной ране или радужной оболочке.
- В случае сочетания с сосудистыми поражениями сетчатки (диабетическая ретинопатия, тромбоз центральной вены сетчатки или ее ветви) могут выявляться: микроаневризмы, ватообразные очаги, перимакулярный отек или кровоизлияния.
- Помутнение влаги передней камеры и клеточная взвесь, наличие клеточных скоплений в стекловидном теле, другие признаки воспаления, обусловленного увеитом.
- Если причиной заболевания является пигментная дистрофия сетчатки, то могут выявляться: пигментная ретинопатия, разрежение сосудистой сети сетчатки, восковая бледность диска зрительного нерва.
- Извитые интравитреальные сосуды, деформация поверхности макулы вследствие эпиретинального фиброза.

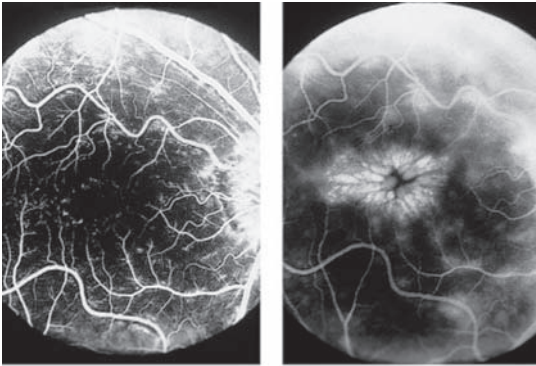
### **СОПУТСТВУЮЩАЯ ПАТОЛОГИЯ В ЗАВИСИМОСТИ ОТ ЭТИОЛОГИИ:**

- У больных сахарным диабетом могут обнаруживаться нефропатия, нейропатия или другие проявления поражения микрососудистого русла.

- У больных с тромбозом вен сетчатки могут обнаруживаться симптомы тех или иных сосудистых заболеваний, артериальная гипертония, гиперхолестеринемия и др.

## ИНСТРУМЕНТАЛЬНЫЕ ИССЛЕДОВАНИЯ

- ▲ Флюоресцентная ангиография (рис. 9.8): выявляются ранние очаговые скопления флюоресцеина и позднее лепесткоподобное накопление вещества в кистозных полостях.
- ▲ Оптическая когерентная томография



© 2005 Elsevier Ltd. Spalton et al: Atlas of Clinical Ophthalmology 3e

**Рис.9.8**

Флюоресцентная ангиограмма при макулярном отеке

## ТЕЧЕНИЕ ЗАБОЛЕВАНИЯ

Зависит от этиологии

- Острый афакический или псевдофакический отек макулы может проходить самопроизвольно в течение нескольких недель или месяцев.
- Хронический афакический или псевдофакический отек макулы часто имеет длительное течение и приводит к поражению светочувствительных рецепторов и пигментного эпителия сетчатки.
- Кистозный отек макулы, развившийся на фоне диабетической ретинопатии; с течением времени прогрессирует и может привести к значительному ухудшению зрения.
- Отек вследствие увеита носит волнообразный характер в соответствии с течением основного заболевания.

## ЛЕЧЕНИЕ:

Зависит от этиологии.

- Самый распространенный вариант заболевания - афакический или псевдофакический отек желтого пятна. Поэтапное лечение включает:

1. Местное применение в виде инстилляций нестероидных противовоспалительных препаратов и/или преднизолона в течение 1-3 месяцев.
2. Субтеноновые (триамцинолон 40мг/мл) или интравитреальные (триамцинолон 4мг) инъекции стероидов.
3. При необходимости – лазерный витреолиз с помощью Nd:YAG лазера или реконструкция переднего сегмента.
4. Витрэктомия (доступ через плоскую часть ресничного тела).
  - Диабетический отек макулы: интравитреальные инъекции триамцинолона или, в случае клинически выраженного отека, лазерокоагуляция - фокальная или по схеме “решетка”.
  - Тромбоз центральной вены сетчатки или ее ветви: лазерокоагуляция (фокальная или по схеме “решетка”) в случае наличия персистирующего отека желтого пятна и остроты зрения 0,5 и менее.
  - Увеит: местное, парабульбарное или пероральное применение кортикостероидов; при рефрактерном течении заболевания может возникнуть необходимость в иммунодепрессивной терапии.

### **МОНИТОРИНГ:**

- На начальном этапе лечения псевдофакического отека макулы назначаются нестероидные противовоспалительные препараты (диклофенак) и кортикостероиды в инстилляциях. Указанные препараты применяются 4 раза в день по меньшей мере в течение 1 или 2 месяцев; в дальнейшем, после достижения стабилизации зрительных функций, их дозы постепенно снижают.
- Пероральный прием кортикостероидов может быть эффективен при лечении отека желтого пятна, обусловленного увеитом.
- При пигментной дистрофии сетчатки или цитомегаловирусном ретините диакарб недостаточно эффективен.
- Псевдофакический отек желтого пятна: ежемесячно или каждые два месяца на протяжении всего процесса лечения.
- Через 8 недель после лазерной терапии (у больных сахарным диабетом или тромбозом вен сетчатки).

### **ДИФФЕРЕНЦИАЛЬНАЯ ДИАГНОСТИКА:**

- Дистрофия желтого пятна: при экссудативном варианте заболевания кистозный отек макулы может сопровождаться образованием друз, суб- и интравитреальных кровоизлияний.
- Эпиретинальная мембрана
- Дырчатый разрыв желтого пятна
- Хориоретинальная неоваскуляризация
- Разрыв сетчатки периферической локализации ▼

# ▶ ГЛАВА 10 .

## Заболевания сетчатки

### 10.1 ОТСЛОЙКА СЕТЧАТКИ

Отслойка сетчатки представляет собой отслоение нейросенсорного слоя сетчатки от подлежащего слоя пигментного эпителия вследствие скопления жидкости в субретинальном пространстве.

#### ЭТИОЛОГИЯ

- Разрыв сетчатки и проникновение разжиженного стекловидного тела в субретинальное пространство (рис. 10.1).
- Тяжи (тракция) сетчатки при пролиферативной диабетической ретинопатии, ретинопатии недоношенных и пролиферативной витреоретинопатии.
- Серозный экссудативный выпот при системных заболеваниях, воспалении или опухолях.

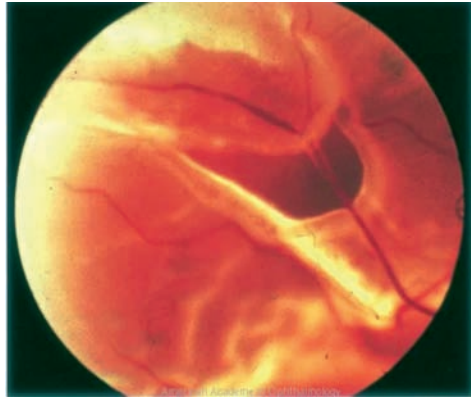
#### ПРИЗНАКИ И СИМПТОМЫ;

Вспышки света, плавающие пятна, представляющие собой конгломерат клеток стекловидного тела.

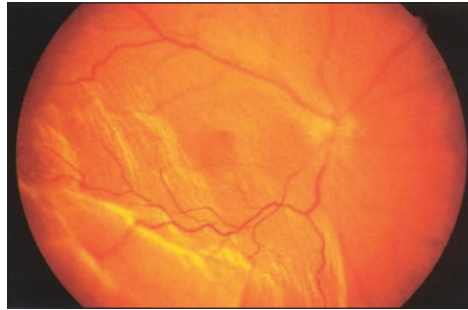
Частичное выпадение периферического участка поля зрения

При охвате макулярной зоны — потеря центрального зрения. ▼

**Рис. 10.1** Разрыв сетчатки со скоплением субретинальной жидкости



**Рис. 10.2** Первичная отслойка сетчатки



## 10.2 ПЕРВИЧНАЯ ОТСЛОЙКА СЕТЧАТКИ (рис. 10.2)

### РЕГМАТОГЕННАЯ ОТСЛОЙКА, ВОЗНИКАЮЩАЯ ВСЛЕДСТВИЕ РАЗРЫВА СЕТЧАТКИ

#### ФАКТОРЫ РИСКА;

- Отслойка сетчатки в парном глазу
- Семейные случаи отслойки сетчатки
- Высокая близорукость
- Афакия, артракия с лазерной дисцизией задней капсулы или без нее
- Тупая травма
- Некроз сетчатки (например, при цитомегаловирусном ретините)

## ПРИЗНАКИ;

- Отслойка задней мембраны стекловидного тела от сетчатки, синерезис стекловидного тела
- Симптом Шейфера, симптом табачной пыли: наличие пигментных клеток в стекловидном теле
- Более чем у 90% больных выявляется нарушение целостности сетчатки и накопление жидкости в субретинальном пространстве.
- Складки сетчатки
- Внутриглазное давление может быть снижено.

## ТЕЧЕНИЕ ЗАБОЛЕВАНИЯ:

- Без лечения заболевание может прогрессировать вплоть до тотальной отслойки сетчатки.
- В случае отслойки сетчатки без охвата макулярной зоны прогноз в отношении зрительных функций благоприятен, однако требуется безотлагательное лечение.
- Если отслойка охватывает макулярную зону, то вероятность восстановления как анатомии тканей, так и зрения намного ниже. Менее чем у 40% больных острота зрения восстанавливается до 0,4 и выше. При вовлечении желтого пятна прогноз с течением времени ухудшается.
- Проллиферативная витреоретинопатия снижает вероятность успешного исхода хирургического вмешательства.

## ЛЕЧЕНИЕ:

- Лечение направлено на блокирование разрыва/ разрывов сетчатки.
- Склеральный циркулярж: анатомическую структуру тканей удается восстановить более чем у 90% больных.
- Витрэктомия (удаление стекловидного тела)
- Пневматическая ретинопексия/ фиксация сетчатки с помощью газового пузыря.

**МОНИТОРИНГ:**

Хирургическое вмешательство должно быть своевременным, поскольку длительно существующая отслойка сетчатки имеет наихудший прогноз в отношении восстановления зрительных функций. ▼

**10.3 ВТОРИЧНАЯ ОТСЛОЙКА СЕТЧАТКИ:  
ТРАКЦИОННАЯ И ЭКССУДАТИВНАЯ ОТСЛОЙКА**

**ТРАКЦИОННАЯ ОТСЛОЙКА СЕТЧАТКИ ВСЛЕДСТВИЕ ПРЕРЕТИНАЛЬНОГО ФИБРОЗА И МЕХАНИЧЕСКОГО СОКРАЩЕНИЯ (рис. 10.3)**

Сочетание с разрывом сетчатки необязательно.

**ЭПИДЕМИОЛОГИЯ**

Пролиферативная диабетическая ретинопатия  
Ретинопатия недоношенных  
Пролиферативная витреоретинопатия  
Проникающее ранение

**ПРИЗНАКИ:**

- Преретинальная фиброваскулярная пролиферация/ мембраны
- Вогнутая поверхность сетчатки
- Отслоившийся участок обычно находится в области преретинальных мембран
- Субретинальный фиброз

**СОМАТИЧЕСКИЕ ЗАБОЛЕВАНИЯ:**

Сахарный диабет  
Недоношенность  
Вазоокклюзионные заболевания, например, тромбоз центральной вены сетчатки, болезнь Илса (идиопатическая облитеративная васкулопатия)



## ЛЕЧЕНИЕ

Витрэктомия и иссечение преретинальных мембран

**ЭКССУДАТИВНАЯ ОТСЛОЙКА СЕТЧАТКИ:** скопление серозной жидкости в субретинальном пространстве при отсутствии первичного разрыва сетчатки или тяжелой стекловидного тела (рис. 10.4)

## ЭТИОЛОГИЯ И ФАКТОРЫ РИСКА:

- Воспалительные заболевания: задний склерит, симпатическая офтальмия
- Новообразования: злокачественная меланома сосудистой оболочки, раковые метастазы в сосудистой оболочке
- Общие заболевания, такие, как злокачественная артериальная гипертензия, почечная недостаточность, гестоз.
- Возрастная экссудативная дистрофия желтого пятна

## ПРИЗНАКИ:

- Подвижный, выпуклый пузырек жидкости в субретинальном пространстве
- **ПЕРВИЧНЫЙ РАЗРЫВ СЕТЧАТКИ НЕ ВЫЯВЛЯЕТСЯ**
- Пигментные клетки в стекловидном теле **НЕ ВЫЯВЛЯЮТСЯ**
- Может выявляться подлежащая опухоль – меланома, ретинобластома

## ИНСТРУМЕНТАЛЬНЫЕ ИССЛЕДОВАНИЯ:

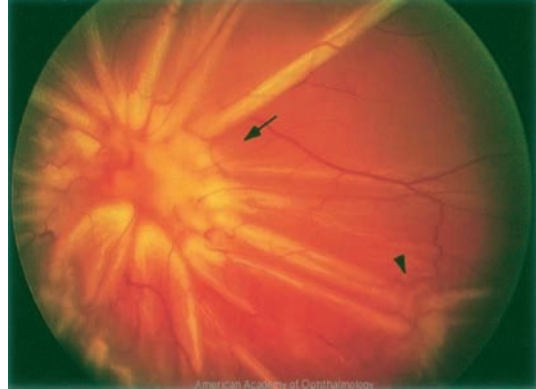
- Внутривенная флюоресцентная ангиография: при меланоме может наблюдаться избыточная васкуляризация пораженного участка, а при дистрофии желтого пятна может наблюдаться неоваскуляризация сосудистой оболочки
- Ультразвуковое исследование

## ЛЕЧЕНИЕ:

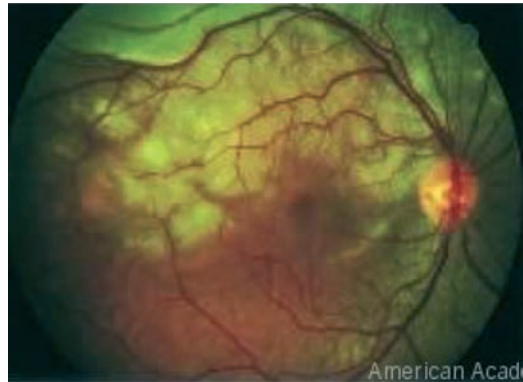- Лечение сопутствующего общего заболевания совместно с соответствующим специалистом.
- Жидкость, скопившуюся в субретинальном пространстве, можно дренировать посредством склеральных надрезов.

## МЕДИКАМЕНТОЗНОЕ ЛЕЧЕНИЕ

При хронических воспалительных заболеваниях, а также при серозной отслойке сетчатки, развившейся после криопексии или лазерной фотокоагуляции, необходимо учесть необходимость назначения кортикостероидов. ▼



**Рис. 10.3**  
Тракционная отслойка сетчатки  
вследствие пролиферативной  
витреоретиннопатии



**Рис. 10.4**  
Экссудативная отслойка сетчатки

# ▶ ГЛАВА 11.

## Глазные проявления системных заболеваний

### 11.1 ДИАБЕТИЧЕСКАЯ РЕТИНОПАТИЯ

Диабетическая ретинопатия представляет собой сосудистые осложнения, развивающиеся в сетчатке вследствие сахарного диабета. Различают пролиферативную и непролиферативную формы диабетической ретинопатии.

#### ЭТИОЛОГИЯ (теории)

- ▲ Повреждение клеток, вызванное гликозилированием тканевых белков.
- ▲ Воздействие альдозоредуктазы приводит к накоплению внутриклеточного сорбитола, который вызывает утолщение базальной мембраны и повреждает перициты.
- ▲ Одна из самых последних теорий: гипергликемия может привести к гиперактивации протеинкиназы C $\beta$  (PKC $\beta$ ), которая в настоящее время рассматривается как основная причина повреждения микрососудистого русла, лежащего в основе диабетической ретинопатии и отека желтого пятна.

#### Инсулин-зависимый диабет (I типа)

Манифестирует в молодом возрасте, обычно до 30 лет. В течение 5 лет после диагностики заболевания у большинства пациентов ретинопатия не выявляется. Тяжесть диабетической ретинопатии возрастает прямо пропорционально длительности диабета.

#### Инсулин-независимый диабет (II типа)

Манифестирует в более зрелом возрасте, обычно после 30 лет. Это наиболее распространенная форма заболевания (90% всех случаев), которая поддается оптимальному контролю без применения инсулина. Вероятность диабетической ретинопатии возрастает

при артериальной гипертензии, хронической гипергликемии, заболеваниях почек, гиперлипидемии и беременности. Своевременно начатое лечение позволяет предотвратить развитие пролиферативной диабетической ретинопатии с клинически выраженным отеком желтого пятна.

### **ПРИЗНАКИ И СИМПТОМЫ;**

Затуманивание зрения и искажение изображения предметов  
 Ухудшение зрения в вечерние часы  
 Плавающие пятна  
 Ухудшение цветового зрения

### **ЭПИДЕМИОЛОГИЯ**

- Диабетическая ретинопатия является основной причиной слепоты среди людей в возрасте 20-64 лет.
- Диабетическая ретинопатия развивается у 25% больных сахарным диабетом.

### **ХАРАКТЕРНЫЕ СИМПТОМЫ НЕПРОЛИФЕРАТИВНОЙ ДИАБЕТИЧЕСКОЙ РЕТИНОПАТИИ (рис. 11.1 – 11.4):**

- ▲ Микроаневризмы
- ▲ Расширенные капилляры
- ▲ Точечные кровоизлияния в слое нервных волокон
- ▲ “Твердые” экссудаты
- ▲ Отек сетчатки
- ▲ Ватообразные очаги

### **ХАРАКТЕРНЫЕ ПРИЗНАКИ:**

#### **Соматические проявления:**

Диабетическая нефропатия  
 Полинейропатия  
 Артериальная гипертензия – выявляется у 22% больных диабетом I типа и у 58% больных диабетом II типа.

### **НЕПРОЛИФЕРАТИВНАЯ ДИАБЕТИЧЕСКАЯ РЕТИНОПАТИЯ**

- ▲ **Легкая:** единичные микроаневризмы
- ▲ **Умеренная:** многочисленные микроаневризмы и разбросанные “твердые” экссудаты или ватообразные очаги.
- ▲ **Тяжелая:** наличие одного из нижеперечисленных:
- ▲ Диффузные интравитреальные кровоизлияния или микроаневриз-

мы во всех 4 квадрантах или  
Четкообразные утолщения вен в 2 квадрантах, или  
Интраретинальные микрососудистые нарушения в 1 квадранте.

### **Клинически выраженный отек макулы**

Утолщение сетчатки в пределах 500µм или менее от центра фовеи или

“Твердые” экссудаты в пределах 500µм от центра фовеи и утолщение прилежащих участков сетчатки или

Утолщенный участок сетчатки, равный или превышающий по размерам площадь 1 диска зрительного нерва и отстоящий на расстоянии диаметра 1 диска от центра фовеи.

### **ПРОЛИФЕРАТИВНАЯ ДИАБЕТИЧЕСКАЯ РЕТИНОПАТИЯ**

Наличие новообразованных сосудов или фиброзной ткани, берущих начало от сетчатки или диска зрительного нерва, и простирающихся по внутренней поверхности сетчатки или диска до полости стекловидного тела. (рис. 11.5)

### **ЭТИОЛОГИЯ**

Окклюзия артериол сетчатки нарушает кровоснабжение и вызывает ишемию, стимулируя выброс вазопротрофиеративных факторов, что, в свою очередь, подстегивает неоваскуляризацию сетчатки, зрительного нерва или радужной оболочки.:

### **ПРИЗНАКИ И СИМПТОМЫ:**

- ▲ Затуманивание зрения
- ▲ Искажение изображения предметов
- ▲ Плавающие пятна

### **ЭПИДЕМИОЛОГИЯ**

- Проллиферативная диабетическая ретинопатия развивается у 26% больных, страдающих диабетом на протяжении 25-50 лет.
- Вероятность развития пролиферативной диабетической ретинопатии выше у больных диабетом I типа, чем у больных диабетом II типа.

### **ХАРАКТЕРНЫЕ ПРИЗНАКИ:**

Неоваскуляризация диска зрительного нерва или других участков  
Преретинальные кровоизлияния или кровоизлияния в стекловидное тело

Преретинальный фиброз  
Тракционная отслойка сетчатки

**О высокой вероятности развития пролиферативной диабетической ретинопатии свидетельствуют:**

Неоваскуляризация диска зрительного нерва, занимающая 1/4-1/3 и более поверхности диска или Любой протяженности неоваскуляризация диска и кровоизлияние в стекловидное тело или преретинальное кровоизлияние или Неоваскуляризация других участков, равная или превышающая по площади половину диска зрительного нерва; и кровоизлияние в стекловидное тело или преретинальное кровоизлияние.

**СОМАТИЧЕСКИЕ ПРОЯВЛЕНИЯ:**

Нефропатия  
Полинейропатия  
Артериальная гипертония  
Вазооклюзионное поражение сонных артерий

**Основной причиной потери зрения при непролиферативной ретинопатии является:**

Отек или ишемия желтого пятна:

**Основные причины потери зрения при пролиферативной ретинопатии:**

Тракционная отслойка сетчатки  
Кровоизлияние в стекловидное тело  
Неоваскулярная глаукома

**СОПУТСТВУЮЩИЕ ПРОЯВЛЕНИЯ:**

1. Рефракционные сдвиги (например, миопизация), связанные с осмотическим воздействием на хрусталик колебаний уровня глюкозы в крови. Следует учесть возможность наличия диабета у больных, вынужденных часто менять очки: нарастание близорукости коррелирует с повышением уровня глюкозы в крови.
2. Диабетическая катаракта
3. Паралич отдельных черепномозговых нервов – III, IV, VI
4. Папиллит – острый отек диска зрительного нерва

## КЛИНИЧЕСКОЕ ОБСЛЕДОВАНИЕ:

- ▲ Детальный анамнез и всесторонний офтальмологический осмотр, в частности, измерение внутриглазного давления, гониоскопия (неоваскулярная глаукома), осмотр радужной оболочки (неоваскуляризация радужной оболочки), офтальмобиомикроскопия с помощью линзы в 90 диоптрий (сосудистые нарушения сетчатки, диск зрительного нерва - неоваскуляризация диска, периферические участки сетчатки — неоваскуляризация на всем протяжении, а также непрямая офтальмоскопия периферии сетчатки).
- ▲ Диабет I типа: осмотр необходимо проводить через 5 лет после начала заболевания, а в последующем ежегодно в случае отсутствия ретинопатии.
- ▲ Диабет II типа: осмотр необходимо проводить при диагностике заболевания, в последующем ежегодно в случае отсутствия ретинопатии.
- ▲ Беременность: осмотр необходимо проводить до беременности, каждый триместр в течение беременности и через 3-6 месяцев после родов.

## ЛАБОРАТОРНЫЕ ИССЛЕДОВАНИЯ

Уровень глюкозы в крови натощак

Гемоглобин А1С (гликозилированный гемоглобин сыворотки)

Уровень мочевины и креатинина в крови

## АНГИОГРАФИЯ (флюоресцентная, индоцианином зеленым)

Обструкция микроциркуляторного русла, микроаневризмы, отек макулы и неоваскуляризация диска зрительного нерва или сетчатки.

## ОПТИЧЕСКАЯ КОГЕРЕНТНАЯ ТОМОГРАФИЯ

Утолщение сетчатки при отеке желтого пятна — кисты и субретинальные скопления жидкости; позволяет обнаружить задние гиалоидные тракции и тракционную отслойку желтого пятна.

## УЛЬТРАЗВУКОВОЕ ИССЛЕДОВАНИЕ

Применяется для диагностики тракционной отслойки сетчатки в тех случаях, когда кровоизлияние в стекловидное тело или катаракта препятствуют осмотру глазного дна. Для проведения лазерной терапии может потребоваться экстракция катаракты.

**Консультация других специалистов** по поводу повышенного артериального давления, сердечно-сосудистых заболеваний, состояния почек и уровня глюкозы крови.

## МОНИТОРИНГ

- ▲ Эффективный контроль артериального давления и уровня глюкозы в крови замедляет развитие диабетической ретинопатии и отека желтого пятна у больных диабетом I и II типа.

## НЕОБХОДИМО ПОМНИТЬ, ЧТО:

**Резкая нормализация и очень жесткий контроль уровня глюкозы в крови после длительной гипергликемии могут ухудшить течение ретинопатии.**

- ▲ Лазерная фотокоагуляция с применением транспупиллярного доступа — аргоновый зеленый лазер (фокальная/ панретинальная фотокоагуляция) или криптоновый красный лазер (панретинальная фотокоагуляция в случае наличия кровоизлияния в стекловидное тело или катаракты) в зависимости от стадии диабетической ретинопатии.(рис. 11.6)
- ▲ **Клинически выраженный отек желтого пятна:** фотокоагуляция желтого пятна по схеме “решетка” в участках диффузного скопления жидкости и фокальная фотокоагуляция в участках очагового скопления жидкости, независимо от остроты зрения.
- ▲ **Высокая вероятность развития пролиферативной диабетической ретинопатии:** диффузная панретинальная фотокоагуляция в 1200-1600 точках, в два или три этапа. Лечение нужно начать с нижнего и назального квадрантов, обеспечивая таким образом возможность его продолжения в случае, если в период лечения развится кровоизлияние в стекловидное тело, а также, избегая усугубления отека желтого пятна.
- ▲ Панретинальная фотокоагуляция показана также при рубцозе, неоваскулярной глаукоме, диффузной ишемии сетчатки, обнаруженной при флюоресцентной ангиографии, наличии неоваскуляризации других участков сетчатки при диабете I типа, а также если больной не выполняет в точности предписания врача и при неблагоприятном исходе процесса в парном глазу
- ▲ Витрэктомия, эндолазеркоагуляция и удаление любых фиброваскулярных образований в случаях, когда кровоизлияние в стекловидное тело не рассасывается в течение 6 месяцев, или если у



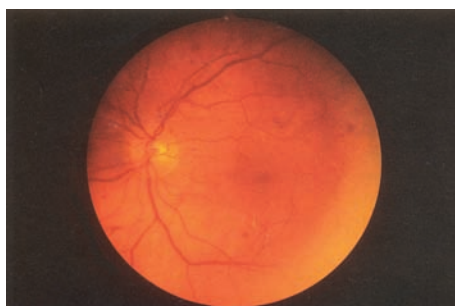больных диабетом I типа подобное кровоизлияние персистирует более 1 месяца.

Другими показаниями к витреоретинальной хирургии являются:

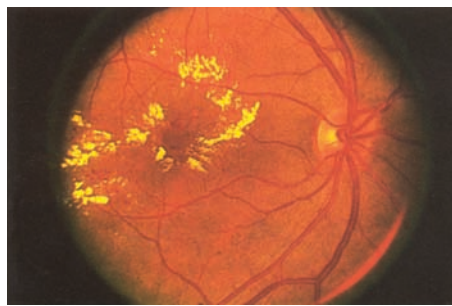
- кровоизлияние в стекловидное тело на единственном глазу
  - двустороннее кровоизлияние в стекловидное тело
  - диабетический отек желтого пятна, вызванный тракцией задней гиалоидной мембраны
  - тракционная отслойка сетчатки с регматогенным компонентом
  - тракционная отслойка сетчатки, распространяющаяся на макулярную область
  - прогрессирующая фиброваскулярная пролиферация, несмотря на проведение полноценной панретинальной фотокоагуляции
  - массивное премакулярное кровоизлияние, или при недостаточной прозрачности преломляющих сред глаза, препятствующей проведению панретинальной фотокоагуляции. Вмешательство должно проводиться ретинологом.
- ▲ Экспериментальное медикаментозное лечение резистентного диффузного отека макулы сводится к: субтеноновой инъекции 40мг триамцинолона ацетонида, применению медленно рассасывающегося (в течение 1000 дней) имплантата Bausch and Lomb's Retisert с флуоцинолоном ацетонидом, применению рассасывающегося дексаметазонового имплантата Ossculex, инъекции ингибиторов протеинкиназы  $\beta$  и интравитреальным инъекциям антиваскулярных эндотелиальных факторов роста.
- ▲ Экспериментальное хирургическое лечение резистентного диффузного отека макулы включает: витрэктомию, производимую через плоскую часть ресничного тела, с отсепаровкой заднего гиалоида и удалением внутренней пограничной мембраны или без ее удаления, особенно в случае наличия заднего гиалоида, вызывающего тракцию в области желтого пятна.

## ПРОГНОЗ

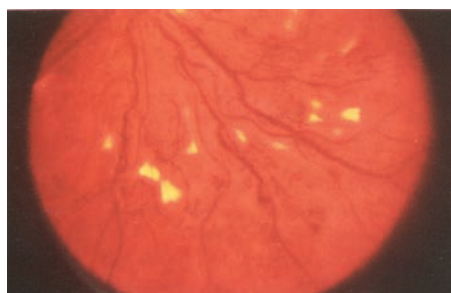
Своевременно начатое лечение позволяет лучше контролировать течение заболевания. При непролиферативной диабетической ретинопатии, протекающей без кистозного отека желтого пятна, прогноз более благоприятный. После соответствующего лечения диабетической ретинопатии часто наблюдается длительная стабилизация состояния. Фокальная лазерная фотокоагуляция улучшает зрение в 17% случаев. К числу осложнений относятся катаракта (часто задняя субкапсулярная) и неоваскулярная глаукома. ▼



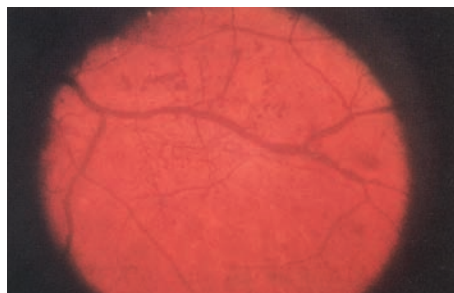
**Рис.11.1** Непролиферативная диабетическая ретинопатия. Точечные кровоизлияния и экссудаты, расположенные в заднем полюсе



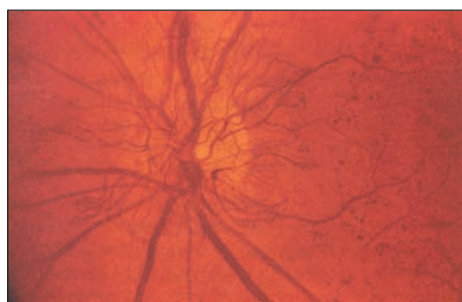
**Рис.11.2** "Твердые" экссудаты при неproлиферативной диабетической ретинопатии



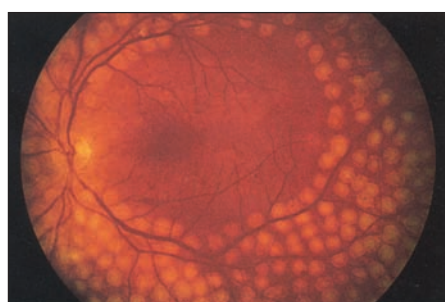
**Рис.11.3** Ватообразные очаги при препролиферативной диабетической ретинопатии, обусловленные микроинфарктом (ишемией) в слое нервных волокон. Визуализируются четкообразные утолщения вен и участки телеангиоэктазий



**Рис.11.4** Препролиферативная диабетическая ретинопатия: четкообразное утолщение вен, микрососудистые изменения, а также точечные кровоизлияния



**Рис.11.5** Неоваскуляризация диска зрительного нерва при пролиферативной диабетической ретинопатии



**Рис.11.6** Панретенальная лазеркоагуляция. С течением времени лазеркоагуляты приобретают пигментацию различной интенсивности

## 11.2 ГИПЕРТОНИЧЕСКАЯ РЕТИНОПАТИЯ

Гипертоническая ретинопатия представляет собой поражение сосудов сетчатки, развивающееся вследствие высокого артериального давления; различают острую и хроническую формы гипертонической ретинопатии.

### КЛИНИЧЕСКАЯ КАРТИНА

**Хроническая форма:** течение заболевания обычно бессимптомное; развивается у лиц, страдающих гипертонической болезнью (артериальное давление: систолическое выше 140 мм рт.ст. и/или диастолическое выше 90 мм рт.ст.)

### ПРИЗНАКИ И СИМПТОМЫ:

- Склероз и сужение артериол сетчатки (симптом “медной” или “серебряной проволоки”)(рис. 11.7)
- Артериовенозный перекрест и выраженная извитость (рис. 11.8)  
К числу поздних осложнений относятся артериальная и венозная окклюзии и макроаневризмы.

**Острая форма:** пациенты обычно более молодого возраста и страдают вторичной гипертонией (преэклампсия, феохромоцитомы, гипертиреоз, заболевания сосудов или паренхимы почек, синдром Кушинга, синдром алкогольной абстиненции, коарктация аорты)

### ПРИЗНАКИ И СИМПТОМЫ:

- Затуманивание зрения
- Головная боль  
Могут наблюдаться также:
- Изменения психического состояния
- Боль в груди
- Почечная недостаточность

### ГЛАЗНЫЕ ПРОЯВЛЕНИЯ:

- Ватообразные очаги
- “Твердые” экссудаты
- Кровоизлияния в сетчатку в виде языков пламени (пламеобразные)

**Склеротические изменения могут отсутствовать.**

- Ишемия сосудистой оболочки вызывает образование бледных пя-

тен на сетчатке (пятна Элшинга, серозная отслойка и отек сетчатки)

- Нейропатия зрительного нерва с двусторонним отеком диска, застойным полнокровием вен и экссудатами в области желтого пятна, скопления которых образуют фигуру звезды — “макулярная звезда”.

### ДИФФЕРЕНЦИАЛЬНАЯ ДИАГНОСТИКА:

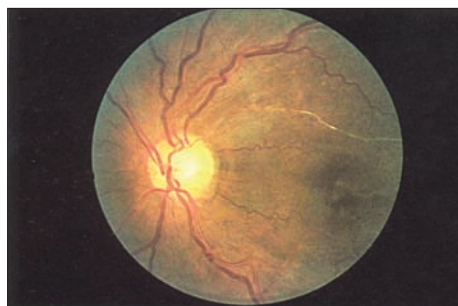- Диабетическая ретинопатия
- Коллагенозы
- Анемия
- Радиационная ретинопатия
- Тромбоз центральной вены сетчатки или ее ветви
- Ишемическая оптическая нейропатия

“Макулярная звезда” может выявляться при гипертонии, остром лихорадочном заболевании, болезни Бехчета, хронических инфекционных заболеваниях — туберкулез, сифилис, а также при отеке диска зрительного нерва, вызванном повышенным внутричерепным давлением, при папиллите и травме глаза.

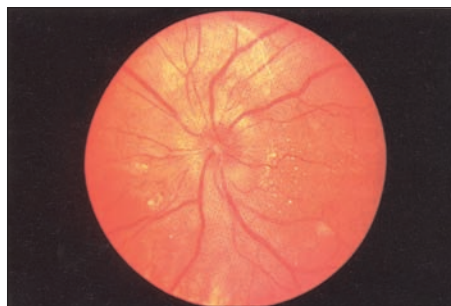### ВЕДЕНИЕ

При бессимптомном течении и умеренной артериальной гипертонии больного следует направить к терапевту.

При наличии симптомов поражения органов-мишеней (головная боль, боль в груди, затрудненное дыхание, спутанность сознания или затуманивание зрения с отеком диска зрительного нерва и кровоизлияниями в сетчатку) больному следует оказать экстренную медицинскую помощь. ▼



**Рис.11.7** Гипертоническая ретинопатия: симптомы “медной” и “серебрянной” проволоки



**Рис.11.8** Артерио-венозный перекрест

# ▶ ГЛАВА 12

## Глаукома

### 12.1 ПЕРВИЧНАЯ ОТКРЫТОУГОЛЬНАЯ ГЛАУКОМА

Прогрессирующая двусторонняя оптическая нейропатия на фоне открытого угла передней камеры, с изменениями в поле зрения, характерными для поражения нервных пучков, и высоким внутриглазным давлением ( $> 24$  мм рт.ст.); не обусловленная каким-либо другим общим или местным заболеванием.

#### ЭПИДЕМИОЛОГИЯ

Встречается у 2% населения, однако после 40 лет этот показатель возрастает до 10%

С возрастом риск заболевания возрастает

Составляет 60-70% всех случаев глаукомы

Половая принадлежность не влияет на заболеваемость; встречается с одинаковой частотой как среди мужчин, так и среди женщин

#### ФАКТОРЫ РИСКА:

- Высокое внутриглазное давление
- Увеличение соотношения экскавация : диск (рис. 12.1, 12.2)
- Утончение роговицы в центральной части ( $< 550\mu\text{м}$  при ультразвуковом исследовании и  $< 520\text{мм}$  при оптической пахиметрии)
- Негроидная раса
- Возраст — за 40 лет
- Положительный семейный анамнез (наличие заболевания у родственников первой степени)

Иногда сочетается со следующими нозологиями:

близорукость

сахарный диабет

артериальная гипертония

сердечно-сосудистые заболевания

Генная мутация является причиной первичной открытоугольной глаукомы примерно в 17% случаев.

## **МЕХАНИЗМЫ:**

### **Повышенное внутриглазное давление**

- Механическое препятствие оттоку
- Дисфункция коллагена трабекулярной сети
- Дисфункция эндотелиальных клеток трабекулярной сети, утолщение базальной мембраны, накопление гликозаминогликана, сужение межтрабекулярных пространств, коллапс Шлеммова канала. У определенной группы больных выявляется мутация гликопротеина миоцилина. Аналогичная мутация наблюдается также и при ауто-сомно-доминантной юношеской открытоугольной глаукоме.

### **Сосудистый**

Недостаточное кровоснабжение зрительного нерва или нарушение саморегуляции кровотока.

Другие биохимические механизмы, приводящие к апоптозу, — запрограммированной смерти ганглиозных клеток. Экситотоксичность (глутамат), аутоиммунные механизмы, нарушение глиально-нейронального взаимодействия, нарушение внутренних защитных механизмов (белки термического шока).

## **СИМПТОМЫ:**

Течение бессимптомное

На поздних стадиях заболевания может наблюдаться ухудшение зрения или сужение поля зрения.

## **ПРИЗНАКИ:**

- Нормальная или пониженная острота зрения
- Повышенное внутриглазное давление
- Расширение экскавации диска зрительного нерва
- Дефекты слоя нервных волокон сетчатки
- Изменения поля зрения

## **ДИФФЕРЕНЦИАЛЬНАЯ ДИАГНОСТИКА**

Вторичная глаукома, глаукома с нормальным внутриглазным давлением, глазная гипертензия, оптическая нейропатия, физиологическая экскавация

## КЛИНИЧЕСКОЕ ОБСЛЕДОВАНИЕ:

- ▲ Детальный анамнез и всесторонний офтальмологический осмотр, в частности, роговицы, передней камеры, радужной оболочки и хрусталика, а также измерение внутриглазного давления, гониоскопия и офтальмоскопия.
- ▲ Пахиметрия роговицы (внутриглазное давление может быть искусственно завышено или занижено при толщине роговицы больше или меньше средней соответственно).
- ▲ Исследование полей зрения: характерными для глаукомы являются следующие изменения — парацентральные скотомы (в пределах центральных  $10^\circ$  фиксации), дугообразные скотомы Бьерума, а также изолированные; носовая ступенька, или сливающиеся со слепым пятном, и височная клиновидная скотома.
- ▲ Стереоскопические снимки зрительного нерва представляют интерес для динамического наблюдения и сравнительных оценок.
- ▲ **Оценка состояния головки зрительного нерва:**  
Существуют различные методы, в том числе оптическая когерентная томография, конфокальная сканирующая лазерная офтальмоскопия, сканирующая лазерная поляриметрия.

## ЛЕЧЕНИЕ:

Учитывая наличие множественных этиологических факторов в развитии глаукомы, основной стратегией лечения является нейропротекция, т.е. защита зрительного нерва от повреждения.

В настоящее время доказано, что только лечение, снижающее внутриглазное давление, позволяет предотвратить последующее повреждение зрительного нерва и прогрессирующее сужение полей зрения.

## НЕОБХОДИМО ПОМНИТЬ, ЧТО:

Первоочередной целью лечения глаукомы является снижение внутриглазного давления.

Желательно добиться значительного снижения внутриглазного давления, поскольку понижение давления на каждый дополнительный мм рт.ст. может уменьшить риск прогрессирования заболевания.

В современной практике лечение глаукомы часто направлено на достижение и поддержание индивидуального толерантного уровня внутриглазного давления.

По мере прогрессирования глаукоматозного процесса и возрастания риска слепоты возникает необходимость в достижении более низкого уровня толерантного внутриглазного давления.

Большинству взрослых больных с открытоугольной глаукомой первоначально назначается медикаментозное лечение.

## МЕДИКАМЕНТОЗНОЕ ЛЕЧЕНИЕ:

В настоящее время в качестве препаратов первого ряда рассматриваются аналоги простагландинов для местного применения (в виде капель). Монотерапия предпочтительнее, однако если уровень внутриглазного давления не поддается контролю, то следует добавить и другие препараты. Повторный осмотр проводится через 3-4 недели после стабилизации давления на фоне нового гипотензивного режима с целью оценки эффективности лечения. Возможные варианты лечения включают монотерапию или комбинированное применение следующих препаратов.

- ▲ Аналоги простагландинов для местного применения: (латанопрост [ксалатан], травопрост [траватан] или биматопрост [люмиган]) ежедневно, однократно в вечернее время. Эти средства улучшают увеосклеральный отток.
- ▲  $\beta$ -блокаторы для местного применения (тимолола малеат [тимоптик], бетаксолола гидрохлорид [бетоптик S], селективный  $\beta_1$ -блокатор, картеолола гидрохлорид [окупресс]) два раза в день. Эти препараты уменьшают продукцию внутриглазной жидкости, однако они противопоказаны при наличии некоторых сердечных и легочных заболеваний.
- ▲  $\alpha$ -адреномиметики ( $\alpha$ -адренергические агонисты) для местного применения (тарtrat бримонидина [Альфаган-П]) три раза в день. Эти препараты уменьшают продукцию внутриглазной жидкости.
- ▲ Ингибиторы карбоангидразы для местного применения (гидрохлорид дорзоламида [трусопт], бринзоламид [азопт]) три раза в день. Эти средства уменьшают продукцию внутриглазной жидкости. **Противопоказаны при аллергии к сульфониламидам.**
- ▲ Холиномиметики (холинергические средства) для местного применения (пилокарпин, четыре раза в день). Этот препарат увеличивает отток внутриглазной жидкости через трабекулярную сеть.
- ▲ Ингибитор карбоангидразы для общего применения (ацетазоламид [диакарб]) один — два раза в день). Этот препарат уменьшает



продукцию внутриглазной жидкости, однако в связи с побочными эффектами он редко применяется. Также противопоказан при аллергии к сульфониламидам.

### **Лазерный и хирургический методы лечения глаукомы обычно показаны:**

1. Больным с некомпенсируемым внутриглазным давлением на фоне максимального гипотензивного режима.
2. Больным, которые не могут соблюдать режим медикаментозной терапии.
3. Больным, в небольшом проценте случаев, предпочитающим хирургическое лечение консервативному.

Данные методы лечения обычно не могут обеспечить стабильный контроль внутриглазного давления. После хирургического лечения пациенты часто бывают вынуждены получать дополнительные процедуры, а также закапывать препараты для обеспечения стабильного уровня внутриглазного давления.

**Лазерная терапия:** трабекулопластика, циклофотокоагуляция

- ▲ Трабекулопластика аргоновым лазером — коагуляты располагаются на пигментированной трабекулярной сети.
- ▲ Селективная лазерная трабекулопластика - коагуляты располагаются таким образом, чтобы расширить трабекулярную сеть.
- ▲ Циклофотокоагуляция — диодная лазерная циклофотокоагуляция применяется на последней стадии рефрактерной глаукомы для снижения внутриглазного давления. С помощью специального зонда методом коагуляции разрушается часть ресничного тела и таким образом уменьшается продукция внутриглазной жидкости.

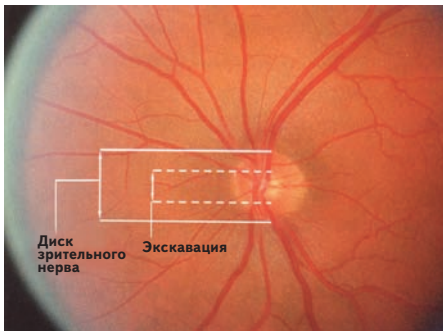
### **ХИРУРГИЧЕСКОЕ ЛЕЧЕНИЕ:**

- ▲ Трабекулэктомия — классическое хирургическое вмешательство.
- ▲ При несквозной глубокой склерэктомии осложнений бывает меньше, чем при трабекулэктомии, но и эффективность этого метода ниже.
- ▲ Имплантация дренажных систем — при выраженном рубцевании после перенесенного воспаления или оперативного вмешательства могут применяться системы дренирования внутриглазной жидкости (клапанный глаукомный имплантат Ахмеда или глаукомный имплантат Бервельдта), с помощью которых внутриглазная жид-

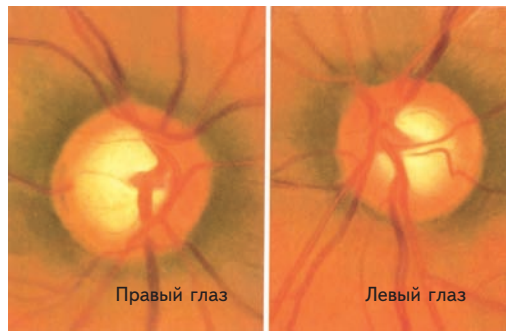кость по трубчатому дренажу вытекает в резервуар, находящийся вне глаза, где и подвергается абсорбции кровеносными сосудами. (рис. 12.3)

## ПРОГНОЗ

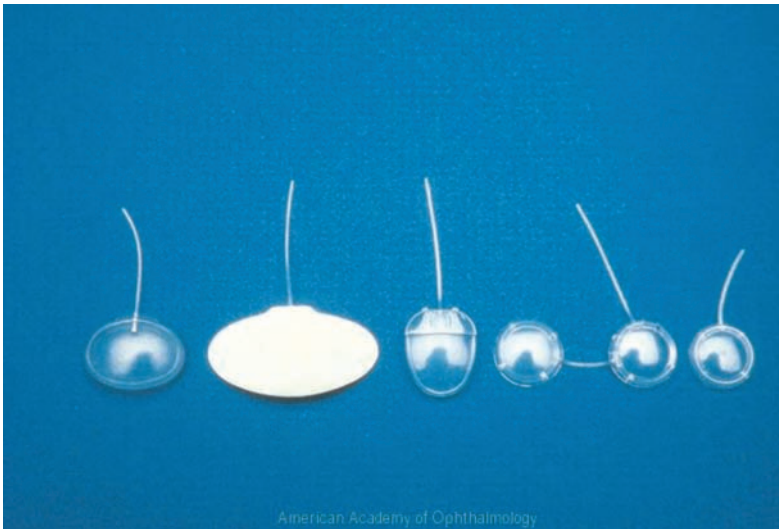
Обычно благоприятный при обеспечении адекватного контроля уровня внутриглазного давления. ▼



**Рис.12.1** Соотношение Эккавация — Диск



**Рис.12.2** Расширенная физиологическая эккавация при глаукоме.  
Правый глаз: соотношение Э/Д = 0,8;  
Левый глаз: Э/Д = 0,6



**Рис.12.3** Дренирующие глаукомные имплантаты: слева направо Krupin, Baerveldt, Ahmed, Molteno, с двумя дисками, Molteno с одним диском

## 12.2 ГЛАУКОМА С НОРМАЛЬНЫМ (НИЗКИМ) ВНУТРИГЛАЗНЫМ ДАВЛЕНИЕМ

Повреждение зрительного нерва и изменения полей зрения аналогичны таковым при первичной открытоугольной глаукоме, но наблюдаются на фоне нормального внутриглазного давления (23 мм рт.ст и менее).

### ЭПИДЕМИОЛОГИЯ

Чаще встречается у пациентов с вазоспастической патологией: мигрень, ишемическая болезнь, аутоиммунные заболевания или нарушения свертываемости крови. Также в анамнезе часто выявляется нарушение кровоснабжения зрительного нерва вследствие шока, инфаркта миокарда или тяжелого кровотечения.

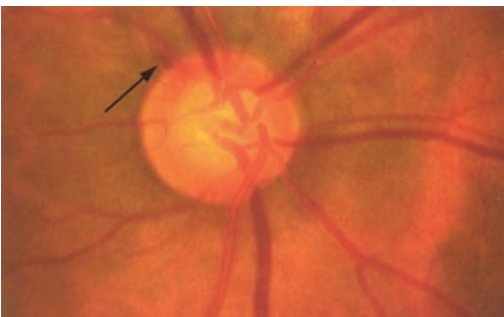### СИМПТОМЫ:

Имеет бессимптомное течение.

На поздних стадиях может выявляться снижение остроты зрения или сужение полей зрения.

### ПРИЗНАКИ:

- Острота зрения не изменена или понижена
- Нормальное внутриглазное давление(23 мм рт.ст и менее)
- Расширение экскавации диска зрительного нерва
- “Осколкообразные” кровоизлияния вблизи от диска зрительного нерва (встречаются чаще, чем при первичной открытоугольной глаукоме)(рис. 12.4)
- Перипапиллярная атрофия
- Дефекты слоя нервных волокон
- Изменения в поле зрения (периметрические дефекты)



**Рис.12.4** Поверхностные кровоизлияния на диске зрительного нерва при глаукоме

## **ДИФФЕРЕНЦИАЛЬНАЯ ДИАГНОСТИКА:**

- ▲ Первичная открытоугольная глаукома (недиагностированное повышение внутриглазного давления или его искусственное занижение по причине меньшей, чем в норме толщине роговицы [врожденное состояние или же развившееся после лазерика (LASIK) или фото-рефракционной кератэктомии]).
- ▲ Вторичная глаукома (вызванная приемом стероидных препаратов, “выгоревшая”, т.е. дошедшая до последней стадии пигментная или поствоспалительная глаукома)
- ▲ Транзиторная закрытоугольная глаукома
- ▲ Оптическая нейропатия
- ▲ Аномалии зрительного нерва

## **КЛИНИЧЕСКОЕ ОБСЛЕДОВАНИЕ:**

- ▲ Детальный анамнез и всесторонний офтальмологический осмотр, особенное внимание уделяется роговице, передней камере, радужной оболочке и хрусталику, а также измерение внутриглазного давления, гониоскопия и офтальмоскопия.
- ▲ Исследование полей зрения
- ▲ Пахиметрия роговицы
- ▲ Рассмотреть необходимость составления дневной кривой внутриглазного давления (измерение внутриглазного давления каждые 2 часа в течение 10-24 часов).
- ▲ Следует учесть вероятность других причин нейропатии зрительного нерва: проверить цветовое зрение, провести лабораторные анализы (общий анализ крови, СОЭ); провести обследование нервной системы и сердечно-сосудистой системы, если возраст больного менее 60 лет; снижение остроты зрения не обусловлено какой-либо явной причиной; дефекты полей зрения не характерны для глаукомы, изменения полей зрения и зрительного нерва не соответствуют друг другу; заболевание быстро прогрессирует, поражение одностороннее или имеется значительная асимметрия поражений между глазами, или бледность диска зрительного нерва более выражена, чем экскавация.

## **ЛЕЧЕНИЕ:**

- ▲ Выбор препаратов для местного применения, используемых при лечении глаукомы зависит от многих факторов, в том числе от возраста пациента, уровня и степени контроля внутриглазного давления, размеров экскавации диска зрительного нерва и скорости ее увеличения, а также от изменений в поле зрения. Варианты лечения представлены в главе “Первичная открытоугольная глаукома”.

- ▲ Повторный осмотр необходимо проводить каждые 6 месяцев, проводя всесторонний осмотр глаз и исследование полей зрения. При стабильном состоянии лечение не требуется, при отсутствии других факторов риска прогрессирования заболевания (кровоизлияния на диске зрительного нерва, мигрень в анамнезе, а также принадлежность к женскому полу). Цель лечения – снизить внутриглазное давление на 30% от исходной величины.

## ПРОГНОЗ

Менее благоприятный, чем при первичной открытоугольной глаукоме. ▼

## 12.3 ПЕРВИЧНАЯ ЗАКРЫТОУГОЛЬНАЯ ГЛАУКОМА

Глаукома, развивающаяся в результате блокирования трабекулярной сети периферическим участком радужной оболочки. Различают острую, подострую (транзиторную) и хроническую формы первичной закрытоугольной глаукомы.

### ЭТИОЛОГИЯ/ МЕХАНИЗМЫ развития:

**Зрачковый блок** (наиболее частая причина): смещение кпереди иридо-хрусталиковой диафрагмы нарушает ток внутриглазной жидкости, вследствие чего радужная оболочка выгибается кпереди и закрывает трабекулярную сеть. (рис. 12.5).

**Синдром плоской радужной оболочки** (без блокады зрачка): у пациентов с атипичным строением и расположением радужной оболочки периферический отдел последней закрывает угол передней камеры (периферический отдел радужной оболочки смещен кпереди вследствие повернутых кпереди реснитчатых отростков).

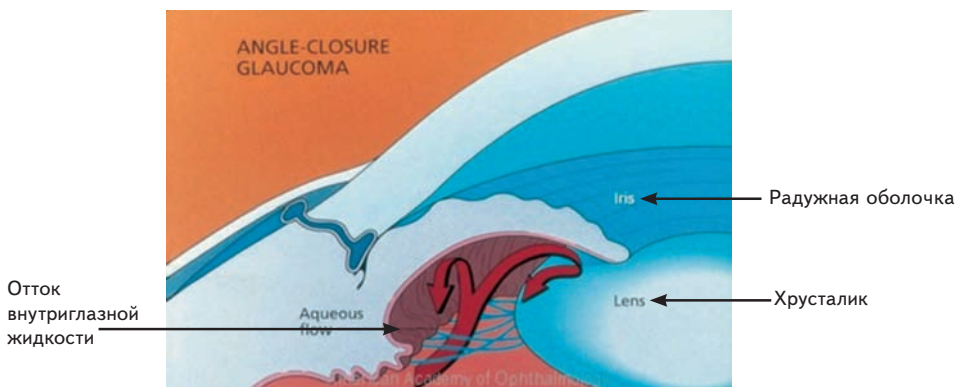


Рис. 12.5 Закрытоугольная глаукома со зрачковым блоком (схематическое изображение)

## ЭПИДЕМИОЛОГИЯ

Женщины преобладают (4:1); чаще наблюдается у азиатов и эскимосов. Почти у 5% населения старше 60 лет угол передней камеры имеет склонность к обструкции, из них приблизительно у 0,5% развивается закрытоугольная глаукома. Заболевание обычно двустороннее (при отсутствии лечения в 50% случаев парный глаз поражается в течение 5 лет) и связано с:

- дальнозоркостью
- наофтальмом
- глубиной передней камеры менее 2,5 мм
- толщиной хрусталика, превышающей среднюю
- подвывихом хрусталика.

## СИМПТОМЫ:

### Острая форма закрытоугольной глаукомы

1. Радужные круги вокруг источника света (дифференцировать от катаракты)
2. Покраснение глаза
3. Светобоязнь
4. Затуманивание зрения
5. Головная боль или боль в области лба, носящая усиливающийся характер
6. Тошнота, рвота

### Подострая форма закрытоугольной глаукомы

- умеренная головная боль или затуманивание зрения в утренние часы; светобоязнь при пробуждении.

Может иметь бессимптомное течение, или вызывать симптомы, характеризующие острую форму глаукомы, но в более легкой степени. Приступ развивается в течение дней или недель и обычно купируется спонтанно.

### Хроническая форма закрытоугольной глаукомы

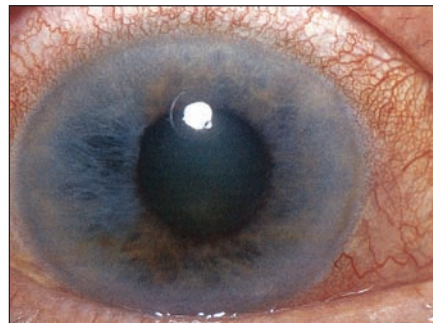
Имеет бессимптомное течение, на поздних стадиях может выявляться снижение остроты зрения или сужение полей зрения.

## ПРИЗНАКИ:

### Острая закрытоугольная глаукома

(рис. 12.6)

- Снижение остроты зрения



**Рис.12.6** Острый приступ закрытоугольной глаукомы

- Повышенное внутриглазное давление
- Перикорнеальная инъекция
- Отек роговицы
- Помутнение влаги передней камеры и клеточные скопления
- Мелкая передняя камера
- При гониоскопии выявляется узкий угол
- Умеренно расширенный, не реагирующий на световые импульсы зрачок, бомбаж радужной оболочки
- Могут выявляться признаки предыдущих приступов, в том числе секторная атрофия радужной оболочки, помутнения в переднем субкапсулярном слое хрусталика, расширенный деформированный зрачок и передние периферические спайки.

### **Подострая и хроническая закрытоугольная глаукома**

- Узкий угол передней камеры
- Могут выявляться повышенное внутриглазное давление, передние периферические спайки, помутнения в переднем субкапсулярном слое хрусталика, дефекты в поле зрения и углубление экскавации диска зрительного нерва.

### **КЛИНИЧЕСКОЕ ОБСЛЕДОВАНИЕ:**

- ▲ Детальный анамнез и всесторонний офтальмологический осмотр, особое внимание уделяется зрачкам, роговице, передней камере, радужной оболочке и хрусталику; также измерение внутриглазного давления, индентационная гониоскопия и офтальмоскопия.
- ▲ Исследование полей зрения

### **ЛЕЧЕНИЕ**

#### **Острая закрытоугольная глаукома – ТРЕБУЕТ НЕОТЛОЖНОГО ЛЕЧЕНИЯ**

- ▲ Инстилляци β-блокаторов (тимолола малеат 0,5% [тимоптик], двукратно с интервалом в 15 минут, а затем 2 раза в день) α-миметик для местного применения (апраклонидин 1% [иопидин] двукратно с интервалом в 15 минут); Инстилляци стероидных препаратов (преднизолона ацетат 1%, 4 раза с интервалом в 15 минут, а затем ежедневно).
- ▲ Миотики (1-2% пилокарпин, 3 раза с интервалом в 15 минут). Это лечение не приносит эффекта, если внутриглазное давление превышает 40 мм рт.ст. вследствие ишемии сфинктера радужной оболочки.

### **НЕОБХОДИМО ПОМНИТЬ, ЧТО:**

- ▲ Пилокарпин можно закапывать не более 3 раз, поскольку более частые инстилляци могут усугубить состояние за счет смещения

кпереди иридо-хрусталиковой диафрагмы.

- ▲ Общее применение ацетазоламида показано в случае отсутствия у пациента аллергии к сульфаниламидам: диакарб, 500мг, перорально, два раза в день.
- ▲ Пероральный прием гипертонического 50% раствора глицерина со льдом и соком поможет облегчить состояние больного.
- ▲ **Лазерная периферическая иридэктомия** в сочетании с иридодопластикой или без нее. Процедуру можно выполнить немедленно, не дожидаясь медикаментозного купирования приступа. Обычно бывает необходимо местное применение глицерина (офтальган) для снятия отека роговицы и обеспечения адекватной визуализации для лазерной терапии. Местное применение глицерина болезненно, следовательно необходимо сначала закапать местное анестезирующее средство.
- ▲ Профилактическая лазерная периферическая иридэктомия в парном глазу с узким углом передней камеры для предотвращения развития в будущем острого приступа.
- ▲ При отсутствии возможности проведения лазерной периферической иридэктомии следует учесть возможность проведения хирургической иридэктомии.
- ▲ При синдроме плоской радужной оболочки может потребоваться длительное лечение миотическими препаратами, а также периферическая иридэктомия для снижения риска зрачкового блока. Следует учесть возможность проведения гониопластики аргоновым лазером или радиопластики.
- \* Если глаукома с узким углом передней камеры не поддается контролю, то может потребоваться удаление катаракты или прозрачного хрусталика.

### **Подострая и хроническая закрытоугольная глаукома**

- ▲ Лазерная периферическая иридэктомия, даже при отсутствии признаков зрачкового блока.
- ▲ Лечение, направленное на нормализацию повышенного внутриглазного давления: для адекватного снижения давления может потребоваться трабекулэктомия или имплантация дренажной системы.

### **ПРОГНОЗ**

Благоприятный, если лечение было начато во время приступа. Менее благоприятный при хронической форме, однако зависит от степени поражения зрительного нерва и от дальнейшего контроля уровня внутриглазного давления. ▼



## 12.4 НЕОВАСКУЛЯРНАЯ ГЛАУКОМА

Неоваскулярная глаукома представляет собой разновидность закрытоугольной глаукомы, при которой неоваскуляризация радужной оболочки и угла передней камеры приводит к обструкции трабекулярной сети. (рис. 12.7).

### ЭТИОЛОГИЯ

Ишемия глаза

Чаще всего встречается при:

- пролиферативной диабетической ретинопатии
- тромбозе центральной вены сетчатки
- стенозе сонных артерий
- опухолях
- хронических воспалениях
- хронической отслойке сетчатки.

### ПРИЗНАКИ И СИМПТОМЫ:

Ухудшение зрения

Образование новых, неполноценных сосудов на радужной оболочке и особенно по зрачковому краю, а также в углу передней камеры

Повышенное внутриглазное давление

Расширение экскавации диска зрительного нерва и дефекты в поле зрения

Может наблюдаться отек роговицы

Спонтанно возникающая гифема или поражения сетчатки

### КЛИНИЧЕСКОЕ ОБСЛЕДОВАНИЕ:

Детальный анамнез и всесторонний офтальмологический осмотр, особенно роговицы, передней камеры, радужной оболочки, а также измерение внутриглазного давления; гониоскопия и офтальмоскопия.

Консультация соответствующих специалистов при системных заболеваниях, а также доплеровское исследование сонных артерий для выявления обструкции последних.

### ЛЕЧЕНИЕ:

Инстилляция стероидных препаратов (преднизолон ацетат 1%, 4 раза в день) и циклоплегических средств (1% атропин, 2 раза в

день) в качестве противовоспалительного лечения.

Инстилляционные препараты для лечения глаукомы, за исключением аналогов простагландинов (ксалатан, траватан) и пилокарпина.

Лечение ишемии сетчатки обычно требует проведения лазерной фотокоагуляции, если роговица прозрачная, или периферической криотерапии при наличии помутнения роговицы.

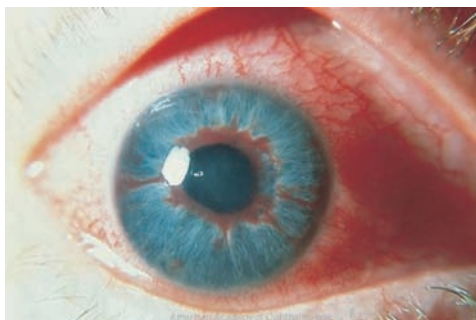При неоваскулярной глаукоме с высоким внутриглазным давлением на фоне максимального гипотензивного режима может потребоваться фильтрующая операция, имплантация дренирующих систем или циклодеструктивная процедура.

### НЕОБХОДИМО ПОМНИТЬ, ЧТО:

Пилокарпин, ксалатан и траватан противопоказаны, так как вызывают воспаление.

### ПРОГНОЗ

Неблагоприятный; при адекватном лечении может наблюдаться регресс новообразованных сосудов, однако большей частью случаи неоваскуляризации имеют хроническое, прогрессирующее течение. ▼



**Рис. 12.7** Неоваскулярная глаукома

## ГЛАВА 13.

# Заболевания глаз, встречающиеся в педиатрической практике

### 13.1 РЕТИНОПАТИЯ НЕДОНОШЕННЫХ

Другое название — ретролентальный фиброз.

Ретинопатия недоношенных представляет собой патологию, развивающуюся у недоношенных новорожденных, при которой на стыке зрелой и незрелой сетчатки (рис. 13.1, 13.2) развивается патологическая неоваскуляризация сетчатки, приводящая к рубцовым изменениям, в том числе тракции желтого пятна, отслойке сетчатки и атрофии глазного яблока (phthisis bulbi) (рис. 13.3).

#### ЭТИОЛОГИЯ

Ретинопатия недоношенных полиэтиологична, однако считают, что оксигенация незрелой сетчатки приводит к сужению сосудов и вторичной ишемии сетчатки, которая в свою очередь приводит к выработке факторов сосудистого роста и появлению в сетчатке новых сосудов.

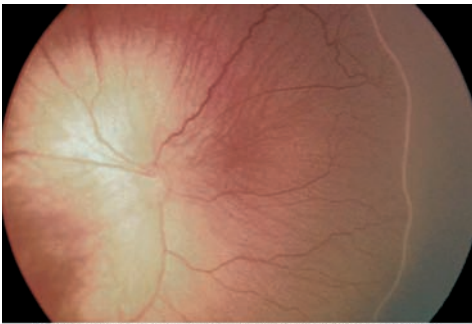
#### АССОЦИАТИВНЫЕ ФАКТОРЫ:

- ▲ Срок беременности и вес новорожденного: частота и тяжесть ретинопатии недоношенных обратно пропорциональна сроку беременности и весу новорожденного.
- ▲ Оксигенотерапия: долгое время считалась одним из основных факторов развития ретинопатии, однако прямой связи между оксигенотерапией и ретинопатией недоношенных обнаружено не было. Более вероятно, что развитию ретинопатии недоношенных способствует сочетание гипероксии и гипоксии.

- ▲ Сепсис
- ▲ Заместительное переливание крови
- ▲ Некротизирующий энтероколит
- ▲ Бронхолегочная дисплазия

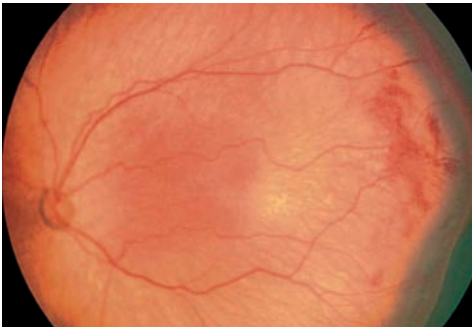
### ПРИЗНАКИ И СИМПТОМЫ:

Косоглазие  
Лейкокория  
Глаукома

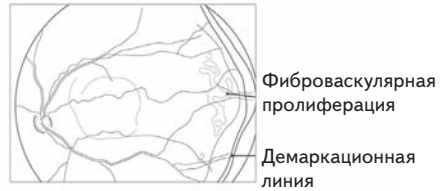

© 2005 Elsevier Ltd. Spalton et al: Atlas of Clinical Ophthalmology 3e

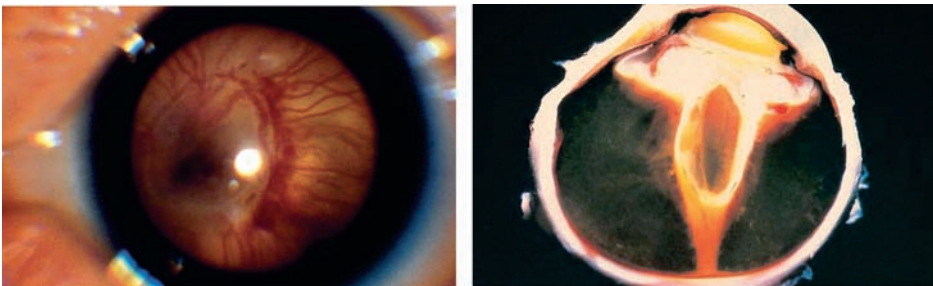
**Рис. 13.1** Ретинопатия недоношенных — демаркационная линия между васкуляризованной (зрелой) и аваскулярной (незрелой) сетчаткой



© 2005 Elsevier Ltd. Spalton et al: Atlas of Clinical Ophthalmology 3e



**Рис. 13.2** Патологическая неоваскуляризация сетчатки при ретинопатии недоношенных



© 2005 Elsevier Ltd. Spalton et al: Atlas of Clinical Ophthalmology 3e

**Рис. 13.3** Тractionная отслойка сетчатки при ретинопатии недоношенных

## ЭПИДЕМИОЛОГИЯ

- ▲ Новорожденные весом менее 1500г и сроком беременности менее 34 недель должны обследоваться с целью выявления ретинопатии недоношенных.
- ▲ Новорожденных необходимо осматривать, начиная с 32 недель и далее каждые 2 недели до полного созревания сетчатки.
- ▲ Риск развития ретинопатии недоношенных выше у новорожденных с низким весом.

## ТЕЧЕНИЕ ЗАБОЛЕВАНИЯ:

- ▲ Прогрессирующее
- ▲ Спонтанная регрессия на любой стадии заболевания  
Хронические изменения, характерные для рубцевания, в том числе нарушение васкуляризации периферических отделов, образование складок сетчатки, тракция желтого пятна в височном направлении, изменения пигментного эпителия сетчатки, тракционная или регматогенная отслойка сетчатки.

## ЛЕЧЕНИЕ И ВЕДЕНИЕ:

- ▲ Криотерапия может предотвратить дальнейшее прогрессирование ретинопатии. Криотерапия или проведенная с помощью обратной офтальмоскопии лазерная терапия аваскулярных участков сетчатки применяются при пограничной стадии заболевания.
- ▲ Пограничной стадией заболевания считается поражение поверхности сетчатки площадью в пять и более часов и “плюс”-симптоматика (извитость и расширение сосудов).
- ▲ Проведение лечения на этой стадии может привести к обратному развитию заболевания, а также может предотвратить его прогрессирование, следовательно, и потерю зрения.
- ▲ У детей с ретинопатией недоношенных имеется высокий риск развития косоглазия и различных нарушений рефракции, в том числе близорукости и астигматизма. В течение первых 5 лет жизни они должны находиться под наблюдением врача.

## ДИФФЕРЕНЦИАЛЬНАЯ ДИАГНОСТИКА

Болезнь Коатса

Токсокариаз ▼

## 13.2 КОСОГЛАЗИЕ

Это состояние, при котором глазные оси не расположены на одной линии. Различают идиопатическое и приобретенное, горизонтальное и вертикальное, содружественное (угол отклонения одинаков при всех направлениях взора) и паралитическое (различный угол отклонения при различных направлениях взора, что связано с инсультом или с ограниченной подвижностью глазных яблок), а также скрытое (латентное), явное и перемежающееся косоглазие.

### НЕОБХОДИМОЕ ОБСЛЕДОВАНИЕ

#### Анамнез

**Аntenатальный период:** заболевания матери, курение, использование алкоголя или наркотиков, наличие сахарного диабета.

**Роды:** тип родов, периоды аноксии или гипоксии, недоношенность или низкий вес при рождении, срок беременности при родах, наличие кровоизлияния в желудочки, длительность больничного лечения.

#### Манифестация косоглазия

- ▲ В каком возрасте началось заболевание; травмы или заболевания, связанные с косоглазием, частота проявления девиации; вид и возвращение в нормальное положение, предрасполагающие факторы (солнечный свет, заболевание, усталость); факторы, улучшающие состояние, сочетанные симптомы (головная боль, вспышки света, неврологические отклонения).
- ▲ Медицинский анамнез
- ▲ Положительный семейный анамнез
- ▲ Осмотр органов и систем
- ▲ Изменения в весе, утомляемость, артериальная гипертония, сахарный диабет, головная боль, неврологические симптомы
- ▲ Оценка косоглазия
- ▲ Оценка сенсорной и моторной функций

#### Техника проведения скринингов

**Тест “прикрыть/открыть” для выявления гетерофории/ гетеротропии**

**Техника:** прикрыть один глаз непрозрачным экраном (окклюдером), после чего отвести его в сторону и осмотреть глаз. Движение глазного яблока свидетельствует о наличии девиации. При гетерофории фузия сохраняется благодаря бинокулярному зрению. При гетеропии ось одного глаза не совпадает с осью другого

## ВРОЖДЕННОЕ СОДРУЖЕСТВЕННОЕ СХОДЯЩЕЕСЯ КОСОГЛАЗИЕ

(рис. 13.4)

Врожденное содружественное косоглазие развивается в течение первых 6 месяцев жизни ребенка.

### ЭТИОЛОГИЯ

Причина заболевания неизвестна, существуют две гипотезы, объясняющие его развитие.

- ▲ Первичный дефект механизмов сенсорной фузии, причиной которого являются:
  - Колобома
  - Гемангиома века
- ▲ Первичный дефект механизмов моторной фузии

### ПРИЗНАКИ И СИМПТОМЫ:

Раннее начало заболевания — в течение первых 6 месяцев жизни  
Большой угол отклонения — обычно более 45 призматических диоптрий  
Переменная или перекрестная фиксация

### ДЕМОГРАФИЧЕСКИЕ ДАННЫЕ:

- ▲ Развивается в течение первых 6 месяцев жизни
- ▲ Часто положительный семейный анамнез

### ДАННЫЕ ОФТАЛЬМОЛОГИЧЕСКОГО ОБСЛЕДОВАНИЯ:

- ▲ Большой угол отклонения
- ▲ Переменная фиксация
- ▲ Перекрестная фиксация (картина может напоминать двусторонний парез шестого черепно-мозгового нерва)
- ▲ Амблиопия встречается редко
- ▲ Нарушение рефракции до дальновзоркости в 2,0 D
- ▲ Впоследствии развиваются:

- Доминирование нижней косой мышцы
- Изолированное вертикальное отклонение (ИВО)
- Скрытый нистагм

## **ОБЩИЕ СИМПТОМЫ:**

Не наблюдаются

## **ТЕЧЕНИЕ ЗАБОЛЕВАНИЯ**

- ▲ Больные, не получавшие лечения, имеют хорошее зрение и переменную фиксацию. Бинокулярная функция отсутствует.
- ▲ У больных, получавших лечение, имеется периферическая фузия, благодаря которой может развиваться стереоскопическое зрение.

## **ЛЕЧЕНИЕ И МОНИТОРИНГ:**

- ▲ Окклюзионная терапия — пенализация, с целью предотвращения развития амблиопии.
- ▲ При дальнозоркости в 1,5 D и выше можно попробовать выписать очки.
- ▲ Обычно требуется хирургическая коррекция.
- ▲ Четких сроков оперативного вмешательства не существует: некоторые специалисты находят, что операция должна проводиться в ранние сроки, чтобы сенсорная фузия лучше развилась, тогда как другие рекомендуют проводить вмешательство до двухлетнего возраста. Большинство хирургов проводят операцию, когда пациенту исполняется 9-16 месяцев.
- ▲ Операция заключается в двусторонней рецессии медиальных прямых мышц.
- ▲ Если отклонение выше 45 призматических диоптрий, то необходимо провести также резекцию латеральной прямой мышцы.
- ▲ При доминировании нижней косой мышцы последнюю необходимо ослабить.
- ▲ В послеоперационном периоде необходимо регулярно осматривать больного с целью раннего выявления амблиопии и аккомодационного содружественного косоглазия.
- ▲ В 30-40% случаев больные нуждаются в повторной операции (по причине остаточного содружественного косоглазия, ИВО или дисфункции косой мышцы).
- ▲ Для ослабления медиальной прямой мышцы можно применять ботулотоксин.



## МЕДИКАМЕНТОЗНОЕ ЛЕЧЕНИЕ

Не требуется

## ПОСЛЕДУЮЩЕЕ НАБЛЮДЕНИЕ

Осмотры должны проводиться через каждые 6 месяцев в течение 6 лет с целью раннего выявления амблиопии и повторного косоглазия.

## АККОМОДАЦИОННОЕ СХОДЯЩЕЕСЯ КОСОГЛАЗИЕ (рис. 13.5)

Аккомодационное содружественное косоглазие является приобретенным состоянием, которое развивается в возрасте 18-36 месяцев у детей, страдающих дальнозоркостью. Причиной косоглазия является чрезмерно большой объем аккомодации.

## ЭТИОЛОГИЯ

- ▲ Существует прямая зависимость между аккомодацией и конвергенцией.
- ▲ В некоторых случаях у детей, страдающих дальнозоркостью, фокусирование достигается за счет повышения объема аккомодации, что приводит к конвергенции и содружественному косоглазию.

## ПРИЗНАКИ И СИМПТОМЫ:

- ▲ Глазные оси скрещиваются внутрь.
- ▲ Вначале отклонение обычно носит переменный характер.
- ▲ Вначале отклонение появляется при взгляде на близко расположенные предметы, а впоследствии и при взгляде на далеко расположенные объекты.
- ▲ Чаще всего отклонение наблюдается, когда ребенок болен или устал.
- ▲ До супрессии изображения, получаемого с одного глаза, и развития амблиопии, больные могут жаловаться на диплопию.

## ДЕМОГРАФИЧЕСКИЕ ДАННЫЕ

- ▲ Развивается обычно в возрасте 18-36 месяцев, но может возникать с 6 месяцев до 7 лет.
- ▲ Часто положительный семейный анамнез

## ДАнные ОФТАЛЬМОЛОГИЧЕСКОГО ОБСЛЕДОВАНИЯ:

- ▲ Содружественное косоглазие, обычно 20-40 призматических диоптрий
- ▲ Дальнозоркость
- ▲ Амблиопия встречается часто
- ▲ При длительном существовании содружественного косоглазия стереоскопическое зрение может быть слабым, однако может быть и нормальным, если содружественное косоглазие носит непостоянный характер или проводится соответствующее лечение.

## ОБЩИЕ СИМПТОМЫ:

Не наблюдаются

## СПЕЦИАЛЬНОЕ ОБСЛЕДОВАНИЕ

Для правильной диагностики необходимо определить тип и силу рефракции в условиях циклоплегии. Закапайте дважды 1% циклопентолат и через 30 минут проведите рефракцию или же в течение 3 дней до осмотра закапывайте на ночь 1% атропин.

## ПРОГНОЗ

- ▲ При отсутствии лечения у больных развивается амблиопия, которая к 6 годам становится необратимой.
- ▲ При отсутствии лечения стереоскопическое зрение не развивается.
- ▲ При соответствующем лечении острота зрения может быть нормальной, а стереоскопическое зрение может сохраниться.
- ▲ С возрастом дальнозоркость уменьшается, и к 10 годам большинство детей больше не нуждается в очках.

## ЛЕЧЕНИЕ И МОНИТОРИНГ:

**Оптическое лечение:** необходимо выписать очки, полностью корректирующие дальнозоркость. Очки нужно носить постоянно, что позволяет, как правило, полностью контролировать состояние. С возрастом степень дальнозоркости уменьшается, и к 10-12 годам необходимость в ношении очков отпадает.

**Медикаментозное лечение:** антихолинэстеразные средства — 1% пилокарпин, который вызывает местную аккомодацию, тем самым устраняя расплывчатость зрительных образов, что стиму-

лирует центральную аккомодацию и конвергенцию. В связи с выраженными побочными эффектами этот метод нужно применять редко, только в тех случаях, когда оптическое лечение не дает желаемого результата.

**Хирургическое лечение:** хирургическое вмешательство требуется только при частичном аккомодационном содружественном косоглазии (когда ношение очков не позволяет полностью корректировать отклонение), или когда пациент отказывается от ношения очков. Хирургическая коррекция косоглазия, подлежащего оптическому лечению, в дальнейшем, когда дальность зрения уменьшится, приведет к развитию расходящегося косоглазия. При частичном аккомодационном содружественном косоглазии операция должна корректировать лишь остаточное отклонение, которое не удастся контролировать с помощью очков.

**Амблиопия: лечение** должно проводиться параллельно с лечением косоглазия.

### ПОСЛЕДУЮЩЕЕ НАБЛЮДЕНИЕ:

- ▲ Контролировать и лечить амблиопию
- ▲ При каждом осмотре проверять функцию бинокулярного зрения
- ▲ Если отклонение удастся корригировать с помощью очков и амблиопия уменьшается, то пациента необходимо осматривать каждые 4-6 месяцев. Ежегодно необходимо проводить скиаскопию после циклоплегии.
- ▲ К 8-11 годам пациенты обычно больше не нуждаются в очках. Осмотр должен проводиться через каждые 6 месяцев в течение 6 лет с целью раннего выявления амблиопии и повторного косоглазия.

### РАСХОДЯЩЕЕСЯ КОСОГЛАЗИЕ

Расходящееся отклонение зрительных осей называется расходящимся косоглазием (экзодевиация). (рис. 13.6) Отклонение может быть скрытым за счет фузии (экзофория), может проявляться время от времени (непостоянное расходящееся косоглазие) или постоянно (постоянное расходящееся косоглазие).

## ЭТИОЛОГИЯ

- ▲ Механические факторы, черепно-лицевые деформации
- ▲ Несбалансированность механизмов конвергенции и дивергенции
- ▲ Сенсорное расходящееся косоглазие, которое развивается вследствие слабого зрения

## ПРИЗНАКИ И СИМПТОМЫ:

- ▲ Расходящееся косоглазие становится более выраженным при усталости
- ▲ Периодически развивается диплопия
- ▲ Астенопия
- ▲ Прищуривание глаз
- ▲ Светобоязнь

## ДЕМОГРАФИЧЕСКИЕ ДАННЫЕ

Чаще встречается у детей старше 2 лет.

## ОБЩИЕ СИМПТОМЫ:

- ▲ Врожденное расходящееся косоглазие обычно встречается у детей с неврологическими нарушениями. При врожденном расходящемся косоглазии ребенка должен осмотреть детский невропатолог.
- ▲ Черепные и лицевые дефекты.

## СПЕЦИАЛЬНОЕ ОБСЛЕДОВАНИЕ:

Тест длительной окклюзии: если держать один глаз закрытым в течение 35-40 минут, то в результате прекращения фузии глаза разделяются. Это позволяет измерить максимальное отклонение при взгляде на объекты, расположенные как вдали, так и вблизи.

## ТЕЧЕНИЕ ЗАБОЛЕВАНИЯ

- ▲ Экзофория может вызвать напряжение глаз.
- ▲ Экзофория может прогрессировать и превратиться в интермиттирующее косоглазие.
- ▲ Интермиттирующая экзодевияция может вначале проявляться только при взгляде на объекты, расположенные вдали, потом экзотропия может наблюдаться и при взгляде на близко расположенные предметы, а в дальнейшем пострадает и стереоскопическое зрение.

## ЛЕЧЕНИЕ И МОНИТОРИНГ:

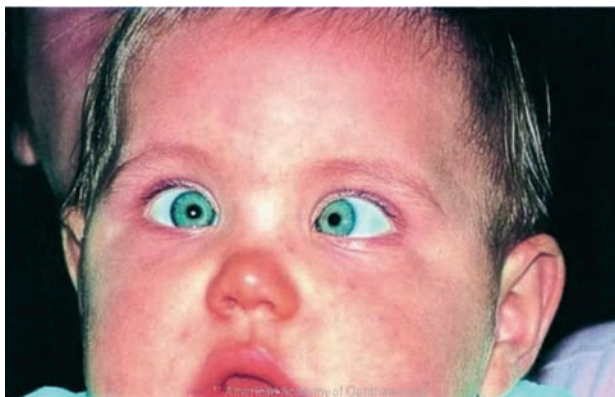- ▲ Необходимо измерить амплитуду конвергенции: если она понижена, то назначьте упражнения, способствующие конвергенции.
- ▲ Интермиттирующее расходящееся косоглазие: необходимо лечить амблиопию и нарушение рефракции. До трехлетнего возраста в качестве варианта противосупрессионного лечения может применяться прерывистая пенализация (рис. 13.7) в течение определенного процента времени бодрствования. Отрицательные сферические линзы (от  $-1,50$  до  $-3,00D$ ) могут применяться с целью стимуляции аккомодационной конвергенции и, как следствие, контролирования экзотропии. При недостаточной конвергенции можно назначить ортоптические упражнения с целью увеличения амплитуды конвергенционной фузии.
- ▲ Хирургическое лечение применяется в тех случаях, когда выраженность и частота проявлений интермиттирующего расходящегося косоглазия нарастает, а также при постоянной экзотропии.
- ▲ Экзотропию, развившуюся вследствие чрезмерной дивергенции, необходимо корригировать с помощью двусторонней рецессии латеральных прямых мышц.
- ▲ При постоянной экзотропии или сенсорной эзотропии может помочь хирургическое вмешательство (рецессия или резекция). Недостаточность конвергенции необходимо корригировать с помощью двусторонней резекции медиальных прямых мышц.

## МЕДИКАМЕНТОЗНОЕ ЛЕЧЕНИЕ

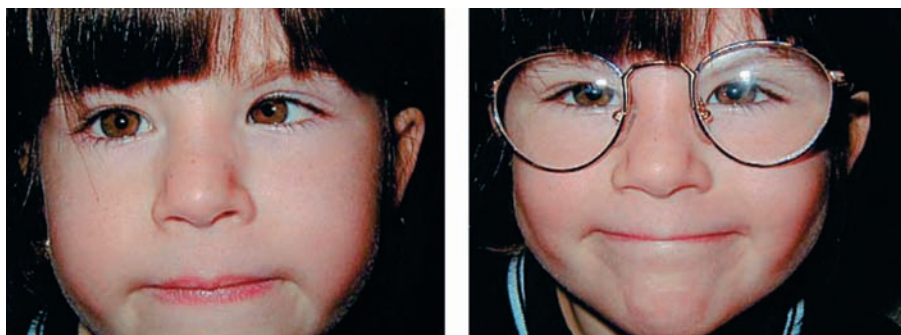Не требуется

## ПОСЛЕДУЮЩЕЕ НАБЛЮДЕНИЕ

Примерно у 30% оперированных больных экзодевияция повторяется (чаще при сенсорной эзотропии). ▼



**Рис. 13.4** Врожденное сходящееся косоглазие



© 2005 Elsevier Ltd. Spalton et al: Atlas of Clinical Ophthalmology 3e

**Рис. 13.5** Аккомодационное сходящееся косоглазие



**Рис. 13.6** Расходящееся косоглазие

## 13.3 АМБЛИОПИЯ

### СИМПТОМЫ:

Понижение остроты зрения в одном глазу.

Амблиопия иногда бывает и двусторонней как следствие двусторонней врожденной катаракты, нарушения рефракции и других патологий. В анамнезе могут выявляться пенализация глаза в детстве, косоглазие и/или хирургическое вмешательство на глазодвигательных мышцах.

### ХАРАКТЕРНЫЕ ПРИЗНАКИ:

Ухудшение зрения в одном глазу, которое не корригируется с помощью линз и которое не соответствует какому-либо органическому поражению. Ухудшение зрения происходит в течение первых 10 лет жизни, впоследствии острота зрения не подвержена изменениям.

### НЕОБХОДИМО ПОМНИТЬ, ЧТО:

Даже глубокая амблиопия редко вызывает значительный относительный афферентный зрачковый дефект.

### ЭТИОЛОГИЯ

- Анизометропия (разная степень нарушения рефракции или различные виды рефракции в обоих глазах)
- Косоглазие (глазные оси не располагаются на одной линии. Острота зрения косящего глаза ниже. Косоглазие может быть как причиной, так и следствием амблиопии).
- Вследствие окклюзии птоз века (врожденный или вторичный, например, при гемангиоме века) или ятрогенный (например, наложение окклюзионной повязки).
- Органическое поражение (помутнение преломляющих сред глаза, например: катаракта, рубец роговицы, первичная персистирующая гиперплазия стекловидного тела, поражение сетчатки или желтого пятна).

### КЛИНИЧЕСКОЕ ОБСЛЕДОВАНИЕ:

1. Анамнез: глазная патология в детском возрасте, особенно косоглазие, окклюзионная повязка или хирургическое вмешательство на глазодвигательных мышцах.
2. Всесторонний офтальмологический осмотр с целью выявления ор-

ганических причин ухудшения зрения. Особое внимание уделяется оценке зрачковых реакций, осмотру диска зрительного нерва и желтого пятна.

3. Тест “прикрыть/открыть” для оценки расположения глазных осей.
4. Объективное исследование рефракции — скиаскопия в условиях циклоплегии.

## ЛЕЧЕНИЕ/ МОНИТОРИНГ:

### А. Больные в возрасте 9-11 лет

1. При выраженной анизометропии — очковая коррекция
2. Наложение окклюзионной повязки (пенализация) на лучше видящий глаз на столько недель, сколько ребенку лет (например, на 3 недели, если ребенку 3 года); повторный осмотр.
3. Продолжить использование окклюзионной повязки (рис. 13.7) до достижения одинаковой остроты зрения обоих глаз (прекратить, если после трех последовательных циклов окклюзии острота зрения остается неизменной). Для закрепления лечебного эффекта продолжить использование окклюзионной повязки на нескольких часов в день (например, на 2-6 часов) до исполнения ребенку 9-11 лет.
4. В случае невыполнения предписаний врача следует учесть необходимость закапывания в ведущий глаз 0,5-1% атропина, 3 раза в день. Данный метод можно применять только в том случае, если он позволяет снизить остроту зрения ведущего глаза настолько, чтобы она была ниже остроты зрения хуже видящего глаза.
5. В случае развития окклюзионной амблиопии (например, ухудшение зрения глаза, на который наложена повязка) на короткий срок (например, на столько дней, сколько ребенку лет) наложить окклюзионную повязку на лучше видящий глаз; провести повторный осмотр.
6. В случае амблиопии, развившейся вследствие косоглазия, отсро-

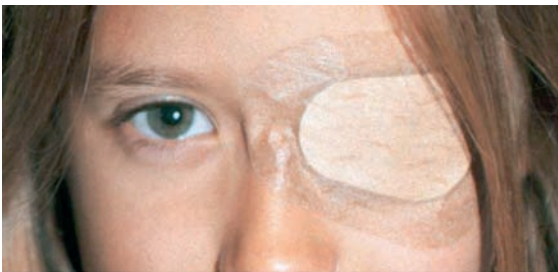

Рис. 13.7 Окклюзионная повязка



чить хирургическое лечение косоглазия до достижения одинаковой остроты зрения обоих глаз или до тех пор, пока острота зрения амблиопичного глаза поднимется до максимально возможного уровня.

### **Б. Больные в возрасте старше 11 лет**

Лечение неэффективно. Если хорошо видит только один глаз, то пациент должен постоянно носить защитные очки.

### **НЕОБХОДИМО ПОМНИТЬ, ЧТО:**

- ▲ “Пиратская” повязка и повязка, носимая поверх очков, менее эффективны, чем окклюзионная повязка, наложенная непосредственно на глаз и зафиксированная на коже.
- ▲ Необходимо объяснить родителям (обычно матери) опасность необратимой потери зрения в случае отказа от ношения окклюзионной повязки для обеспечения строгого контроля со стороны последних над ребенком. ▼

## **13.4 ВРОЖДЕННАЯ НЕПРОХОДИМОСТЬ СЛЕЗНОНОСОВОГО КАНАЛА**

### **ЭТИОЛОГИЯ**

Обычно является следствием наличия перфорированной мембраны в дистальном отделе слезноносового канала.

### **ПРИЗНАКИ**

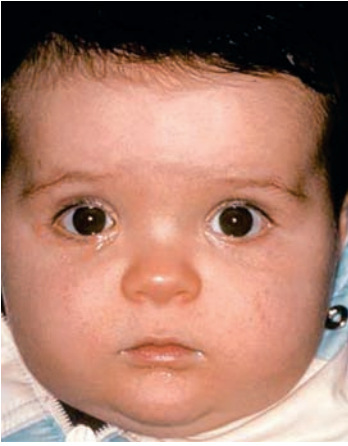Слезящийся глаз или слезотечение.(рис. 13.8).

Свежие или засохшие слизисто-гнойные выделения на ресницах (в основном во внутреннем углу); выделение слизистого или слизисто-гнойного отделяемого при надавливании на слезный мешок в медиальном углу нижнего века.

Покраснение окружающей кожи.

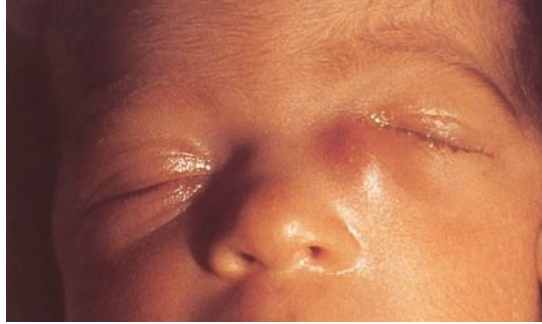Покраснение и отечность в области медиального угла глазной щели.(рис. 13.9).

В редких случаях могут развиваться пресептальный целлюлит и дакриоцистит.



**Рис. 13.8** Слезающийся глаз при врожденной непроходимости слезно-носового канала

**Рис. 13.9** Дакриоцистит



### **НЕОБХОДИМО ПОМНИТЬ, ЧТО:**

Обструкция слезноносового канала может сочетаться с отитом или фарингитом.

### **ДИФФЕРЕНЦИАЛЬНАЯ ДИАГНОСТИКА**

- Конъюнктивит: покраснение глаз, наличие выделений. Обычно имеет острое начало, на конъюнктиве нижнего века могут выявляться фолликулы или сосочки, однако они могут и отсутствовать; слезотечение не хроническое.
- Врожденный порок развития верхнего отдела системы слезоотделения (атрезия слезной точки или канальцев).
- Киста слезного мешка (может выявляться синюшное, кистообразное, безболезненное образование непосредственно под медиальным углом глаза. Причиной развития является обструкция и дистального, и проксимального отделов отдела системы слезоотведения).
- Другие причины слезотечения (например, энтропион/ трихиаз, поражения роговицы, инородное тело под верхним веком, врожденная глаукома).

### **КЛИНИЧЕСКОЕ ОБСЛЕДОВАНИЕ:**

1. Провести осмотр с помощью щелевой лампы или ручным фонариком с целью исключения других причин слезотечения (блефарит, конъюнктивит, кератит); убедиться, что диаметр роговицы не превышает норму, и что разрывы десцеметовой мембраны отсутствуют (врожденная глаукома).

2. Пальпация слезного мешка: выделение слизистого или слизисто-гнойного отделяемого при надавливании подтверждает диагноз.

## ЛЕЧЕНИЕ:

1. Массаж канальцевой системы 2-4 раза в день. Обучить родителей, как нужно массировать общий канал (во внутреннем углу глаза ребенка) несколько раз в день.
2. В случае наличия слизисто-гнойного отделяемого — эритромициновая мазь, 2 раза в день.
3. В случае острого дакриоцистита показан общий прием антибиотиков — цефалоспорины, перорально, 4 раза в день, в течение 7 дней.

При соблюдении указанного лечения у большинства больных слезноносовой канал открывается самостоятельно до годовалого возраста.

4. Если не происходит самопроизвольного открытия слезноносового канала, то обычно после 10-месячного возраста проводят его зондирование. В случае наличия повторной или рецидивирующей инфекции системы слезоотведения или же по просьбе родителей эта процедура может быть проведена в более раннем возрасте. Перед зондированием необходимо закрыть верхнюю слезную точку с помощью халазионного зажима и провести промывание под давлением через нижнюю слезную точку, пытаясь таким образом открыть канал гидростатическим методом, что снимает необходимость зондирования. В случае неудачи на фоне уже сделанной анестезии можно провести зондирование. В большинстве случаев обструкцию удастся ликвидировать при первом же зондировании, однако в некоторых случаях требуется повторное вмешательство. Если после двух зондирований проходимость носослезного канала не восстанавливается, то в канал на 3 недели нужно вставить силиконовую трубочку.

## МОНИТОРИНГ

Справляйтесь о состоянии пациента по телефону. Проведите повторный осмотр при ухудшении состояния, развитии острого дакриоцистита или по просьбе родителей. ▼

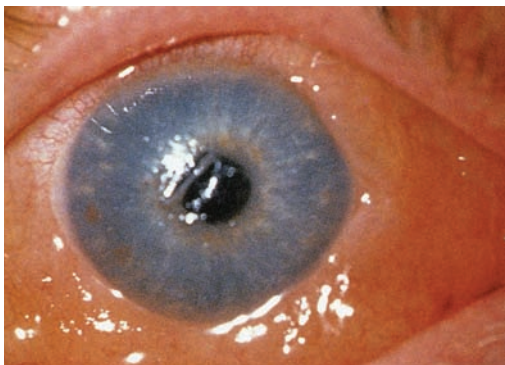
# ГЛАВА 14.

## Неотложные состояния в офтальмологии

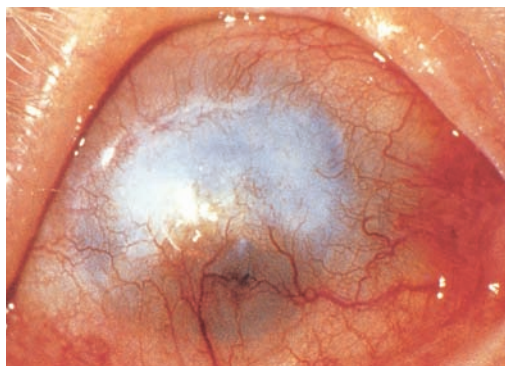### 14.1 ХИМИЧЕСКИЕ ИЛИ ТЕРМИЧЕСКИЕ ОЖОГИ

Деструкция тканей глаза, в том числе роговицы (эпителия и стромы) в результате химического (кислоты или щелочи) или термического (например, сварка, сильный солнечный свет, солярий) повреждения. (рис. 14.1, 14.2)

**Рис. 14.1** Щелочной ожог: острый период — слабо выраженное помутнение роговицы и хемоз конъюнктивы



**Рис. 14.2** Тотальное васкуляризованное помутнение роговицы вследствие щелочного ожога на незрячем глазу



## ПРИЗНАКИ И СИМПТОМЫ:

- Боль
- Ощущение наличия инородного тела
- Светобоязнь
- Слезотечение
- Нормальная или пониженная острота зрения
- Гиперемия конъюнктивы
- Перикорнеальная инъекция
- Дефекты эпителия, окрашиваемые флюоресцеином
- При тяжелых химических ожогах — склеральная или лимбальная бледность, вызванная ишемией.

## ЛЕЧЕНИЕ

### ТРЕБУЕТСЯ НЕОТЛОЖНАЯ ПОМОЩЬ:

- ▲ Немедленно обильно промыть глаз большим количеством чистой воды или физиологического раствора; промывание продолжать в течение 30 минут.
- ▲ Удалить все частички химического агента с поверхности глаза, вывернуть веки с целью очищения переходных складок конъюнктивы стерильным ватным тампоном.
- ▲ Проверить pH кислотность после промывания, продолжить промывание до нейтрализации.
- ▲ Местное применение увлажняющих средств — не содержащая концентратов искусственная слеза или 20% глазного солкосерилового геля, ежечасно в течение дня и перед сном.
- ▲ Инстилляциии антибиотиков широкого спектра — 0,5% моксифлоксацин, 4 раза в день.
- ▲ Инстилляциии циклоплегических средств (1% циклопентолат, 0,25% скополамин или 1% атропин, 2-4 раза в день, в зависимости от тяжести состояния).
- ▲ При более тяжелом поражении следует учесть необходимость местного применения стероидных средств (преднизолон ацетат 1%, первоначально каждые два часа, впоследствии постепенно снизить дозу; применять только в течение первой недели).
- ▲ Инстилляциии 10% цитрата, 4 раза в день.
- ▲ Инстилляциии 10% аскорбата натрия, 4 раза в день, а также перорально, 2г, 4 раза в день; ацетилцистеин (мукомист) каждые четыре часа.
- ▲ Предотвращение развития спаечного процесса века (симблефа-

рон): отделить с помощью стеклянной палочки, назначить витамин А с целью улучшения функции бокаловидных клеток.

- ▲ Часто требуется компенсация повышенного внутриглазного давления.
- ▲ В тяжелых случаях может потребоваться хирургическое вмешательство: отделение спаек век, трансплантация конъюнктивы, слизистых оболочек или лимбальных стволовых клеток, тарзорафия. В дальнейшем следует учесть необходимость сквозной кератопластики или кератопротеза. ▼

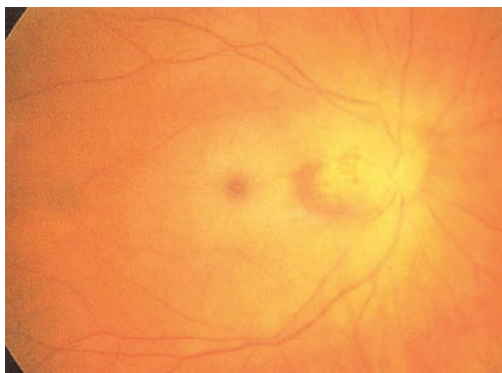
## 14. 2 НЕПРОХОДИМОСТЬ ЦЕНТРАЛЬНОЙ АРТЕРИИ СЕТЧАТКИ (рис. 14.3)

Прекращение кровотока в бассейне центральной артерии сетчатки, приводящее к ишемии всей сетчатки.

### ЭТИОЛОГИЯ

Эмболия (визуализируется только в 20-40% случаев) или тромбоз на уровне решетчатой пластины (*lamina cribrosa*). Другие этиологические факторы:

- височный артериит
- лейкоэмболия при системных заболеваниях соединительной ткани
- жировая эмболия
- травма (вследствие компрессии, спазма или непосредственного повреждения сосудов)



**Рис. 14.3** Непроходимость центральной артерии сетчатки

- заболевания, сопровождающиеся повышенной свертываемостью крови
- сифилис
- пролапс митрального клапана
- частички (тальк) при внутривенном введении наркотиков
- объемные образования, вызывающие компрессию
- первичная открытоугольная глаукома

## ЭПИДЕМИОЛОГИЯ

Обычно развивается у пожилых больных, и связана с:

- гипертонией
- вазоокклюзионной патологией сонной артерии
- сахарным диабетом
- пороком клапанного аппарата сердца

Непроходимость центральной артерии сетчатки встречается чаще, чем непроходимость ветви центральной артерии сетчатки или закупорка цилиоретинальной артерии. Двустороннее поражение наблюдается редко.

## СИМПТОМЫ;

Внезапная, безболезненная и полная потеря зрения. В анамнезе может отмечаться amaurosis fugax (случаи преходящей потери зрения), перенесенный инсульт мозга или транзиторные ишемические атаки.

## ПРИЗНАКИ;

- Понижение остроты зрения (в пределах: движение рук и у лица до светоощущения)
- Положительный афферентный зрачковый дефект
- Диффузная ишемия сетчатки и спазм артериол с сегментацией кровотока (симптом “сосисок”)
- Вишнево-красная точка в области желтого пятна (вследствие визуализации кровотока в сосудистой оболочке сквозь фовеальную зону) — симптом “вишневой косточки”

Если при непроходимости центральной артерии сетчатки цилиоретинальная артерия не закупоривается, то височнее диска зрительного нерва остается маленький клиновидный участок перфузируемой сетчатки. В подобных случаях фовеола не поражается, и острота зрения восстанавливается до 0,4 и выше.

## **ДИФФЕРЕНЦИАЛЬНАЯ ДИАГНОСТИКА:**

- Окклюзия глазной артерии
- Сотрясение сетчатки
- Симптом “вишневой косточки”, связанный с наследственным метаболическим заболеванием или болезнью накопления лизосом

## **КЛИНИЧЕСКОЕ ОБСЛЕДОВАНИЕ:**

- ▲ Детальный анамнез и всесторонний офтальмологический осмотр, включая оценку зрачковых реакций и офтальмоскопию.
- ▲ Измерение артериального давления  
У лиц старше 50 лет необходимо проверить скорость оседания эритроцитов (СОЭ) с целью исключения артериитической ишемической нейропатии зрительного нерва.
- ▲ Консультация соответствующих специалистов для всестороннего обследования сердечно-сосудистой системы, в том числе и для проведения электрокардиографии, эхокардиографии и доплерографии сонной артерии.

## **ЛЕЧЕНИЕ:**

### **ТРЕБУЕТСЯ ЭКСТРЕННАЯ ПОМОЩЬ**

Непроходимость центральной артерии сетчатки требует неотложного вмешательства. Установлено, что через 90 минут после прекращения кровотока в сетчатке развиваются необратимые изменения; тем не менее, лечение следует проводить во всех случаях обращения к врачу в течение 24 часов после начала заболевания. Лечение направлено на восстановление кровотока в сетчатке и продвижение возможного эмбола в более периферические отделы. Экстренное лечение проводится по следующей схеме:

1. С целью улучшения кровоснабжения сетчатки необходимо понизить внутриглазное давление с помощью одного из приведенных методов:
  - а) пальцевой массаж глазного яблока, причем сила надавливания должна быть достаточной (способной вдавить теннисный мячик). Помимо понижения внутриглазного давления массаж может способствовать смещению эмбола.
  - б) назначение диакарба (500мг, перорально)
  - в) инстилляций глазных капель, понижающих внутриглазное давле-



ние:  $\beta$ -блокаторы (0,5% тимолол, по 1 капле каждые 15 минут, х 2, повторить по необходимости)

- г) рассмотрение необходимости парацентеза передней камеры
2. Необходимо вызвать расширение сосудов, попросив пациента дышать в бумажный пакет; рассмотреть необходимость госпитализации с целью проведения карбогенной терапии (95% кислорода, 5% диоксида углерода, по 10 минут каждые 2 часа, в течение 24-48 часов), способствуя таким образом повышению оксигенации крови и расширению сосудов.
  3. Внутримышечное введение 40мг папаверина.  
Применяются также: гипербарическая оксигенация, антифибринолитические средства, ретробульбарные инъекции вазодилаторов, нитроглицерин сублингвально (эффективность данных методов научно не доказана).

При подозрении на ишемическую оптическую нейропатию, вызванную височным артериитом, показано системное применение стероидных препаратов (1г метилпреднизолона в/в, дробными дозами, в течение 3 дней, затем — 60-100мг преднизолона перорально, с постепенным снижением дозы, не более чем на 2,5-5,0мг в неделю).

## ПРОГНОЗ:

В течение нескольких недель бледность сетчатки проходит и кровоток восстанавливается. Прогноз неблагоприятный: у большинства больных развивается стойкая необратимая потеря зрения, спазм артериол сетчатки и атрофия зрительного нерва (положительный афферентный зрачковый дефект). Может развиваться рубец (20%) и неоваскуляризация диска зрительного нерва или сетчатки (2-3%). Наличие визуализируемого эмбола сопряжено с повышенной смертностью. ▼

## 14.3 ПЕРВИЧНАЯ ЗАКРЫТОУГОЛЬНАЯ ГЛАУКОМА

Глаукома, развивающаяся в результате блокирования трабекулярной сети периферическим участком радужной оболочки. Различают острую, подострую (транзиторную) и хроническую формы первичной закрытоугольной глаукомы.

### ЭТИОЛОГИЯ/ МЕХАНИЗМЫ РАЗВИТИЯ:

**Зрачковый блок** (наиболее частая причина): смещение кпереди иридо-хрусталиковой диафрагмы нарушает ток внутриглазной жидкости, вследствие чего радужная оболочка выгибается кпереди и закрывает трабекулярную сеть. (рис. 14.4)

**Синдром плоской радужной оболочки** (без блокады зрачка): у пациентов с атипичным строением и расположением радужной оболочки периферический отдел последней закрывает угол передней камеры (периферический отдел радужной оболочки смещен кпереди вследствие повернутых кпереди реснитчатых отростков).

### ЭПИДЕМИОЛОГИЯ

Женщины преобладают (4:1); чаще наблюдается у азиатов и эскимосов. Почти у 5% населения старше 60 лет угол передней камеры имеет склонность к обструкции, из них приблизительно у

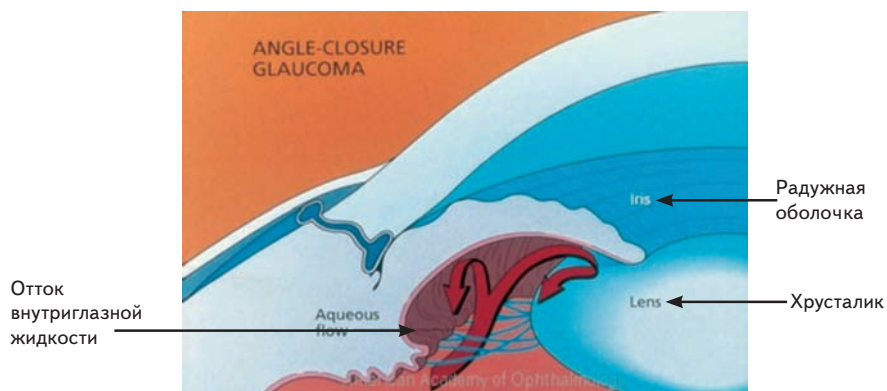


Рис. 14.4 Острый приступ закрытоугольной глаукомы (схематическое изображение)

0,5% развивается закрытоугольная глаукома. Заболевание обычно двустороннее (при отсутствии лечения в 50% случаев парный глаз поражается в течение 5 лет) и связано с:

- дальнозоркостью
- наофтальмом
- глубиной передней камеры менее 2,5 мм
- толщиной хрусталика, превышающей среднюю
- подвывихом хрусталика.

## **СИМПТОМЫ:**

### **Острая форма закрытоугольной глаукомы**

1. Радужные круги вокруг источника света (дифференцировать от катаракты)
2. Покраснение глаза
3. Светобоязнь
4. Затуманивание зрения
5. Головная боль или боль в области лба, носящая усиливающийся характер
6. Тошнота, рвота

### **Подострая форма закрытоугольной глаукомы**

- умеренная головная боль или затуманивание зрения в утренние часы; светобоязнь при пробуждении.

Может иметь бессимптомное течение, или вызывать симптомы, характеризующие острую форму глаукомы, но в более легкой степени. Приступ развивается в течение дней или недель и обычно купируется спонтанно.

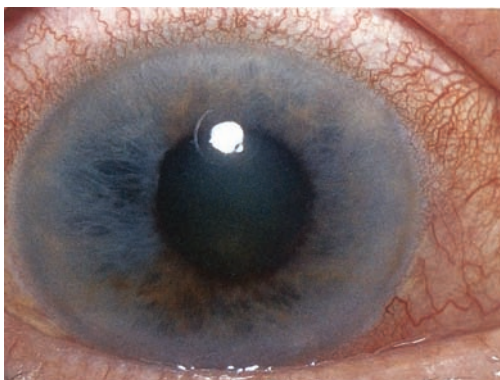
### **Хроническая форма закрытоугольной глаукомы**

Имеет бессимптомное течение, на поздних стадиях может выявляться снижение остроты зрения или сужение полей зрения.

## **ПРИЗНАКИ:**

### **Острая закрытоугольная глаукома (рис. 14.5)**

- Снижение остроты зрения
- Повышенное внутриглазное давление
- Перикорнеальная инъекция



**Рис. 14.5** Острый приступ закрытоугольной глаукомы

- Отек роговицы
- Помутнение влаги передней камеры и клеточные скопления
- Мелкая передняя камера
- При гониоскопии выявляется узкий угол
- Умеренно расширенный, не реагирующий на световые импульсы зрачок, бомбаж радужной оболочки
- Могут выявляться признаки предыдущих приступов, в том числе секторная атрофия радужной оболочки, помутнения в переднем субкапсулярном слое хрусталика, расширенный деформированный зрачок и передние периферические спайки.

### **Подострая и хроническая закрытоугольная глаукома**

- Узкий угол передней камеры
- Могут выявляться повышенное внутриглазное давление, передние периферические спайки, помутнения в переднем субкапсулярном слое хрусталика, дефекты в поле зрения и углубление экскавации диска зрительного нерва.

### **КЛИНИЧЕСКОЕ ОБСЛЕДОВАНИЕ:**

- ▲ Детальный анамнез и всесторонний офтальмологический осмотр, особое внимание уделяется зрачкам, роговице, передней камере, радужной оболочке и хрусталику; также измерение внутриглазного давления, индентационная гониоскопия и офтальмоскопия.
- ▲ Исследование полей зрения

## ЛЕЧЕНИЕ

### Острая закрытоугольная глаукома — ТРЕБУЕТ НЕОТЛОЖНОГО ЛЕЧЕНИЯ

- ▲ Инстилляци β-блокаторов (тимолола малеат 0,5% [тимоптик], двукратно с интервалом в 15 минут, а затем 2 раза в день)  
α-миметик для местного применения (апраклонидин 1% [иопидин]) двукратно с интервалом в 15 минут);  
Инстилляци стероидных препаратов (преднизолона ацетат 1%, 4 раза с интервалом в 15 минут, а затем ежедневно).
- ▲ Миотики (1-2% пилокарпин, 3 раза с интервалом в 15 минут). Это лечение не приносит эффекта, если внутриглазное давление превышает 40 мм рт.ст. вследствие ишемии сфинктера радужной оболочки.

### НЕОБХОДИМО ПОМНИТЬ, ЧТО:

- ▲ Пилокарпин можно закапывать не более 3 раз, поскольку более частые инстилляци могут усугубить состояние за счет смещения кпереди иридо-хрусталиковой диафрагмы.
- ▲ Общее применение ацетазоламида показано в случае отсутствия у пациента аллергии к сульфаниламидам: диакарб, 500мг, перорально, два раза в день.
- ▲ Пероральный прием гиперосмотического 50% раствора глицерина со льдом и соком поможет облегчить состояние больного.
- ▲ **Лазерная периферическая иридэктомия** в сочетании с иридопластикой или без нее. Процедуру можно выполнить немедленно, не дожидаясь медикаментозного купирования приступа. Обычно бывает необходимо местное применение глицерина (офтальган) для снятия отека роговицы и обеспечения адекватной визуализации для лазерной терапии. Местное применение глицерина болезненно, следовательно необходимо сначала закапать местное анестезирующее средство.
- ▲ Профилактическая лазерная периферическая иридэктомия в парном глазу с узким углом передней камеры для предотвращения развития в будущем острого приступа.
- ▲ При отсутствии возможности проведения лазерной периферической иридэктомии следует учесть возможность проведения хирургической иридэктомии.
- ▲ При синдроме плоской радужной оболочки может потребоваться длительное лечение миотическими препаратами, а также перифе-

рическая иридэктомия для снижения риска зрачкового блока. Следует учесть возможность проведения гониопластики аргоновым лазером или радиопластики.

\* Если глаукома с узким углом передней камеры не поддается контролю, то может потребоваться удаление катаракты или прозрачного хрусталика.

### **Подострая и хроническая закрытоугольная глаукома**

- ▲ Лазерная периферическая иридэктомия, даже при отсутствии признаков зрачкового блока.
- ▲ Лечение, направленное на нормализацию повышенного внутриглазного давления: для адекватного снижения давления может потребоваться трабекулэктомия или имплантация дренажной системы.

### **ПРОГНОЗ**

Благоприятный, если лечение было начато во время приступа. Менее благоприятный при хронической форме, однако зависит от степени поражения зрительного нерва и от дальнейшего контроля уровня внутриглазного давления. ▼

## ▶ ГЛАВА 15. Эндодальмит

Внутриглазная инфекция, имеющая острое, подострое или хроническое течение; может быть локализованной или генерализованной с охватом переднего и заднего отделов глазного яблока.

### ЭТИОЛОГИЯ

#### ПОСЛЕОПЕРАЦИОННЫЙ ЭНДОФАЛЬМИТ (70%)

**Острый послеоперационный** (менее чем через 6 недель после операции) (рис. 15.1, 15.2): в 94% случаев возбудителями являются грам-положительные бактерии, в том числе коагулазо-отрицательный стафилококк (70%), золотистый стафилококк (10%), различные штаммы стрептококка (11%), и только в 6% случаев — грам-отрицательные микробы.

**Отсроченный послеоперационный** (более чем через 6 недель после операции) (рис. 15.3): *Propionibacterium acnes*, коагулазо-отрицательный стафилококк и грибки (рода *Candida*).

**Связанный с фильтрационной подушечкой конъюнктивы**  
Различные штаммы стрептококка (47%), коагулазо-отрицательный стафилококк (22%), *Haemophilus influenzae* (16%).

#### ПОСТТРАВМАТИЧЕСКИЙ ЭНДОФАЛЬМИТ

Штаммы *Bacillus* (*B. cereus*) - 24%, штаммы стафилококка (39%) и грам-отрицательные микробы.

Язвы роговицы, по поводу которых не проводилось лечение, особенно у лиц, использующих контактные линзы (рис. 15.4).

## ЭНДОГЕННЫЙ ЭНДОФТАЛЬМИТ

Встречается редко, возбудителями обычно являются грибки (рода *Candida*). (рис. 15.5) Основными возбудителями бактериальной инфекции являются золотистый стафилококк и грам-отрицательные микробы; инфекция развивается на фоне истощения, сепсиса и иммунодепрессии, особенно после хирургического вмешательства.

## ЭПИДЕМИОЛОГИЯ

После проникающего ранения частота развития эндофтальмита составляет 3-7%, однако может достигать 30%, если травма произошла в сельской местности. Факторами риска являются инородное тело в глазу, поздние сроки проведения операции (более, чем через 24 часа), сельская местность (зараженность почвы), повреждение хрусталика.

Частота эндофтальмита после операции по поводу удаления катаракты составляет менее 0,1%.

## ФАКТОРЫ РИСКА:

### После операции экстракции катаракты

- Выпадение стекловидного тела
- Разрыв задней капсулы хрусталика
- Недостаточная герметизация операционного разреза
- Длительная операция

## СИМПТОМЫ:

- Боль
- Светобоязнь
- Отделяемое из глаза
- Покраснение глаза
- Ухудшение зрения
- Отсроченный эндофтальмит или эндогенная форма могут протекать бессимптомно или по типу хронического увеита.

## ПРИЗНАКИ:

- Понижение остроты зрения (обычно значительное, только у 14% больных острота зрения превышает 0,025)
- Отек век
- Проптоз глазного яблока



- Гиперемия конъюнктивы
- Хемоз
- Абсцесс раны
- Отек роговицы
- Преципитаты на эндотелии роговицы
- Помутнение влаги передней камеры и клеточные скопления
- Гипопион
- Тусклый красный рефлекс
- Тест Зайделя может быть положительным, могут выявляться другие признаки нарушения целостности глазного яблока.

### **ДИФФЕРЕНЦИАЛЬНАЯ ДИАГНОСТИКА:**

Увеит, стерильное воспаление (обычно вследствие затянувшихся операционных манипуляций, особенно витреальных, с нарушением стерильности интраокулярной линзы или хирургических инструментов, остаточными кортикальными массами хрусталика, или обострением воспаления в связи с резким снижением частоты инстилляционных препаратов в послеоперационном периоде), а также инородное тело в глазу, внутриглазная опухоль, симпатическая офтальмия, ишемия переднего сегмента (атеросклероз сонных артерий [глазной ишемический синдром] или последствие операции на глазодвигательных мышцах [обычно на трех и более прямых мышцах того же глаза в течение одной операции]).

### **КЛИНИЧЕСКОЕ ОБСЛЕДОВАНИЕ**

- ▲ Детальный анамнез и всестороннее офтальмологическое обследование, особое внимание уделяется остроте зрения, герметичности операционной раны, конъюнктиве, роговице, внутриглазному давлению, передней камере, клеточным скоплениям в стекловидном теле и красному рефлексу, а также офтальмоскопии.
- ▲  $\beta$ -сканирующее ультразвуковое исследование при отсутствии визуализации глазного дна.
- ▲ Консультация терапевта при эндогенном эндофтальмите.

**Эндофтальмит относится к неотложным состояниям в офтальмологии, в связи с чем требуется безотлагательное лечение.**

## ЛЕЧЕНИЕ:

### Острый послеоперационный эндофтальмит

- ▲ Если острота зрения превышает светоощущение, то необходимо выполнить пункцию передней камеры и стекловидного тела с целью взятия материала для посева, а также сделать интравитреальную инъекцию антибиотиков.
- ▲ Если острота зрения равна светоощущению, то необходимо выполнить пункцию передней камеры, витрэктомию и интравитреальную инъекцию антибиотиков. Пациента должен курировать витреоретинальный специалист.
- ▲ Интравитреальная инъекция антибиотиков или стероидных препаратов.
- ▲ Субконъюнктивальное введение антибиотиков или стероидных препаратов.  
 Цефазолин (100мг)  
 Цефтазидим (100мг) или гентамицин (20мг)  
 Дексаметазон (1мг)
- ▲ Инстиляция концентрированных растворов антибиотиков широкого спектра действия (попеременно каждые полчаса):  
 Цефазолин (50 мг/мл, ежечасно)  
 Цефтазидим (50 мг/мл, ежечасно)
- ▲ Инстиляции стероидных препаратов (преднизолон ацетат 1%, на начальном этапе каждые 1-2 часа) и циклоплегических средств (1% атропин 3 раза в день, или 0,25% скополамин 4 раза в день).
- ▲ Внутривенное введение антибиотиков — при выраженном воспалении, тяжелых случаях или фульминантном течении.  
 Цефазолин (1г в/в, каждые 8 часов)  
 Цефтазидим (1г в/в, каждые 12 часов)

### Подострый, отсроченный, эндогенный, связанный с фильтрационной подушкой и посттравматический эндофтальмит

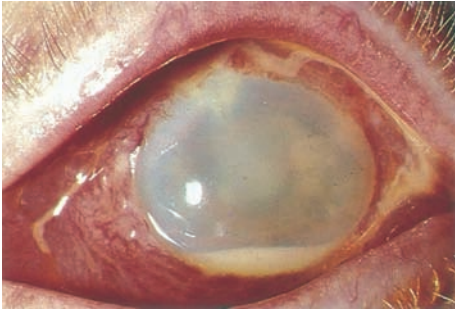
- ▲ Интравитреальная инъекция антибиотиков или стероидных препаратов согласно вышеизложенной схеме (см. лечение острого послеоперационного эндофтальмита), добавить амфотерицин В (0,005 мг/мл) при эндогенном грибковом, отсроченном или при подозрении на грибковый эндофтальмит.
- ▲ Субконъюнктивальное введение антибиотиков или стероидных пре-

паратов согласно вышеизложенной схеме (см. лечение острого послеоперационного эндофтальмита).

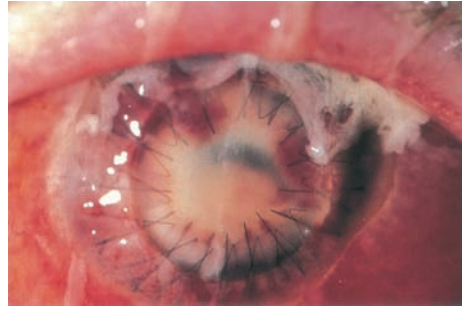
- ▲ Инстилляцией концентрированных растворов антибиотиков широкого спектра действия согласно вышеизложенной схеме (см. лечение острого послеоперационного эндофтальмита), в случае грибковой инфекции добавить амфотерицин В, 1,0 – 2,5 мг/мл ежедневно или натамицин, 50 мг/мл, ежедневно (низкая пенетрация).
- ▲ Инстилляцией стероидных препаратов (преднизолона ацетат 1%, на начальном этапе каждые 1-2 часа) и циклоплегических средств (1% атропин 3 раза в день).
- ▲ Внутривенное введение антибиотиков при выраженном воспалении согласно вышеизложенной схеме (см. лечение острого послеоперационного эндофтальмита).
- ▲ Внутривенное введение противогрибковых препаратов (амфотерицин В, 0,25 - 1,0 мг/кг, в/в, разделив дозу на 4 приема, через каждые 6 часов), при наличии диссеминированного заболевания.
- ▲ При отсроченном послеоперационном эндофтальмите может потребоваться полное или частичное удаление задней капсулы, витрэктомия или эксплантация, или замена интраокулярной линзы.
- ▲ Если в течение 48-72 часов клиническая картина заболевания ухудшается, следует учесть необходимость повторной пункции (или витрэктомии) и интравитреальной инъекции антибиотиков.
- ▲ Выбор антибиотиков должен основываться на выделенном возбудителе.

### **ПРОГНОЗ:**

- Зависит от этиологии, длительности и возбудителя; обычно неблагоприятный, особенно при посттравматическом эндофтальмите.
- Часто коррелирует с остротой зрения при первичном обращении к врачу: чем ниже изначальная острота зрения, тем менее благоприятен прогноз. ▼

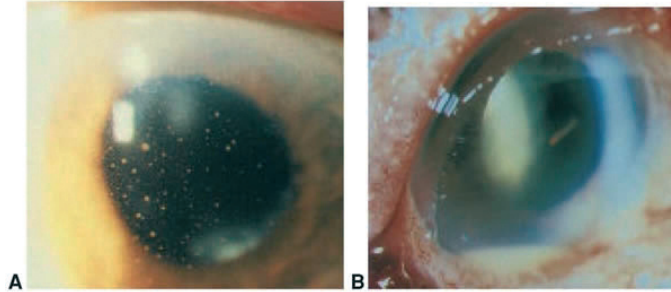


**Рис. 15.1** Острый послеоперационный эндофталмит

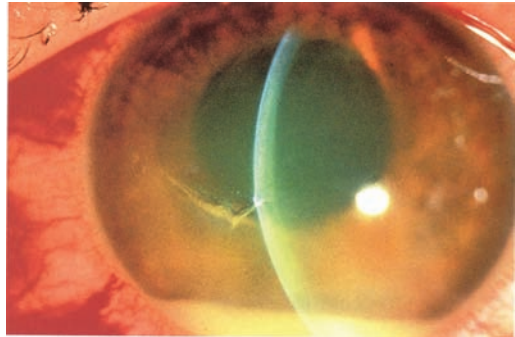


**Рис. 15.2** Острый послеоперационный эндофталмит после сквозной кератопластики

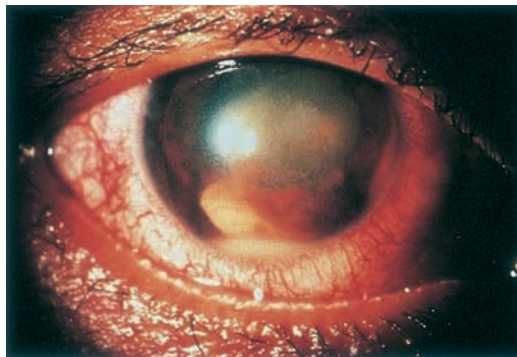
**Рис. 15.3** Послеоперационный эндофталмит с поздней манифестацией, вызванный *Propionibacterium acnes*. Гранулематозные преципитаты на эндотелии роговицы и белое очаговое помутнение в капсулярной сумке



**Рис. 15.4** Посттравматический эндофталмит



**Рис. 15.5** Эндофталмит грибковой этиологии



## ГЛАВА 16.

# Мониторинг больных в послеоперационном периоде

### ПОСЛЕОПЕРАЦИОННЫЙ УХОД

Мониторинг в послеоперационном периоде направлен на предотвращение развития возможных осложнений, включая бактериальное инфицирование. Обычно для полного заживления послеоперационной раны и зрительной реабилитации требуется 4-5 недель. Несмотря на то, что в послеоперационном периоде серьезные осложнения встречаются редко, офтальмолог должен уметь вовремя их диагностировать, немедленно начав соответствующее лечение или направив пациента к офтальмохирургу.

### ПОСЛЕОПЕРАЦИОННЫЙ ЭНДОФТАЛЬМИТ

Различают два типа послеоперационного эндофтальмита: эндофтальмит в раннем послеоперационном периоде — с ранней манифестацией, и эндофтальмит в позднем послеоперационном периоде — с поздней манифестацией.

Эндофтальмит с ранней манифестацией развивается в течение одного или двух дней после операции, при этом воспаление, вызванное золотистым стафилококком или синегнойной палочкой развивается быстрее и имеет особенно тяжелое течение.

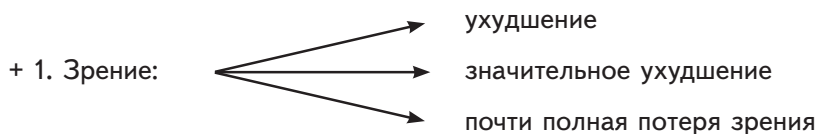
Эндофтальмит с поздней манифестацией развивается через 4-10 дней после операции. Чаще всего возбудителями при этой форме являются *Staphylococcus epidermidis* (наиболее часто встречающийся возбудитель эндофтальмита) и синегнойная палочка. В более поздние сроки (спустя несколько недель после операции) может развиваться грибковый эндофтальмит.

Прогноз относительно зрительных функций после перенесенного эндофтальмита обычно зависит от ранней диагностики заболевания. При эндофтальмите инфекция распространяется, охватывая все глублежащие оболочки, что делает невозможной полноценную зрительную реабилитацию. **Ранняя диагностика и лечение чрезвычайно важны.** Подозрение на послеоперационный эндоф-

тальмит возникает в случае, когда больной жалуется на боль и ощущение инородного тела в глазу. Ниже приведены признаки и симптомы этого заболевания. При наличии хотя бы одного из них врач обязан повторно осмотреть пациента:

- внезапное, постепенно прогрессирующее ухудшение зрения
- покраснение глаза
- нарастающая боль

### ПРИЗНАКИ:



Могут выявляться дополнительные ПРИЗНАКИ И СИМПТОМЫ:

- ± 2. Покраснение и отек века
- ± 3. Гнойное отделяемое из глаза
- ± 4. Отек конъюнктивы (хемоз)
- ± 5. Инъеция глазного яблока
- ± 6. Боль:
  - умеренная
  - или сильная в области надбровья
  - или в глазу
- ± 7. Помутнение влаги передней камеры и клеточные скопления, может развиваться гипопион
- + 8. Реакция зрачка на свет заторможена данным симптом трудно поддается оценки, вследствие наличия послеоперационного мидриаза после ретробульбарной анестезии
- + 9. Выраженная или постепенно усиливающаяся светобоязнь
- + 10. Осмотр глазного дна:
  - ослабление красного рефлекса
  - затрудненная визуализация глазного дна

**Больного необходимо срочно направить к ретинальному хирургу, для проведения интравитреальных инъекций антибиотиков.**

## ПРИЗНАКИ

1. Ухудшение или потеря зрения
2. Умеренно выраженная боль в глазу или области надбровья
3. Отек конъюнктивы (хемоз) и гиперемия

## СИМТОМЫ

1. Возможно появление гипопиона
2. Ослабление розового рефлекса, ухудшение визуализации глазного дна при офтальмоскопии
3. Гиперемия и отек век
4. Гнойное отделение

## НЕОБХОДИМО БЕЗОТЛАГАТЕЛЬНО НАПРАВИТЬ БОЛЬНОГО,

если

в послеоперационном периоде отмечается:

- ! Внезапная потеря зрения
- ! Сильная боль
- ! Тошнота или рвота, являющиеся также следствием высокого ВГД. Выраженный отек в области глаза.

## ТРЕБУЕТСЯ БЕЗОТЛАГАТЕЛЬНОЕ ЛЕЧЕНИЕ

(см. гл. 15. Эндофтальмит)

1. Горячие примочки
2. Ежечасные инсталляции антибиотиков - 0,3% р-р ципрофлоксацина или 0, 5% р-р Моксидина или 0,3% р-р Тобрамицина

После ударной дозировки инсталляционной антибиотикотерапии следует назначить инстиляции стероидов с целью предотвращения развития рубцового процесса.

Если в послеоперационном периоде больной жалуется на боль в глазу и в области раны наблюдается истечение влаги, необходимо провести осмотр с закапыванием флюоресциена для выявления оттока жидкости (проба Зайделя положительна).

Если проба Зайделя положительна и выявлена в день операции, то

необходимо наложить асептическую повязку и уменьшить количество инстилляций стероидного препарата.

В случае положительной пробы Зайделя в раннем послеоперационном периоде необходима повторная операция.

При наличии повышенного ВГД на фоне отрицательной пробы Зайделя состояние трактуется как послеоперационная глаукома и требуется следующее лечение:

1. Ежечасные примочки.
2. Инстилляции антибиотиков (0,3% р-р ципрофлоксацина или 0,5% р-р моксисицина или 0,3% р-р тобрамицина) 4 раза в день.
3. Диакарб 500 мг, перорально 2 раза в день в зависимости от уровня повышения ВГД.
4. Парацентез передней камеры, если ВГД превышает 50 мм рт.ст.

### **Послеоперационный уход зависит от метода хирургического удаления катаракты.**

1. В случае интракапсулярной или экстракапсулярной экстракции с большим разрезом рана заживает медленно, в течение 6-8 недель, однако изменения рефракции, связанные с дальнейшим заживлением разрезанных тканей, продолжают происходить еще в течение 9 месяцев после операции. Нерассасывающиеся швы, если они прорезываются или вызывают астигматизм, могут быть удалены через 6-8 недель; некоторые швы не удаляются. В случае факоэмульсификации или экстракапсулярной экстракции с небольшим бесшовным разрезом рана заживает в течение 1 месяца. Обычно пациенты возвращаются к своей обычной жизни в течение 2 недель.
2. В послеоперационном периоде обычно назначаются комбинированные препараты, содержащие антибиотик и стероидное средство, которые по усмотрению хирурга могут использоваться в течение нескольких недель. К подобным комбинированным препаратам относится, например, макситрол. Капли стероидного препарата и антибиотика (Ciloxan, Ocuflor, Zymer, Vigamox) закапываются 4 раза в день (в затяжных случаях — 8 раз в день) в течение 3 недель (в тяжелых случаях — более продолжительный период). Доза препарата снижается постепенно в течение нескольких недель;



предпочтительнее подключить FML 2-4 раза в день, в течение 2-3 недель, а затем перейти на слабое стероидное средство (FML) 1 раз в день, в течение 3-4 недель.


3. Ограничение активности зависит от размера разреза и должно быть индивидуальным, в зависимости от состояния данного пациента.
4. Общие примечания: необходимо избегать запоров, кашля и чихания.

**Антикоагулянтная терапия** должна быть прекращена как минимум на несколько недель, если операция была произведена в условиях ретробульбарной анестезии. При местной и перibuльбарной анестезии отмены антикоагулянтной терапии не требуется.

5. Повторный осмотр пациента обычно проводится через день, через неделю, 3 недели и через 6 недель после операции; сроки повторных визитов должны соответствовать особенностям данного конкретного случая.

## ПОСЛЕОПЕРАЦИОННЫЕ ОСЛОЖНЕНИЯ

1. Кистозный отек желтого пятна, **смотри Гл. 9 (9.5)**
2. Эндофталмит, **смотри Гл.16**
3. Помутнение задней капсулы — вторичная катаракта, **смотри Гл. 5 (5.12) ▼**



## ГЛАВА 17.

### Незрячий болезненный глаз

Боль в глазу, который лишен способности воспринимать световые импульсы, и зрение, которое невозможно восстановить. Причиной боли обычно является высокое внутриглазное давление, однако воспаление и нарушение целостности роговицы также могут вызвать боль.

#### ЭТИОЛОГИЯ

Прободная язва роговицы, отслойка сетчатки, увеит, множественные хирургические вмешательства, последняя стадия первичной глаукомы, неоваскулярная глаукома.

#### ВЕДЕНИЕ

Всестороннее офтальмологическое обследование, включающее также окрашивание роговицы флюоресцеином. Внутриглазное давление следует измерять только в случае отсутствия нарушения целостности роговицы. Необходимо проведение офтальмоскопии при наличии возможности ее реализации.

При наличии прозрачной роговицы и визуализирующихся глуболежащих средах проводится осмотр переднего отрезка с целью обнаружения новообразованных сосудов в радужной оболочке и оценки воспалительной реакции в передней камере.

#### ЛЕЧЕНИЕ

Стероидные препараты в виде глазных капель — преднизолон ацетат 1% 4 раза в день; атропин 1% 2 раза в день. При наличии большого дефекта эпителия роговицы необходимы также инстилляции антибиотиков и циклоплегических препаратов. Может понадобиться также частое закапывание увлажняющих препаратов\* или тарзорафия. Для контроля внутриглазного давления можно

назначить местные гипотензивные препараты, обычно применяемые для лечения глаукомы, однако даже при высоком внутриглазном давлении в них нет необходимости, если боль купирована и наблюдается улучшение в состоянии роговицы.

**НЕОБХОДИМО ПОМНИТЬ, ЧТО при неоваскулярной глаукоме ни в коем случае нельзя назначать пилокарпин, поскольку этот препарат индуцирует воспаление и усиливает боль.**

Если внутриглазное давление (ВГД) и боль не поддаются контролю посредством инстилляций, то для снижения повышенного ВГД может быть проведена циклофотокоагуляция ресничного тела с помощью аргонового лазера или циклокриотерапия. Чаще наблюдается необходимость циклокриотерапии, поскольку наличие выраженного помутнения роговицы препятствует выполнению лазерной фотокоагуляции.

В качестве хирургического метода лечения неоваскулярной глаукомы иногда практикуется имплантация аллодренажа - специального клапана (например, клапана Ахмеда).

Ретробульбарная блокада цилиарного узла этиловым спиртом (алкоголизация зрительного нерва) также используется для купирования болевого синдрома.

Энуклеация производится в крайних случаях.

\* закапывание увлажняющих средств — солкосерилового глазного геля, искусственной слезной слезы. ▼

# Офтальмофармакотерапия

### АНТИБИОТИКИ

#### ЦЕФАЛОСПОРИНЫ

**Препараты первого поколения:** цефазолин (кефзол/ Kefzol), цефалексин (кефлекс/ Keflex).

**Спектр действия:** грам-положительные и некоторые грам-отрицательные бактерии.

**Показания:** цефазолин применяется при кератите и эндофтальмите.

**Препараты второго поколения:** цефуроксим (зинацеф/ Zinacef)

**Спектр действия:** по сравнению с препаратами первого поколения имеют более широкий спектр в отношении грам-отрицательных и более узкий в отношении грам-положительных бактерий. Действуют также на *Haemophilus influenzae* и возбудителей рода *Neisseria*.

**Препараты третьего поколения:** цефотаксим (клафоран/ Claforan), цефтазидим (цефизокс/ Cefizox), цефтриаксон (роцефин/ Rocefin).

**Спектр действия:** преимущественное воздействие на грам-отрицательные бактерии, включая *Pseudomonas* /синегнойную палочку/ (цефтазидим).

#### ФТОРХИНОЛОНЫ

**Препараты второго поколения:** ципрофлоксацин, офлоксацин, норфлоксацин — 0,3% раствор в виде глазных капель, норфлоксацин выпускается также в виде глазной мази.

**Препараты третьего поколения:** 0,5% раствор левофлоксацина (Офтаквикс)

**Препараты четвертого поколения:** гатифлоксацин (зимар/ Zymar), моксифлоксацин (вигамокс/ Vigamox или моксидин/ Moxicip — коммерческое название моксифлоксацина, выпускае-

мого армянской фармацевтической компанией “Ликвор”) – 0,5% раствор.

**Спектр действия:** аэробные грам-отрицательные бактерии, а также некоторые грам-положительные бактерии. Препараты четвертого поколения имеют наиболее широкий спектр действия, который включает большое число грам-положительных бактерий, а также штаммы, устойчивые к другим фторхинолонам, и атипичные микобактерии.

**Показания:** конъюнктивит, кератит, профилактический прием при хирургических вмешательствах и проникающих ранениях (при пероральном приеме обеспечивается высокая концентрация фторхинолонов в стекловидном теле).

**Побочные эффекты:** нарушения со стороны желудочно-кишечного тракта, повреждение хрящевой ткани у детей.

### **Необходимо помнить, что при местном применении**

**С ЦЕЛЬЮ ПРЕДОТВРАЩЕНИЯ ОБРАЗОВАНИЯ УСТОЙЧИВЫХ ШТАММОВ К ФТОРХИНОЛОНАМ НЕОБХОДИМО СОХРАНЯТЬ 4-КРАТНЫЙ РЕЖИМ ИНСТИЛЛЯЦИЙ В ТЕЧЕНИЕ ДНЯ.**

## **ПРОТИВОВИРУСНЫЕ ПРЕПАРАТЫ**

**Местное применение** – при лечении кератита, вызванного вирусом простого герпеса.

**Идоксуридин** – снят с производства по причине отрицательного воздействия на роговицу (вызывает эпителиопатию роговицы).

**АЦИКЛОВИР** для местного и общего применения  
3% глазная мазь ацикловира (зовиракс /Zovirax)

Таблетки по 200мг и 800мг

**Валацикловир** (валтрекс /Valtrex) – неактивная форма ацикловира, которая в организме преобразуется в активную.

Таблетки по 500мг

## **ПРОТИВОВОСПАЛИТЕЛЬНЫЕ СРЕДСТВА**

Нестероидные противовоспалительные препараты

Производные уксусной кислоты: индометацин, диклофенак (вольтарен /Voltaren), кеторолак (акулар /Acular)

Флурбипрофен (окуфен /Ocufen)

**Показания:**

Профилактика сужения зрачка во время хирургических вмешательств — профенал, окуфен

Аллергический конъюнктивит, боль вследствие поражения роговицы, послеоперационное воспаление, кистозный отек макулы — вольтарен, акулар

**Стероидные препараты:**

Для местного применения:

1% раствор преднизолона ацетата

0,1% раствор дексаметазона фосфата

0,1% раствор дексаметазона алкоголя (максидекс /Maxidex)

Стероидные препараты, вызывающие умеренный подъем внутриглазного давления:

Фторметалон, римексолон (вексол /Vexol), лотепреднол (лотемакс /Lotemax, алрекс /Alrex)

Для субтеноновых, ретробульбарных и интравитреальных инъекций — триамсинолона ацетонид (кеналог /Kenalog)

Для субконъюнктивальных и парабульбарных инъекций — бетаметазон (селестон /Celeston)

**Показания:**

конъюнктивит, кератит, склерит, увеит, кистозный отек макулы, эндофтальмит

Побочные эффекты: развитие катаракты, подъем внутриглазного давления, удлинение периода заживления ран/ ре-эпителизации роговицы, вторичная инфекция

**НЕОБХОДИМО ПОМНИТЬ, ЧТО**

СТЕРОИДНЫЕ ПРЕПАРАТЫ ПРОТИВОПОКАЗАНЫ ПРИ ГЕРПЕТИЧЕСКОМ ДРЕВОВИДНОМ КЕРАТИТЕ

**ПРОТИВОАЛЛЕРГИЧЕСКИЕ ПРЕПАРАТЫ****Антигистаминные /сосудосуживающие препараты**

Нафазолина /фенирамина малеат (нафкон-А /Naphcon-A)

Нафазолина /антазолина фосфат (вазокон-А /Vasocon-A)

Благодаря сосудосуживающему действию нафазолин временно

снимает покраснение глаз, однако при длительном использовании этот препарат может индуцировать покраснение.

#### **Средства, стабилизирующие мембрану тучных клеток:**

Кромолин (Кролом /Crolom), Оптокром /Optocrom, Лекролин /Lecrolin, Кромогексал /Chromohexal) эффективен при хронических аллергических заболеваниях и не применяется при лечении острых аллергических состояний.

#### **Блокаторы (ингибиторы) H1 рецепторов + стабилизаторы мембран тучных клеток + Нестероидные противовоспалительные препараты**

Недокромил (Алокрил /ALOCRIL), кетотифен (задитор /Zaditor) — препараты тройного действия, эффективно снимают зуд, однако менее эффективны против покраснения.

#### **Стабилизаторы мембран тучных клеток + средства, ингибирующие эозинофилы**

Лодоксамид (аломид /Alomide)

#### **Блокаторы H1 рецепторов (антигистаминные средства)**

Эмедастин (эмадин /Emadine) связывается с гистаминовыми рецепторами, уменьшая зуд и гиперемия.

#### **Блокаторы H1 рецепторов + стабилизаторы мембран тучных клеток**

Олопатадин (патанол /Patanol)

### **СРЕДСТВА, ПОНИЖАЮЩИЕ ВНУТРИГЛАЗНОЕ ДАВЛЕНИЕ**

#### **Аналоги простагландинов**

**Механизм действия:** увеличивают увеа-склеральный отток

Латанопрост (ксалатан /Xalatan), травопрост (траватан /Travatan), биматопрост (люмиган /Lumigan), унопростон (рескула /Rescula)

**Побочные эффекты:** насморкоподобные явления, гиперемия, рост ресниц, пигментация радужной оболочки (вследствие увеличения количества меланоцитов), кистозный отек макулы, обострение кератита, вызванного вирусом простого герпеса.

**Противопоказания:** артефакция (развивается кистозный отек макулы), увеит (вызывает обострение воспаления).

### **β-блокаторы**

**Механизм действия:** уменьшают продукцию внутриглазной жидкости

**Неселективные (β-1 и β-2):** тимолол (тимоптик /Timoptic), левобунолол (бетеган /Betagan), метипранолол (оптипранолол), картеолол (окупресс /Ocupress)

**Селективные β-1 блокаторы:** бетаксолол (бетоптик/ Betoptic) Имеют менее выраженное побочное воздействие на дыхательную систему.

**Показания:** больные с заболеваниями дыхательной системы, которые не могут принимать неселективные β-блокаторы, обычно назначаемые при лечении глаукомы. В отличие от неселективных β-блокаторов, препараты этой группы оказывают более слабое сосудосуживающее действие на сосуды, питающие зрительный нерв.

### **α2-агонисты**

Апраклонидин (иопидин /Iopidine), бримонидин (альфаган-П / Alphagan-P)

**Механизм действия:** уменьшают продукцию внутриглазной жидкости

**Побочные эффекты:** аллергия, ретракция верхнего века, сухость во рту, бледность сосудов конъюнктивы, сужение зрачка, сонливость, головная боль.

## **ПРЕПАРАТЫ, СУЖАЮЩИЕ ЗРАЧОК (МИОТИКИ)**

**Механизм действия:** увеличивают отток внутриглазной жидкости (сокращение цилиарной мышцы раскрывает трабекулярную сеть), уменьшают увеасклеральный отток

**Пилокарпин:** агонист ацетилхолина, максимальный эффект наступает через 2 часа, длительность действия 8 часов.

Нельзя применять длительно при закрытоугольной глаукоме. Препарат способствует уменьшению глубины передней камеры (УПК) и закрытию УПК, но благодаря сужению зрачка периферический участок радужной оболочки отдалается от угла, таким образом нивелируя остальные изменения.

**Побочные эффекты:** головная боль, спазм аккомодации, сужение зрачка (ухудшение зрения, расплывчатость контуров), близорукость (диафрагма, образованная хрусталиком и радужной оболочкой, смещается кпереди), фолликулярный конъюнктивит, дерматит, разрыв сетчатки (встречается редко).



**НЕОБХОДИМО ПОМНИТЬ, ЧТО:**

НА НАЧАЛЬНОМ ЭТАПЕ ЛЕЧЕНИЯ ОСТРОГО ПРИСТУПА ЗАКРЫТОУГОЛЬНОЙ ГЛАУКОМЫ 1% -2% раствор пилокарпина можно закапывать через каждые 15 минут НЕ БОЛЕЕ 3 РАЗ.

**ИНГИБИТОРЫ КАРБОАНГИДРАЗЫ**

Механизм действия: уменьшают образование угольной кислоты в эпителии ресничного (цилиарного) тела, таким образом сокращая продукцию внутриглазной жидкости.

**НЕОБХОДИМО ПОМНИТЬ, ЧТО:**

Препараты этой группы противопоказаны больным, у которых есть аллергия к сульфаниламидам, поскольку ингибиторы карбоангидразы также являются сульфаниламидными лекарственными средствами.

**Для перорального приема:** ацетазоламид (диамокс /Diamox, диакарб)

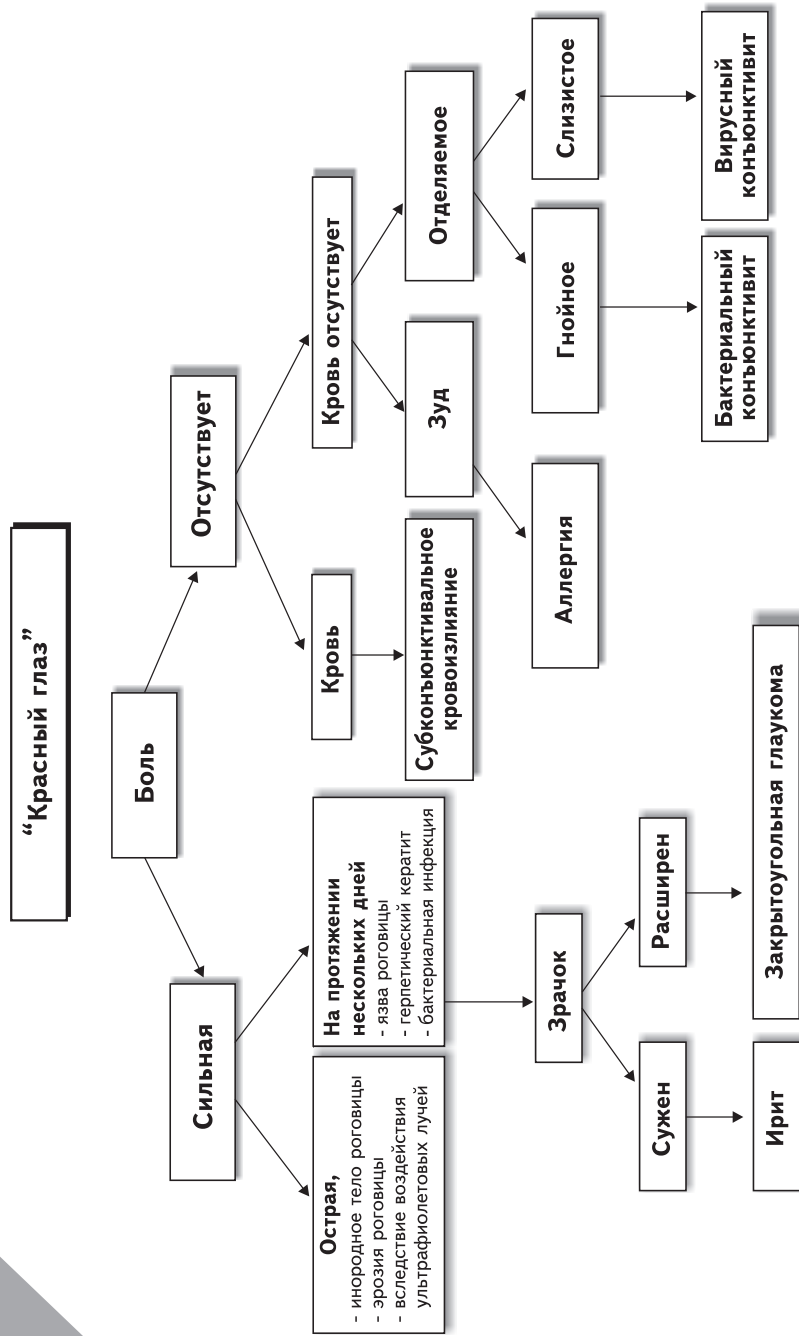
метазоламид (нептазан /Neptazane) — лучше растворяется в жирах и менее токсичен.

**Для местного применения:** дорзоламид (трусопт /Trusopt), бринзоламид (Азопт /Azopt)

**Побочные эффекты:** металлический вкус во рту, парестезии, плохое самочувствие, снижение веса, депрессия, кожная сыпь, отек роговицы.

**Комбинированные капли для глаз:** макситрол (Алкон /Alcon) — 0,1% раствор дексаметазона в сочетании с неомицином и полимиксином В. ▼


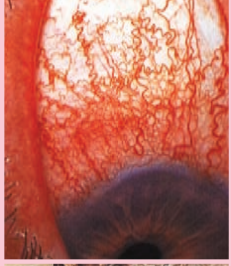
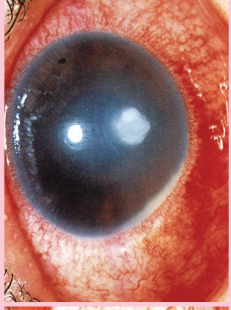

**СИНДРОМ “КРАСНОГО ГЛАЗА”:  
ДИФФЕРЕНЦИАЛЬНАЯ ДИАГНОСТИКА ПРИ НАЛИЧИИ ИЛИ ОТСУТСТВИИ БОЛИ**





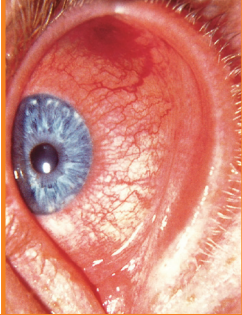
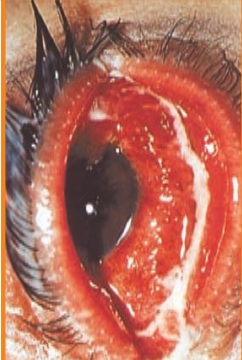





Симптом	Диагноз	Конъюнктивит	Ирит	Кератит или инородное тело роговицы	Острый приступ глаукомы
Зрение		нормальное или временное затуманивание, проходящее после моргания	слабо выраженное затуманивание	слабо выраженное затуманивание	значительно выраженное затуманивание
Отделяемое		обычно обильное, прилипающее к ресницам	отсутствует	отсутствует или скудное	отсутствует
Боль		отсутствует или слабо выраженная и поверхностная	умеренно выраженная болезненность глазного яблока и светобоязнь	колющая, сильно выраженное ощущение инородного тела	очень сильная в области головы, надбровья или глаза, часто сопровождающаяся тошнотой и рвотой
Ширина зрачка зрачок		средней ширины	сужен	средней ширины или сужен	расширен
Конъюнктивит: инъекция глазного яблока		диффузная	перикорнеальная	перикорнеальная	диффузная с преобладанием перикорнеальной
Реакция зрачка на свет		нормальная	резко заторможена с дальнейшим сужением	нормальная	резко заторможена или отсутствует в случае широкого зрачка
Внутриглазное давление		в пределах нормы Предупреждение: требуется тщательная стерилизация инструмента после измерения	в пределах нормы или снижено	в пределах нормы Предупреждение: не измерять	повышено
Роговица		прозрачная	прозрачная или прозрачность несколько снижена	при наличии помутнения: искажение светового рефлекса с поверхности роговицы; окрашивание флюоресцеином	отечная, искажение светового рефлекса с поверхности роговицы. Пониженная визуализация деталей радужки по сравнению с парным глазом
Передняя камера-глубина		средняя	средняя	средняя	мелкая
Диагноз					
ЛЕЧЕНИЕ		Инстилляци антибиотиков (Гентамицин 0,3% р-р 4 р. в день) и мазь (Эритромициновая или Гентамициновая) в течение 5 дней	Расширить зрачок Атропином 1% 2 р. в день. Стероиды: в инстилляциях; при отсутствии эффекта в парабульбарных инъекциях; в рефрактерных случаях-системно	При кератите или язве роговицы Антибиотики + Противовирусная терапия	Тимолол 0,5% и 1-2% рр Пилокарпина каждые 15 мин. 3 раза Диакارب 250 мг при отсутствии АЛЛЕРГИИ НА СУЛЬФАНИЛАМИДЫ И ОСМОТИЧЕСКИЙ ДИУРЕТИК



## ДИФФЕРЕНЦИАЛЬНАЯ ДИАГНОСТИКА КОНЪЮНКТИВИТОВ

Этиология Симптом	Вирусный	Бактериально гнойный	Аллергический
Отделяемое	Минимальное	Обильное	Минимальное
Слезотечение	Сильное	Умеренное	Умеренное
Зуд	Минимальный	Минимальный	Выраженный
Инъекция глазного ябллка	Диффузная	Диффузная	Диффузная
Предушные лимфоузлы увеличены	Обычно	Редко	-
Сопутствующее лихорадочное состояние с болью в горле	Часто	Редко	-
Диагноз			

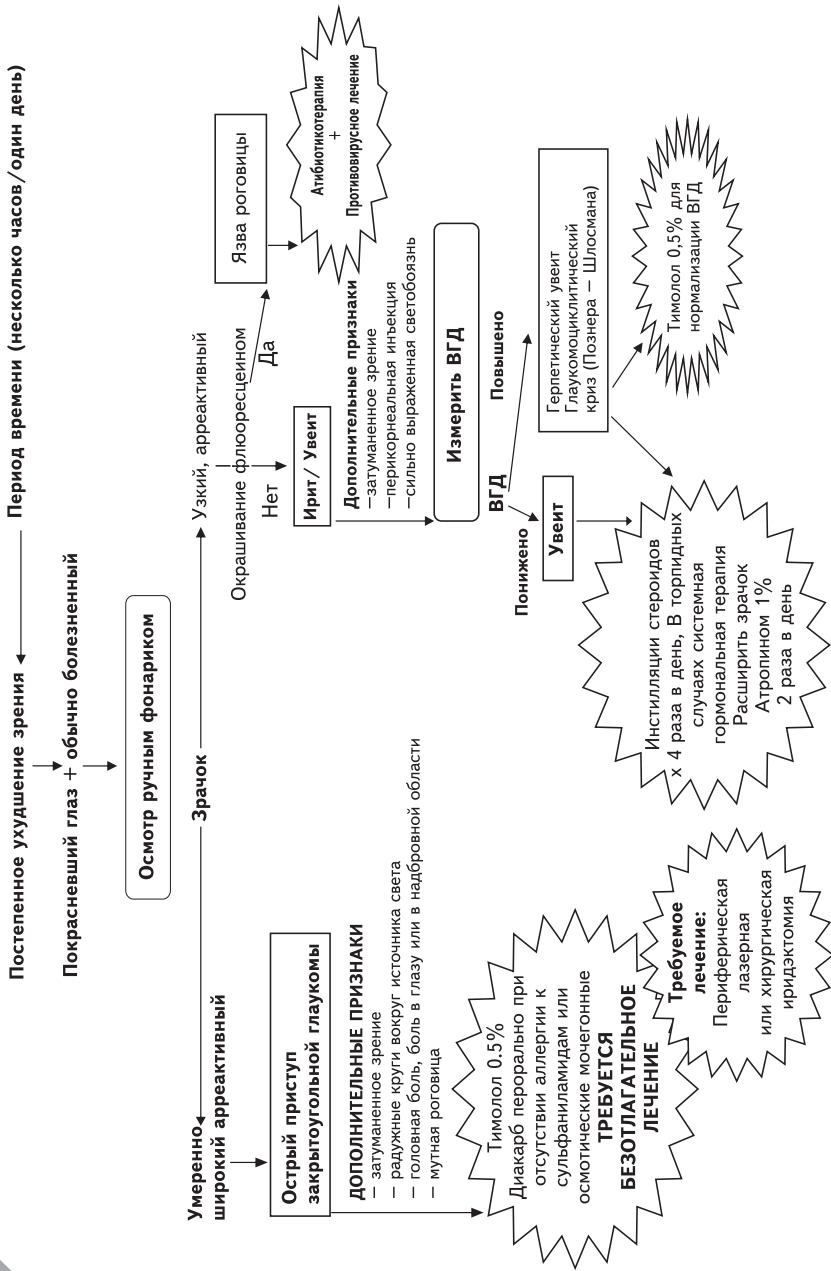






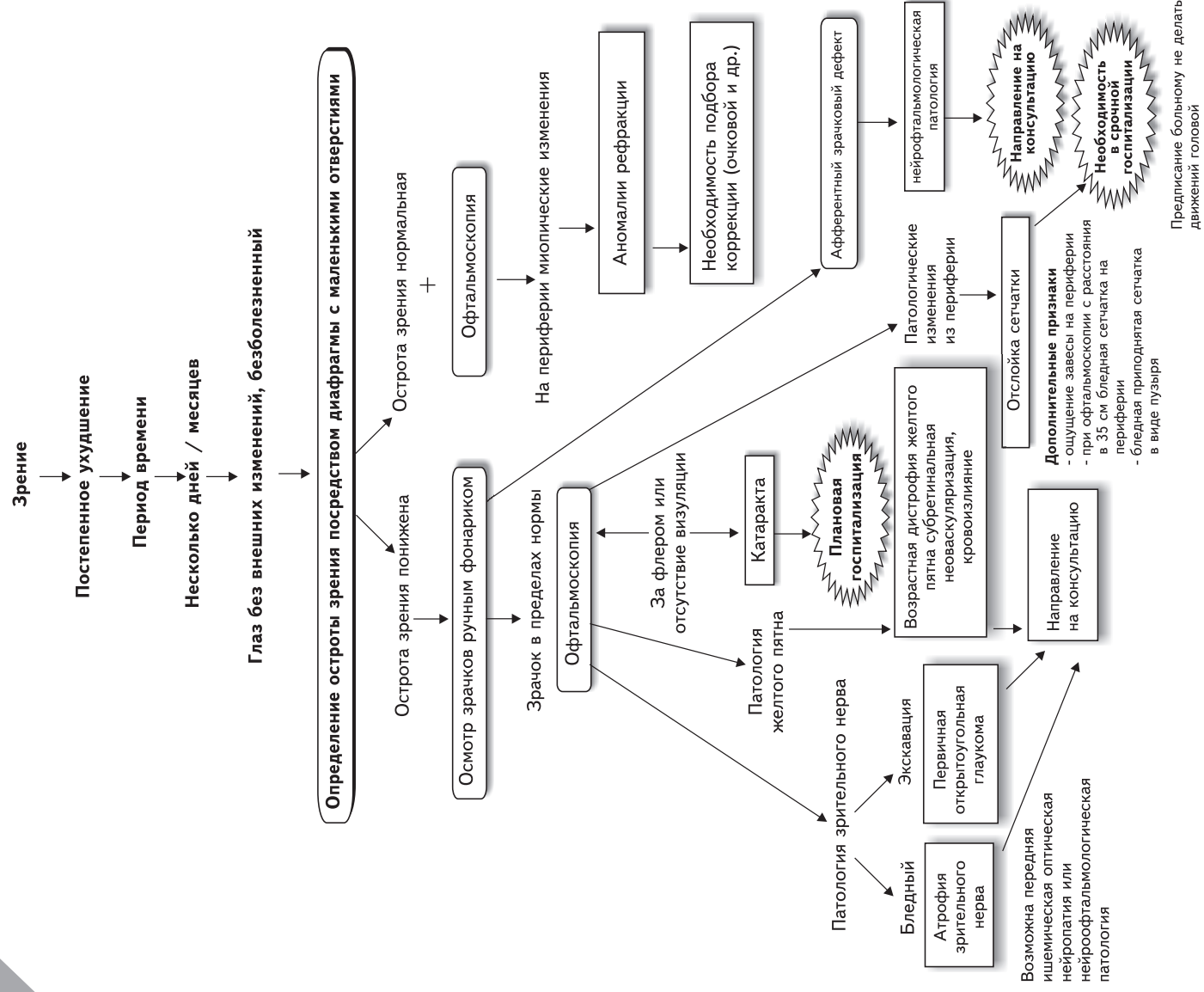


## ПОСТЕПЕННОЕ УХУДШЕНИЕ ЗРЕНИЯ В ТЕЧЕНИЕ НЕСКОЛЬКИХ ЧАСОВ / ОДНОГО ДНЯ





## ПОСТЕПЕННОЕ УХУДШЕНИЕ ЗРЕНИЯ В ТЕЧЕНИЕ НЕСКОЛЬКИХ ДНЕЙ / МЕСЯЦЕВ





## 19.8 ДИФФЕРЕНЦИАЛЬНАЯ ДИАГНОСТИКА ЗАБОЛЕВАНИЙ, СОПРОВОЖДАЮЩИХСЯ УХУДШЕНИЕМ ЗРЕНИЯ

	Характерные симптомы	Сопутствующая патология	Клинические проявления
<b>ВНЕЗАПНОЕ БЕЗБОЛЕЗНЕННОЕ УХУДШЕНИЕ ЗРЕНИЯ</b>			
Кровоизлияние в стекловидное тело *	Паутина, плавающие черные мушки в стекловидном теле	Сахарный диабет заболевания, обусловленные патологией свертывающей системы крови	Понижение яркости розового рефлекса
Отслойка сетчатки *	Вспышки света — искры. Плавающие черные мушки в стекловидном теле	Близорукость, Перенесенная травма	Односторонние изменения в поле зрения
Непроходимость центральной артерии сетчатки *	Преходящая потеря зрения-amaugosis fugax	Эмболия или атеросклеротическое поражение сонных артерий	Симптом “вишневой косточки”
Тромбоз центральной вены сетчатки*	Симптомы, характерные для гипертонической болезни	Гипертоническая болезнь, заболевания, обусловленные патологией свертывающей системы крови	Симптом “раздавленного помидора”
Экссудативная (влажная) дистрофия желтого тела *	Метаморфопсии	Возраст-старше 60	Ретинальное кровоизлияние в области желтого пятна
Ишемическая оптическая нейропатия*	Боль при жевании, в области волосяного покрова головы и шеи	Возраст старше 60 лет Височный артериит	Отек диска зрительного нерва
Инсульт	Другая неврологическая симптоматика	Сосудистое заболевание	Гомонимные дефекты в поле зрения



	Характерные симптомы	Сопутствующая патология	Клинические проявления
<b>ВНЕЗАПНОЕ УХУДШЕНИЕ ЗРЕНИЯ, СОПРОВОЖДАЮЩЕЕСЯ БОЛЮ</b>			
Язва роговицы	Боли при движениях глазного яблока или при моргании	Травма	Язва, гипопион-гной в передней камере
Неврит зрительного нерва*	Боль усиливается или ослабевает при движениях глазного яблока	Возраст 15-45 лет, Рассеянный склероз	2/3 случаев протекает без изменений диска зрительного нерва или глазного дна
Увеит	Светобоязнь	Травма, НЛА-В 27	Перикорнеальная инъекция, Клеточная взвесь во влаге передней камеры
Закрыто-угольная глаукома	Сильнейшая боль в глазу и головная боль, тошнота, рвота	Перенесенная операция по поводу глазного заболевания	Слизисто-гнойное отделяемое

	Характерные симптомы	Сопутствующая патология	Клинические проявления
<b>ХРОНИЧЕСКОЕ ПРОГРЕССИРУЮЩЕЕ УХУДШЕНИЕ ЗРЕНИЯ</b>			
Аномалии рефракции	Постепенное ухудшение зрения	Лица, носящие очки или контактные линзы	Острота зрения в пределах нормы при проверке с диафрагмой с маленькими отверстиями
Катаракта	Множество силуэтов	Наследственность, сахарный диабет, у афроамериканцев	Глазное дно не визуализируется
Открыто-угольная глаукома	Часто протекает бессимптомно	Наследственность, сахарный диабет, у афроамериканцев	Соотношение экскавация / диск более 0,6
Аτροφическая (сухая) дистрофия желтого пятна*	Центральная скотома	Наследственность, возраст — старше 60 лет	Друзы
Диабетическая ретинопатия*	Постепенное ухудшение зрения	Сахарный диабет в состоянии декомпенсации	Неоваскуляризация
Опухоль мозга	Нейрососудистая, другая неврологическая симптоматика		Отек диска зрительного нерва вследствие повышенного внутричерепного давления

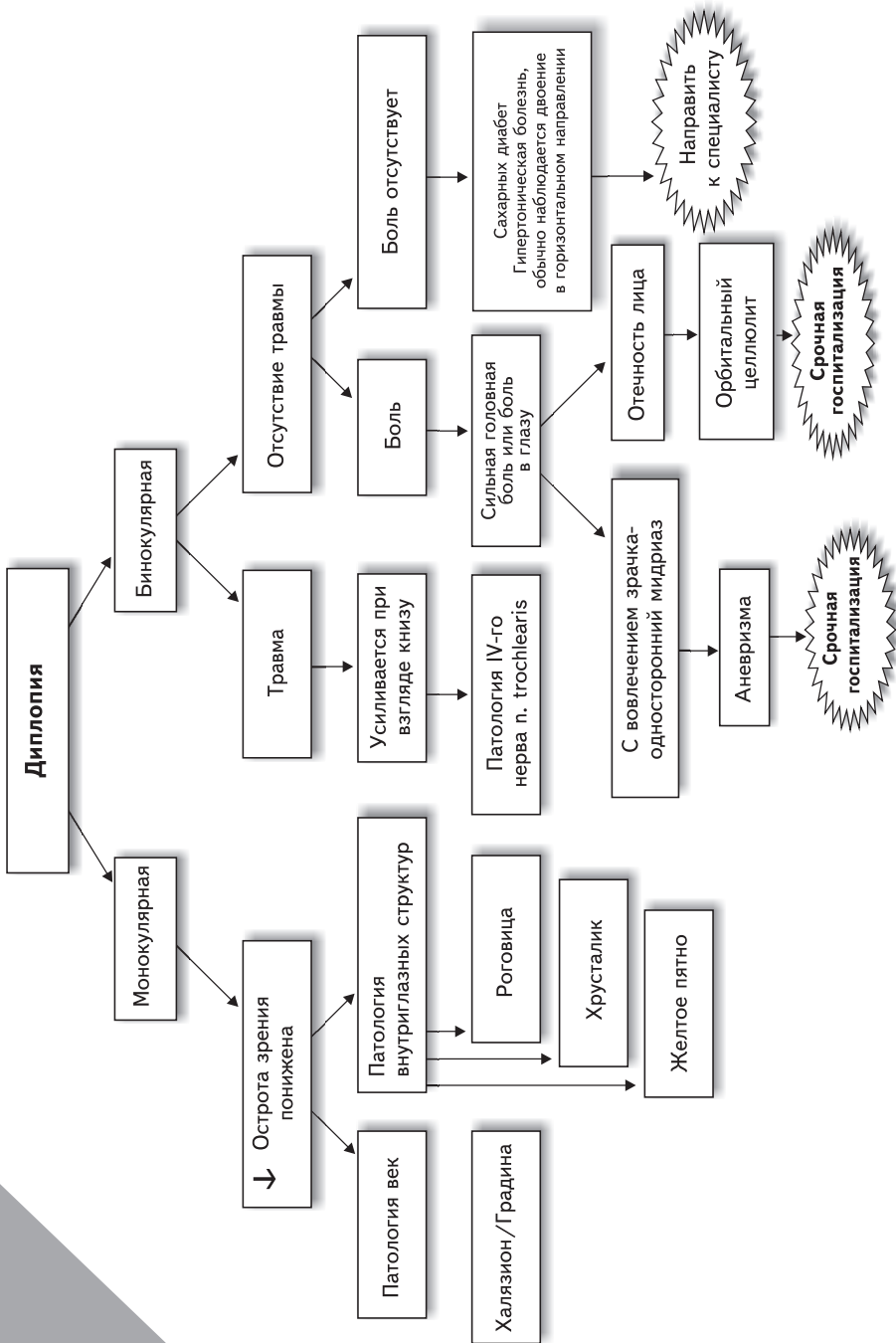
\* Возможно наличие афферентного зрачкового дефекта







# ДИПЛОПИЯ





## 9.11 КЛИНИЧЕСКИЕ ПРИЗНАКИ ПОСЛЕОПЕРАЦИОННЫХ ОСЛОЖНЕНИЙ

	Факторы риска	Предвестники	Показания к срочной госпитализации	Показания к неотложной госпитализации
<b>Внутриглазное давление (ВГД)</b>	<p>Диагностированная глаукома</p> <ul style="list-style-type: none"> <li>✓ Псевдоэкзофиативный синдром</li> <li>✓ Выпадение стекловидного тела</li> <li>✓ Фрагменты ядра хрусталика и кортикальных масс</li> </ul>	<p>ВГД на уровне 32-38 мм рт. ст.</p>	<p>ВГД превышает 38 мм рт. ст.</p> <ul style="list-style-type: none"> <li>✓ Длительный отек роговицы</li> <li>✓ Визуализация передней камеры затруднена</li> </ul> <p><b>Лечение:</b> Инстилляцией</p>	<p>ВГД превышает 48 мм рт. ст. на фоне инстилляционного режима</p> <ul style="list-style-type: none"> <li>✓ Отек всех слоев роговицы с наличием булл.</li> </ul> <p><b>Лечение:</b> инстилляцией + парацентез передней камеры</p>
<b>Эндофтальмит</b>	<ul style="list-style-type: none"> <li>✓ Операция в течение предшествующих 2-4 дней</li> <li>✓ Выпадение стекловидного тела</li> <li>✓ Осложненное или длительное течение операции</li> <li>✓ Сахарный диабет</li> <li>✓ Иммунодефицит</li> <li>✓ Нарушение герметизации раны, включая истечение влаги передней камеры</li> </ul>	<ul style="list-style-type: none"> <li>✓ Ухудшение зрения</li> <li>✓ Светобоязнь</li> <li>✓ Сильная боль в области надбровья и глаза</li> <li>✓ Заторможенная зрачковая реакция</li> <li>✓ Ослабление яркости розового рефлекса</li> <li>✓ Тошнота</li> </ul>	<p style="text-align: center;">→→→</p>	<ul style="list-style-type: none"> <li>✓ Гипопион</li> <li>✓ Значительная потеря зрения</li> <li>✓ Визуализация глазного дна затруднена</li> </ul> <p><b>Лечение:</b> пункция стекловидного тела с целью бактериологического исследования и интравитреальное введение антибиотиков</p>



	<b>Факторы риска</b>	<b>Предвестники</b>	<b>Показания к срочной госпитализации</b>	<b>Показания к неотложной госпитализации</b>
<b>Орбитальная инфекция или гематома</b>	<ul style="list-style-type: none"> <li>✓ Диабет</li> <li>✓ Открытая или загрязненная рана</li> <li>✓ Перенесенная в ближайшее время травма орбиты</li> <li>✓ Операция по поводу косоглазия или на веках в ближайший период времени</li> <li>✓ Коагулопатия или прием антикоагулянтов</li> </ul>	<ul style="list-style-type: none"> <li>✓ Покраснение или отек век</li> <li>✓ Болезненность</li> <li>✓ Температурная реакция</li> </ul>		<ul style="list-style-type: none"> <li>✓ Петехиальные кожные кровоизлияния / субконъюнктивальное кровоизлияние</li> <li>✓ Выраженная боль или гнойное отделяемое</li> </ul>

При наличии следующих симптомов следует безотлагательно обратиться к врачу:

- ✓ Внезапная потеря зрения
- ✓ Сильная боль
- ✓ Тошнота или рвота
- ✓ Выраженная припухлость вокруг глаза

## Приложение

### КЛИНИЧЕСКИЕ НАВЫКИ

#### ПРИМЕНЕНИЕ ГЛАЗНЫХ КАПЕЛЬ И МАЗЕЙ

##### Подготовительный этап:

1. Попросите пациента сесть или лечь.
2. Тщательно вымойте руки.
3. Уточните распоряжения, данные врачом, — какое средство предстоит закапать и в какой глаз.
4. Выберите нужное средство и проверьте срок годности. Флаконы многих офтальмологических препаратов схожи. Прочтите информацию на этикетке.
5. Если данное средство — суспензия, то тщательно встряхните флакон, чтобы действующее вещество равномерно распределилось в жидкости.
6. Для сохранения стерильности содержимого флакона избегайте контакта внутренней стороны крышки флакона с другими предметами или поверхностями, кроме флакона. Избегайте прикосновения верхней части флакона к веку, ресницам или поверхности глаза.

##### Закапывание глазных капель:

**При неправильном закапывании глазные капли не оказывают эффекта. Приведенная ниже техника закапывания обеспечивает оптимальное использование препарата:**

1. Попросите пациента отклониться назад или откинуть голову. Если он/она затрудняется согнуть шею, то попросите его/ее сесть, откинувшись в экзаменационном кресле.
2. Попросите пациента, открыв глаза, посмотреть вверх.
3. Держа в руке флакон, осторожно оттяните кожу над скуловой костью мизинцем или безымянным пальцем, оттягивая нижнее веко книзу и кнаружи. Этим движением открывается нижняя переходная складка конъюнктивы (место, где конъюнктива переходит

- с глазного яблока на веко), образуя полость, вмещающую капли.
4. Слегка надавите на флакон, чтобы выдавить каплю. Постарайтесь направить ее в переходную складку конъюнктивы, а не на чувствительную поверхность роговицы (рис.1).
  5. Попросите пациента закрыть оба глаза, не сжимая их. Указательным пальцем слегка надавливайте на слезную точку в течение 15-30 секунд (рис.2). Данная манипуляция предотвращает системное всасывание, уменьшает утечку препарата по слезопроводящей системе в нос и в глотку.
  6. Удалите излишки капель с век пациента стерильной салфеткой.
  7. Занесите следующую информацию в карту пациента:
    - а. название и доза препарата;
    - б. дата закапывания;
    - в. в какой глаз был закапан препарат.

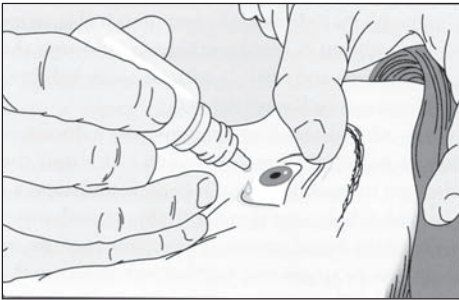


Рис.1

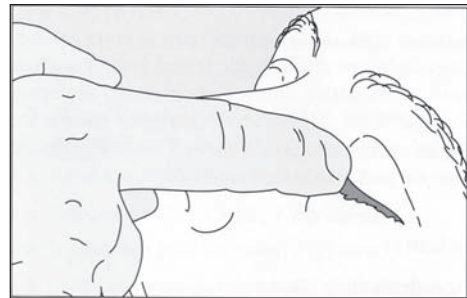


Рис.2

### Применение глазной мази

**Проделайте шаги 1-6, изложенные выше (см. “Подготовительный этап”). Далее следуйте нижеприведенным пунктам 1-5:**

1. Если тюбик с мазью использовался ранее, то выдавите 2,5см мази на ватный тампон и выбросьте его.
2. Слегка надавливая на тюбик нанесите мазь вдоль конъюнктивы нижнего века в области переходной складки по направлению от внутреннего угла к наружному (рис.3). Обычно достаточно бывает выдавить 12-25мм мази. Избегайте прикосновения наконечником тюбика к глазу, ресницам или коже для предотвращения загрязнения тюбика.
3. Попросите пациента, не сжимая, закрыть глаз.
4. Удалите излишки мази с век пациента стерильной салфеткой, ватным тампоном или марлей.

5. Занесите соответствующую информацию о применении мази в карту пациента, как это указано в пункте 7 “Закапывание глазных капель”.

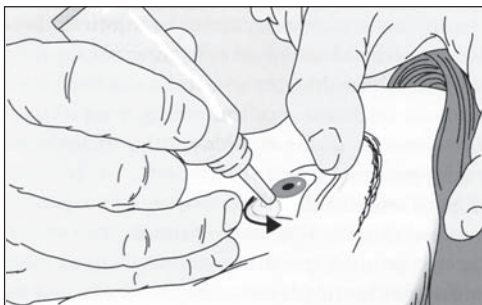
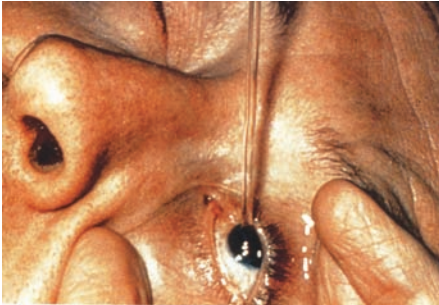

Рис.3

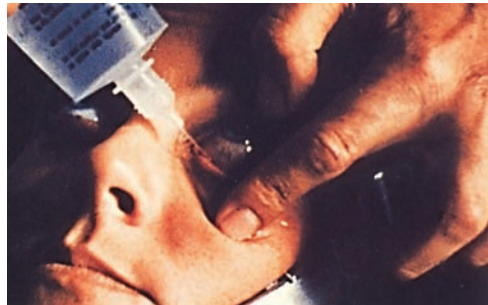### ПРОМЫВАНИЕ ГЛАЗ

1. Необходимо без промедления попросить пациента лечь на носилки, кушетку, запрокинув голову, сесть на стул.
2. В соответствии с указаниями офтальмолога и при отсутствии у пациента аллергии к анестезирующим препаратам, закапайте одну каплю местного анестетика.
3. Наденьте перчатки и пальцами, с помощью салфетки (чтобы пальцы не скользили), раздвиньте веки пораженного глаза. Осторожно, но крепко удерживайте веки в открытом положении, чтобы предотвратить их смыкание и невольное закрытие глаза при промывании. С этой целью может использоваться также векорасширитель.
4. Дайте пациенту полотенце и попросите приложить его к лицу, чтобы материя впитала жидкость при промывании. Для сбора жидкости можете поместить лоток возле лица пациента.
5. Проведите промывание используя флакон с готовым физиологическим раствором. Если имеется флакон с внутривенным катетером, то используйте его; в этом случае Вам не придется постоянно сдавливать флакон. Направьте струю жидкости в глаз пациента. Промывание необходимо проводить в направлении от переносицы к виску, чтобы избежать поражения другого глаза (рис. 4, 5).
6. При промывании может возникнуть необходимость выворота верхнего века, чтобы смыть частички химического вещества, которые могли там остаться. Для того, чтобы вывернуть веко:

- а) большим и указательным пальцами захватите ресницы верхнего века и слегка оттяните его кпереди и книзу (рис.А)
  - б) другой рукой приставьте палочку ватного аппликатора горизонтально к верхнему веку, отступая от края века приблизительно на 12мм (рис.Б);
  - в) выверните веко на палочку аппликатора таким образом, чтобы была видна конъюнктивальная поверхность (рис.В)
7. После завершения промывания наложите повязку.



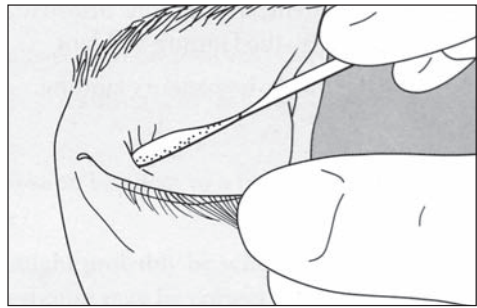
**Рис.4** Промывание глаза (первый вариант)



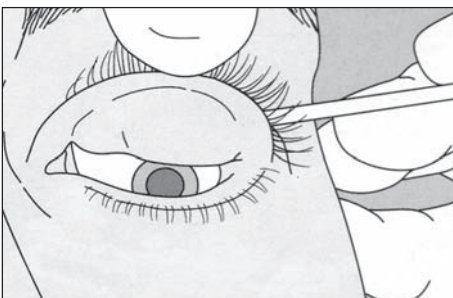
**Рис.5** Промывание глаза (второй вариант)



**Рис. А** Большим и указательным пальцами захватите ресницы верхнего века и слегка оттяните его кпереди и книзу



**Рис. Б** Другой рукой приставьте палочку ватного аппликатора горизонтально к верхнему веку, отступая от края века приблизительно на 12мм



**Рис В.** Выверните веко на палочку аппликатора таким образом, чтобы была видна конъюнктивальная поверхность

## НАЛОЖЕНИЕ ДАВЯЩЕЙ ПОВЯЗКИ И ЗАЩИТНОГО ЩИТКА;

1. Возьмите две стерильные марлевые салфетки и хирургический лейкопластырь. Отрежьте полоску пластыря длиной в 12-15см, чтобы облегчить процесс наложения повязки.
2. Попросите пациента плотно закрыть оба глаза.
3. Тампоном, смоченным в этиловом спирте, обезжирьте кожу в области лба и скуловой кости для прочной фиксации пластыря.
4. Сложите одну салфетку вдвое, наложите ее на закрытый глаз и удерживайте в этом положении одной рукой.
5. Сверху наложите несложенную салфетку.
6. Плотно зафиксируйте повязку пластырем в области лба и скуловой кости (рис.6). Чтобы предотвратить мигание, дальнейшее кровотечение или отек, повязка должна сдавливать веко настолько, чтобы пациент не мог открывать глаз под повязкой. Пластырь не должен фиксироваться в области нижней челюсти, так как движения последней могут ослабить повязку.

**!** Если у пациента имеется сотрясение или нарушение целостности глазного яблока, его придаточного аппарата, то вместо давящей повязки наложите и закрепите лейкопластырем перфорированный алюминиевый защитный щиток (Фох), чтобы предотвратить дальнейшее повреждение тканей до их окончательного заживления или проведения хирургической обработки. Щиток должен упираться в надбровную дугу и в скуловую кость (рис.7). Нельзя накладывать давящую повязку, если нарушена целостность глазного яблока. ▼

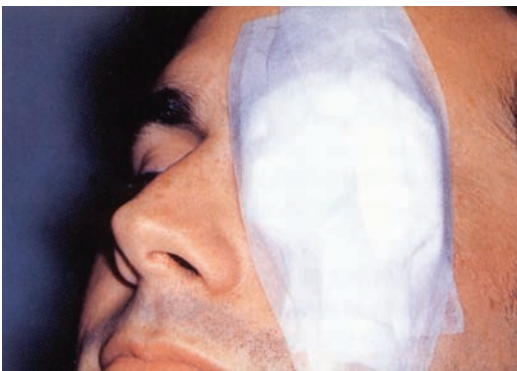

Рис.6 Давящая повязка

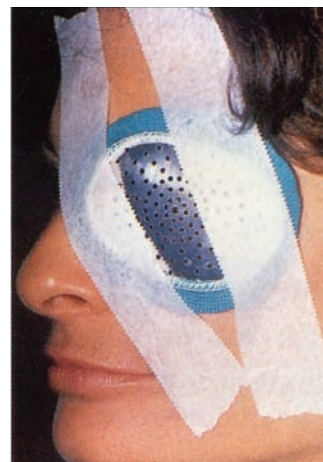

Рис.7 Наложение защитного щитка

## ПРЕДМЕТНЫЙ УКАЗАТЕЛЬ

### А

- Амблиопия **166**
- Антибиотикотерапия **195**
- Афферентный зрачковый дефект **14**

### Б

- Бактериальный кератит **37**
- Безболезненная потеря зрения **215**
- Блефарит **17**
- Болезнь Бехчета **59**

### В

- Венозные окклюзии **102,107**
- Весенний катар **30**
- Височный артериит **99**
- Внезапная потеря зрения **209**
- Возрастная макулодистрофия **111**

### Г

- Гемофтальм **87**
- Герпес-зостер, глазные поражения **44**
- Герпетический кератит, вызванный вирусом простого герпеса **39**
- Гигантоклеточный артериит (височный артериит) **99**
- Гипертоническая ретинопатия **138**
- Гипотензивная терапия глаукомы **198**
- Глаукома
  - глаукома с нормальным давлением **146**
  - закрытоугольная глаукома **148, 177**
  - неоваскулярная глаукома **158**
  - первичная открытоугольная глаукома **140**

### Д

- Демодекозный блефарит **18**
- Дисковидный кератит **41**
- Древовидный кератит **40**

### З

- Задняя ишемическая оптическая нейропатия **98**
- Закрытоугольная глаукома **148, 177**

- И**
- Интерстициальный кератит **41**
  - Ишемический тромбоз ЦВС **103**
- К**
- Катаракта **65-86**
  - Кератит
    - Бактериальный **37**
    - Герпетический **39**
  - Конъюнктивит
    - Синдром “сухого глаза” (сикка-кератоконъюнктивит) **32**
  - Кортикостероиды **197**
  - Косоглазие
    - Сходящееся **158**
    - Расходящееся **162**
- М**
- Макулярный отек **120**
- Н**
- Неишемический тромбоз ЦВС **103**
  - Неоваскулярная глаукома **158**
  - Неотложные состояния в офтальмологии
    - Химические ожоги **171**
    - Непроходимость центральной артерии сетчатки (ЦАС) **173**
    - Острый приступ закрытоугольной глаукомы **177**
    - Внезапная потеря зрения **209**
  - Непролиферативная диабетическая ретинопатия **131**
  - Непроходимость ветви центральной артерии сетчатки **99**
  - Непроходимость центральной артерии сетчатки (окклюзия ЦАС) **99, 173**
  - Нестероидные противовоспалительные средства **196**
- О**
- Оптическая когерентная томография (ОКТ) **15**
  - Орбитальный целлюлит **22**
  - Относительный афферентный зрачковый дефект **14**
  - Отслойка гиалонидной мембраны стекловидного тела **31**
  - Отслойка сетчатки
    - Регматогенная **129**
    - Тракционная **127**
    - Экссудативная **128**
  - Офтальмологический анамнез **8**



**П**

- Патология роговицы
  - Кератит бактериальный **37**
  - Герпетический кератит, вызванный вирусом простого герпеса **39**
  - Герпес-зостер, глазные проявления **44**
- Первичная открытоугольная глаукома **140**
- Передняя ишемическая оптическая нейропатия **95**
- Пресептальный целлюлит **20**
- Приобретенная макулярная патология
  - Возрастная макулодистрофия **111**
  - Центральный серозный хориоретинит **117**
- Кистозный макулярный отек **120**
- Пролиферативная диабетическая ретинопатия **132**
- Противоаллергическая терапия **197**
- Противовоспалительная терапия
  - Кортикостероидами **197**
  - Нестероидными противовоспалительными препаратами **196**

**Р**

- Регматогенная отслойка сетчатки **125**
- Ретинопатия недоношенных **154**

**С**

- Сетка Амслера **13**
- Симпатическая офтальмия **62**
- Синдром “сухого глаза” (сикка-кератоконъюнктивит) **32**
- Содружественное сходящееся косоглазие **158**
- Сосудистая патология сетчатки
  - Диабетическая ретинопатия **130**
  - Гипертоническая ретинопатия **138**
  - Непроходимость артерии сетчатки **99, 173**
  - Тромбоз вены сетчатки **102, 107**
- Сходящееся косоглазие **158**

**Т**

- Токсоплазмоз **55**
- Тракционная отслойка сетчатки **127**
- Тромбоз ветви центральной вены сетчатки **107**
- Тромбоз центральной вены сетчатки (окклюзия ЦВС) **102**

**У**

- Увеит **47-62**

**Х**

- Химические ожоги **171**

**Ц**

Центральный серозный хориоретинит **117**

**Э**

Экссудативная отслойка сетчатки **128**

Эндофтальмит **182**

Эрозия роговицы **36**

## СПИСОК ИСПОЛЬЗОВАННОЙ ЛИТЕРАТУРЫ

1. Agarwal A., Handbook of Ophthalmology, SLACK Incorporated, 2006
2. Bakes K., Cadnapaphornchai L., Clinical Assessment of Vision Loss. Emergency Medicine, November 2005, pp.14-24.
3. Basic and Clinical Science Course, American Academy of Ophthalmology, 2004-2005
4. Bohigian G.M, Valluri S., Ocular Infections, Inflammation and External Diseases, 2000
5. Bradford C.A., Basic Ophthalmology, Eighth Edition, 2004
6. Chern K.C., Zegans M.E, Ophthalmology Review Manual, 2000
7. Color Atlas & Synopsis of Clinical Ophthalmology Wills Eye Hospital. Edited by Rapuano C.J.
8. Eye Exam, The Essentials, American Academy of Ophthalmology, 2004
9. Friedman N.J., Kaiser P.K., Trattler W.B., Review of Ophthalmology, 2005
10. Gold D.H., Lewis R.A., Clinical Eye Atlas, 2002
11. Kaiser P.K., Friedman N.J., Pineda R. The Massachusetts Eye and Ear Infirmary Illustrated Manual of Ophthalmology, Second Edition, 2004
12. Kanski J.J., Clinical Ophthalmology. A Systematic Approach. Fifth Edition, 2003
13. Kunimoto D.Y., Kanitkar K.D., Makar M.S. The Wills Eye Manual, Office and Emergency Room Diagnosis and Treatment of Eye Disease. Fourth Edition, 2004
14. Mandava S., Sweency T., Guyer D. Color Atlas of Ophthalmology, 1999
15. The Merck Manual of Diagnosis and Therapy, 2004, Section 8 Ophthalmologic Disorders
16. Roberts, C.M., Quick Consult to Diagnosing and Treating Ocular Disease, 2002
17. Spalton D.J., Hitchings R.A., Hunter P.A., Atlas of Clinical Ophthalmology, Third Edition, 2005
18. Rohit Varma, Essentials of Eye Care, 1997
19. Vrabc M.P., Florakis G.J., Ophthalmic Essentials, 1992
20. Fred M. Wilson II. Practical Ophthalmology, Fourth Edition, 1996