



Утверждено  
Министерством  
здравоохранения РА

Роджер В. Оганесян  
Марианна Л. Шахсуварян

# ГЛАЗНЫЕ БОЛЕЗНИ

---

Учебное пособие

Ереван 2005

# СОДЕРЖАНИЕ

Предисловие .....	v
Слова признательности .....	vi
<b>ГЛАВА 1</b> .....	1
АНАТОМИЯ И ФИЗИОЛОГИЯ ГЛАЗА .....	1
ГЛАЗ КАК ОПТИЧЕСКАЯ СИСТЕМА .....	3
<b>ГЛАВА 2</b> .....	5
ОБСЛЕДОВАНИЕ ГЛАЗА .....	5
<b>2.1 МЕТОДЫ ДИАГНОСТИКИ</b>	
СБОР ОФТАЛЬМОЛОГИЧЕСКОГО И СОМАТИЧЕСКОГО АНАМНЕЗА .....	5
СБОР АНАМНЕЗА ПРИ ЗАБОЛЕВАНИЯХ ГЛАЗ .....	5
СОМАТИЧЕСКИЙ АНАМНЕЗ .....	5
СЕМЕЙНЫЙ АНАМНЕЗ .....	6
ПОШАГОВОЕ ОБСЛЕДОВАНИЕ ГЛАЗ .....	6
ПРОВЕРКА ОСТРОТЫ ЗРЕНИЯ .....	6
ПРОВЕРКА ОСТРОТЫ ЗРЕНИЯ ВДАЛЬ .....	6
ПРОВЕРКА ОСТРОТЫ ЗРЕНИЯ С ПОМОЩЬЮ ДЫРЧАТОЙ ДИАФРАГМЫ .....	7
ПРОВЕРКА ОСТРОТЫ ЗРЕНИЯ ПРИ СЛАБОМ ЗРЕНИИ .....	7
ПРОВЕРКА ОСТРОТЫ ЗРЕНИЯ ДЛЯ БЛИЗИ .....	8
ОПРЕДЕЛЕНИЕ ПОЛЯ ЗРЕНИЯ КОНТРОЛЬНЫМ КОНФРОНТАЦИОННЫМ МЕТОДОМ .....	8
ТЕСТИРОВАНИЕ ПО СЕТКЕ АМСЛЕРА .....	9
ОПРЕДЕЛЕНИЕ ПОДВИЖНОСТИ ГЛАЗНОГО ЯБЛОКА .....	10
НАРУЖНЫЙ ОСМОТР ГЛАЗ .....	10
ВЫВОРОТ ВЕРХНЕГО ВЕКА .....	10
ИССЛЕДОВАНИЕ РОГОВИЦЫ С ИСПОЛЬЗОВАНИЕМ ФЛЮОРЕСЦЕИНА .....	11
ВЫЯВЛЕНИЕ МЕЛКОЙ ПЕРЕДНЕЙ КАМЕРЫ И УЗКОГО УГЛА ПЕРЕДНЕЙ КАМЕРЫ .....	11
ПРОВЕРКА ПРЯМОЙ И СОДРУЖЕСТВЕННОЙ РЕАКЦИИ ЗРАЧКОВ .....	12
РАСШИРЕНИЕ ЗРАЧКОВ .....	13
МЕТОДИКА ПРЯМОЙ ОФТАЛЬМОСКОПИИ .....	13
РОЗОВЫЙ РЕФЛЕКС .....	14
ДИСК ЗРИТЕЛЬНОГО НЕРВА .....	14
КРОВООБРАЩЕНИЕ СЕТЧАТКИ .....	15
ИЗМЕРЕНИЕ ВНУТРИГЛАЗНОГО ДАВЛЕНИЯ .....	15
ПОКАЗАНИЯ ДЛЯ НАПРАВЛЕНИЯ БОЛЬНЫХ	
НАПРАВЛЕНИЕ БОЛЬНЫХ ОСУЩЕСТВЛЯЕТСЯ В СЛЕДУЮЩИХ СЛУЧАЯХ .....	17
СНИЖЕНИЕ ОСТРОТЫ ЗРЕНИЯ .....	17
ПАТОЛОГИЯ ГЛАЗНОГО ДНА .....	18
УМЕНЬШЕНИЕ ГЛУБИНЫ ПЕРЕДНЕЙ КАМЕРЫ ГЛАЗА .....	18
ИЛИ ВЫСОКОЕ ВНУТРИГЛАЗНОЕ ДАВЛЕНИЕ	
<b>2.2. КЛИНИЧЕСКИЕ НАВЫКИ</b>	
ПРИМЕНЕНИЕ ГЛАЗНЫХ КАПЕЛЬ И МАЗЕЙ .....	18
ПОДГОТОВИТЕЛЬНЫЕ МЕРОПРИЯТИЯ .....	18
ЗАКАПЫВАНИЕ ГЛАЗНЫХ КАПЕЛЬ .....	18
ПРИМЕНЕНИЕ ГЛАЗНЫХ МАЗЕЙ .....	18
ПРОМЫВАНИЕ ГЛАЗА .....	20
НАЛОЖЕНИЕ ДАВЯЩЕЙ ПОВЯЗКИ И ЗАЩИТНОГО ЩИТКА .....	20
УДАЛЕНИЕ ИНОРОДНОГО ТЕЛА .....	22

<b>ГЛАВА 3</b>	
ГЛАЗНЫЕ БОЛЕЗНИ.....	23
I. ВЕКИ/ ОРБИТА.....	23
II. КОНЪЮНКТИВА.....	25
III. РОГОВИЦА.....	28
IV. ПЕРЕДНЯЯ КАМЕРА: СОСТОЯНИЯ, ПРЕДСТАВЛЯЮЩИЕ УГРОЗУ ДЛЯ ЗРЕНИЯ.....	29
V. РАДУЖКА, ВОСПАЛЕНИЕ РАДУЖКИ/ВОСПАЛЕНИЕ СОСУДИСТОЙ ОБОЛОЧКИ ГЛАЗА.....	30
VI. ХРУСТАЛИК.....	31
VII. СТЕКЛОВИДНОЕ ТЕЛО.....	31
VIII. ГЛАЗНОЕ ДНО.....	32
<b>ГЛАВА 4</b>	
НЕОТЛОЖНЫЕ СОСТОЯНИЯ В ГЛАЗНОЙ ПРАКТИКЕ.....	36
ХИМИЧЕСКИЕ ОЖОГИ ГЛАЗ.....	36
НЕПРОХОДИМОСТЬ ЦЕНТРАЛЬНОЙ АРТЕРИИ СЕТЧАТКИ.....	38
ОСТРЫЙ ПРИСТУП ЗАКРЫТОУГОЛЬНОЙ ГЛАУКОМЫ.....	39
ТРАВМЫ ГЛАЗ.....	39
<b>ГЛАВА 5</b>	
ГЛАУКОМА.....	41
<b>ГЛАВА 6</b>	
ГЛАЗНЫЕ ПРОЯВЛЕНИЯ ОБЩИХ ЗАБОЛЕВАНИЙ.....	43
6.1 САХАРНЫЙ ДИАБЕТ.....	43
6.2 АРТЕРИАЛЬНАЯ ГИПЕРТОНИЯ.....	44
<b>ГЛАВА 7</b>	
МОНИТОРИНГ БОЛЬНЫХ В ПОСЛЕОПЕРАЦИОННОМ ПЕРИОДЕ.....	45
ЭНДОФТАЛЬМИТ.....	45
<b>ГЛАВА 8</b>	
РЕКОМЕНДАЦИИ ПО СОХРАНЕНИЮ ЗРЕНИЯ В ТЕЧЕНИЕ ЖИЗНИ.....	47
<b>ГЛАВА 9</b>	
ДИАГНОСТИЧЕСКИЙ ПУТЕВОДИТЕЛЬ.....	49
СИНДРОМ “КРАСНОГО ГЛАЗА ”.....	49
<b>СЛОВАРЬ ПРОФЕССИОНАЛЬНЫХ ТЕРМИНОВ.....</b>	<b>51</b>
<b>СПИСОК ЛИТЕРАТУРЫ.....</b>	<b>59</b>

#### **ДИАГНОСТИЧЕСКИЕ АЛГОРИТМЫ**

1. СИНДРОМ “КРАСНОГО ГЛАЗА”: ДИФФЕРЕНЦИАЛЬНАЯ ДИАГНОСТИКА ПРИ НАЛИЧИИ ИЛИ ОТСУТСТВИИ БОЛИ
2. СИНДРОМ “КРАСНОГО ГЛАЗА”: ДИФФЕРЕНЦИАЛЬНАЯ ДИАГНОСТИКА ЗАБОЛЕВАНИЙ, СОПРОВОЖДАЮЩИХСЯ УХУДШЕНИЕМ/ ОТСУТСТВИЕМ ИЗМЕНЕНИЙ ЗРИТЕЛЬНЫХ ФУНКЦИЙ
3. ДИФФЕРЕНЦИАЛЬНЫЙ ДИАГНОЗ ПРИ СИНДРОМЕ “КРАСНОГО ГЛАЗА”
4. ДИФФЕРЕНЦИАЛЬНАЯ ДИАГНОСТИКА КОНЪЮНКТИВИТОВ
5. ВНЕЗАПНАЯ ПОТЕРЯ ЗРЕНИЯ ОДНОГО ГЛАЗА
6. ПОСТЕПЕННОЕ УХУДШЕНИЕ ЗРЕНИЯ В ТЕЧЕНИЕ НЕСКОЛЬКИХ ЧАСОВ /ОДНОГО ДНЯ
7. ПОСТЕПЕННОЕ УХУДШЕНИЕ ЗРЕНИЯ В ТЕЧЕНИЕ НЕСКОЛЬКИХ ДНЕЙ / МЕСЯЦЕВ
8. ДИПЛОПИЯ

## ПРЕДИСЛОВИЕ

Слепота не имеет географических, экономических и культурных границ. Помимо этого, она не зависит от возраста и пола. Постоянно возрастает число больных, страдающих предотвратимой слепотой. Предотвратимая слепота и нарушение зрения стали одной из приоритетных проблем здравоохранения во всем мире.

Работая в первичном звене здравоохранения, вы непременно столкнетесь с больными, страдающими глазными заболеваниями. Цель данного пособия - подчеркнуть необходимость сотрудничества работников первичного звена здравоохранения с офтальмологами в сфере офтальмологических услуг и оказание им помощи в процессе сбора специального анамнеза заболеваний глаз, овладении новейшими методами обследования глаза, диагностики, лечения или перенаправления больных с глазной патологией.

Стараясь сделать пособие настольным справочником, наиболее эффективно и часто используемым в профессиональной деятельности, мы посчитали нужным осветить в нем следующую информацию, сопровождая ее вспомогательным материалом:

- наиболее важные действия медиков с пошаговыми инструкциями, которые облегчат процесс обследования и лечения;
- диагностические диаграммы, подробные алгоритмы, в которых представлены характерные клинические симптомы и методы обследования;
- таблицы, концентрирующие внимание на важнейших отличительных клинических признаках и на соответствующих мероприятиях (для каждого конкретного случая);
- цветные фотографии, изображающие основные заболевания глаз;
- словарь терминов для эффективной коммуникации «окулист – семейный врач».

Данное пособие было задумано в качестве практического учебника, обобщающего факты, важнейшие вопросы и результаты исследований в области клинической офтальмологии, и если представленные материалы помогут читателям уверенно действовать и успешно решать клинические задачи, то поставленную цель можно считать достигнутой.

# ГЛАВА 1

## 1.1 АНАТОМИЯ И ФИЗИОЛОГИЯ ГЛАЗА

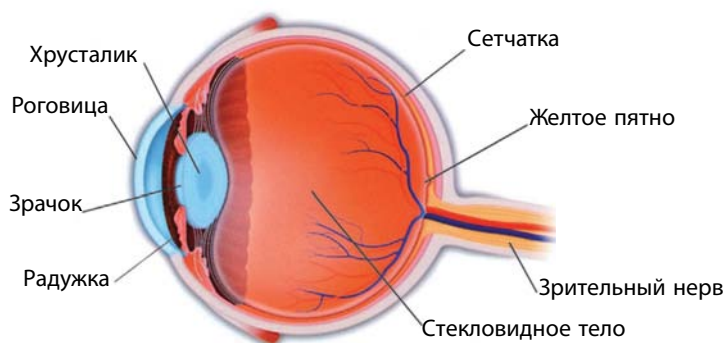


Рис. 1.1. Анатомия глаза.

- **Веки** – внешние структуры, которые защищают глазное яблоко и увлажняют поверхность глаза. Каждое веко состоит из хряща, в толще которого находятся мейбомиевы железы. Веки соединяются в наружном и внутреннем углах. При открытых веках образуется так называемая межвековая (глазная) щель.
- **Роговица** – прозрачное переднее «окно» глаза, являющееся важнейшей преломляющей поверхностью.
- **Склера** – наружная плотная, белая и непрозрачная оболочка глаза.
- **Лимб** (край роговицы) – место соединения склеры и роговицы.
- **Конъюнктивa** – тонкая сосудистая слизистая оболочка, выстилающая внутреннюю часть века (конъюнктивa века) и покрывающая склеру конъюнктивa глазного яблока.
- **Передняя камера** – пространство между роговицей (спереди) и радужной оболочкой (сзади). Камера заполнена внутриглазной жидкостью.
- **Радужная оболочка** (радужка) – цветная часть глаза, фильтрующая свет посредством пигментной эпителиальной ткани, покрывающей в основном заднюю поверхность.

- **Зрачок** – круглое отверстие, находящееся в центре радужной оболочки и регулирующее количество проникающего в глаз света, величина которого определяется симпатической и парасимпатической иннервацией радужки.
- **Хрусталик** – прозрачное, двояковыпуклое образование (линза), расположенное позади зрачка и радужки, которое удерживают в подвешенном состоянии цинновы связки. Хрусталик – одна из преломляющих сред глаза.
- **Ресничное тело** – это структура, продуцирующая внутриглазную жидкость. Сокращение ресничной мышцы изменяет давление на цинновы связки, которые натягивают хрусталик, что позволяет сфокусировать взгляд на близких или дальних предметах (аккомодация).
- **Задняя камера** – маленькое пространство позади радужной оболочки и впереди хрусталика, заполненное внутриглазной жидкостью.
- **Стекловидная полость** – сравнительно большое пространство (4,5 мл) позади хрусталика, доходящее до сетчатки. Полость заполнена прозрачным гелеподобным веществом, которое называется стекловидным телом.
- **Диск зрительного нерва** – видимая часть зрительного нерва. Он состоит из нервных волокон, клеточные тела которых расположены в ганглионарном слое сетчатки.
- **Сетчатка** – нервная ткань, покрывающая заднюю часть стекловидной полости. В основном прозрачная (за исключением кровеносных сосудов, располагающихся на внутренней поверхности) сетчатка по зрительному нерву посылает зрительные сигналы в первичную зрительную кору мозга. Сетчатку, желтое пятно, сосудистую оболочку и диск зрительного нерва иногда называют глазным дном.
- **Желтое пятно** – зона заднего полюса сетчатки глаза, ответственная за высокое центральное зрение. Овальной формы углубление в центре желтого пятна называется центральной ямкой (**фовеа**).
- **Сосудистая оболочка** – слой сосудистой пигментированной ткани между склерой и сетчаткой. Она обеспечивает приток крови к наружным слоям сетчатки.
- **Наружные мышцы глаза** – это 6 мышц, которые двигают глазное яблоко в разных направлениях: к середине (медиальная мышца), вбок (латеральная мышца), вверх (верхняя прямая мышца и нижняя косая мышца), вниз (нижняя прямая мышца и верхняя косая мышца), по кругу (верхние и нижние косые мышцы). Эти мышцы иннервируются тремя черепными нервами: IV черепной нерв, иннервирующий верхнюю косую мышцу; VI черепной нерв, иннервирующий латеральную мышцу; и III черепной нерв, контролирующей остальные наружные мышцы глаза.

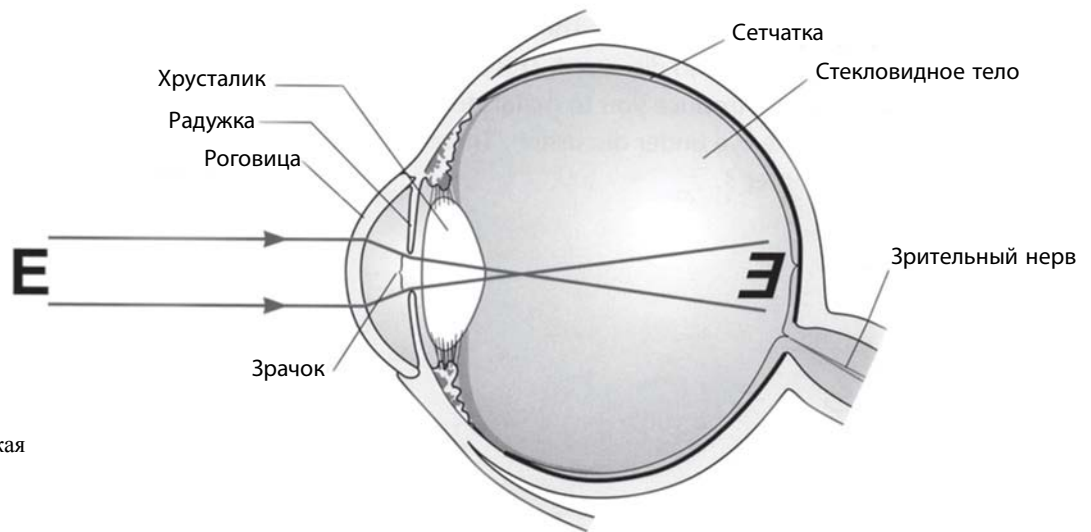


Рис. 1.2.  
Глаз как оптическая  
система.



## 1.2 ГЛАЗ КАК ОПТИЧЕСКАЯ СИСТЕМА

Когда человек смотрит на какой-либо предмет, лучи света от предмета отражаются и попадают в глаз. При прохождении сквозь оптическую систему глазного яблока лучи преломляются и создают на задней стенке глазного яблока перевернутое изображение предмета. Здесь изображение превращается в электрические сигналы, которые затем передаются в мозг, где изображение преобразуется таким образом, что предмет воспринимается в прямом виде.

Первая часть оптической системы глаза, расположенная в передней части глазного яблока, - прозрачная, сферической формы оболочка, которая называется роговицей. С прозрачной оболочки начинается процесс фокусирования света, попадающего в глаза. Позади роговицы – цветная ткань в виде диафрагмы, называемая радужкой. Радужка регулирует количество проникающего в глаз света, расширяя или сужая диаметр находящегося в центре отверстия, которое называется зрачком.

Сразу за радужкой расположен хрусталик (вторая часть оптической системы), предназначенный для фокусировки системы. Пространство за хрусталиком, наполненное прозрачной гелеобразной массой, называется стекловидным телом. Поскольку стекловидное тело оптически прозрачно, то лучи сконцентрированного света, преломленного роговицей и хрусталиком, могут беспрепятственно проходить через него, создавая изображение на задней поверхности глаза – сетчатке.

Светочувствительные клетки сетчатки трансформируют изображение в электрические сигналы, которые по зрительному нерву передаются в мозг. Электрические сигналы сливаются в зрительном отделе коры головного мозга, создавая зрительные ощущения. На рисунке 1.2 показаны основные структуры глаза как оптической системы.

Снижение остроты зрения наблюдается при близорукости, дальнозоркости, астигматизме.

При близорукости роговица чересчур выпуклая или зрительная ось длиннее обычной.

При дальнозоркости роговица уплощена или зрительная ось короче обычной.

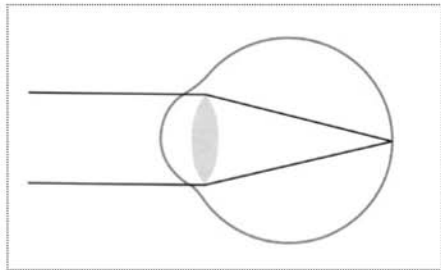


Рис. 1.3.

В эметропичном глазе (нормальное зрение) параллельные лучи фокусируются непосредственно на поверхности сетчатки.

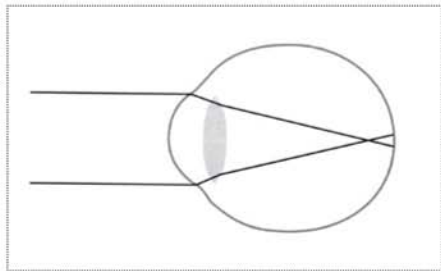


Рис. 1.4.

В миопическом глазе (при близорукости) параллельные лучи фокусируются впереди от сетчатки.

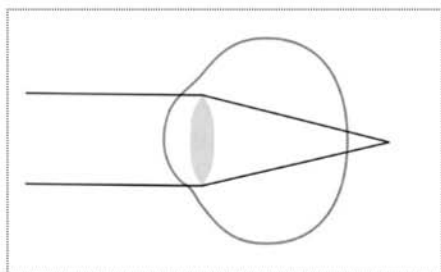


Рис. 1.5.

В гиперметропическом глазе (при дальнозоркости) параллельные лучи фокусируются позади сетчатки.

При астигматизме роговица обладает разной кривизной по разным направлениям. Соответственно, при астигматизме в разных меридианах поверхности роговицы присутствует разная преломляющая сила и изображение предмета при прохождении световых лучей через такую роговицу получается с искажениями, сама же роговица имеет овальную форму.

На рисунках 1.3-1.5 представлены виды рефракции (преломления) глаза.

Такие дефекты зрения можно корректировать с помощью очков, контактных линз, а в некоторых случаях – фоторефракционных операций.

Маленькое отверстие в диафрагме, расположенное непосредственно перед глазом, сужает площадь действующего отверстия зрачка, что позволяет свести к минимуму искажения, вызванные аномалией рефракции (преломления глаза). Применение диафрагмы с маленьким отверстием обследующему врачу дает возможность оценить зрительный потенциал пациента (соответствующая коррекция с помощью очков).

Способность ресничной мышцы к сокращению и способность хрусталика менять свою кривизну и становиться более выпуклой называется аккомодацией. С возрастом хрусталики обоих глаз уплотняются и постепенно теряют свою эластичность. Ухудшение аккомодации проявляется в виде потери способности фокусировать зрение на расположенных вблизи предметах (возрастная дальнозоркость), в то время как способность нормально видеть вдаль сохраняется.

Возрастная дальнозоркость развивается в течение жизни, но клинически она проявляется в возрасте 40-45 лет, когда человек теряет способность приспосабливаться к расстоянию, необходимому для чтения - 35-40 см.

Возрастная дальнозоркость корректируется с помощью очков - либо это очки для чтения или бифокальные очки, в которых линзы в нижней части предназначены для чтения, а верхняя часть служит для коррекции остроты зрения вдаль. Некоторые близорукие пациенты, страдающие также возрастной дальнозоркостью, во время чтения снимают очки, так как не нуждаются в аккомодации. ▼



# ГЛАВА 2

## ОБСЛЕДОВАНИЕ ГЛАЗ

### 2.1. МЕТОДЫ ДИАГНОСТИКИ

*История болезни (анамнез) имеет первостепенное значение для диагностики и лечения глазных болезней.*



#### СБОР ОФТАЛЬМОЛОГИЧЕСКОГО И СОМАТИЧЕСКОГО АНАМНЕЗА:

- Основные жалобы.
- Какие симптомы?
- Когда начались проблемы?
- Наблюдается ли ухудшение состояния?

#### Дополнительные вопросы:

1. Состояние зрения: наблюдается ли ухудшение дальнего и ближнего зрения? Имеет место ухудшение зрения одного глаза или обоих глаз?
2. Начало заболевания: проблемы возникли внезапно или развивались постепенно?
3. Наличие симптомов: признаки болезни постоянны или наблюдаются время от времени, часты они или редки? Когда (при каких действиях или деятельности) появляются или обостряются симптомы болезни?
4. Течение болезни: симптомы со временем обострились или ослабли?
5. Степень тяжести: препятствует ли болезнь трудовой или другого рода деятельности?
6. Лечение: в связи с жалобами принимали ли когда-либо лечение?



#### СБОР АНАМНЕЗА ПРИ ЗАБОЛЕВАНИЯХ ГЛАЗ

**(в обратном хронологическом порядке - от настоящего к прошлому)**

- Носите или носили очки или контактные линзы?
- Переносили ли когда-либо операцию на глазах?
- Принимали ли лечение по поводу серьезных заболеваний глаз?
- Принимаете ли (по назначению врача или без рецепта) лекарственные препараты для глаз, в том числе глазные капли?



#### СОМАТИЧЕСКИЙ АНАМНЕЗ

**(в обратном хронологическом порядке - от настоящего к прошлому)**

- Принимаете ли (по назначению врача или без рецепта) лекарственные препараты для лечения какого-либо заболевания?
- Получали ли лечение по поводу какого-либо серьезного заболевания (особое внимание следует уделить сахарному диабету и гипертонии)?



## СЕМЕЙНЫЙ АНАМНЕЗ

- ▶ Страдает ли кто-нибудь из членов семьи глазными или другими болезнями (глаукома, катаракта, диабет, сердечные болезни, онкологические болезни)?

### Аллергия

- ▶ Имеете ли аллергию на какой-либо лекарственный препарат, цветочную пыльцу, пищевые продукты или на что-либо еще?



## ПОШАГОВОЕ ОБСЛЕДОВАНИЕ ГЛАЗ

Прежде чем начать обследование, необходимо собрать детальный анамнез.

1. Измерьте остроту зрения каждого глаза. Используйте дырчатую диафрагму, если острота зрения ниже 0,7.
2. Проверьте поле зрения каждого глаза с помощью конфрагационного теста.
3. Проверьте подвижность глазного яблока каждого глаза.
4. Осмотрите веки и область вокруг них.
5. Осмотрите конъюнктиву и склеру.
6. Осмотрите роговицу и радужку.
7. Оцените глубину передней камеры и прозрачность ее содержимого.
8. Проверьте прямую и содружественную реакцию зрачков.
9. Оцените прозрачность хрусталика методом прямой офтальмоскопии.
10. С помощью офтальмоскопа исследуйте глазное дно, включая диск зрительного нерва, сосуды и желтое пятно.
11. Измерьте внутриглазное давление, если возраст пациента старше 40 лет или в семейном анамнезе выявлены случаи заболевания глаукомой.



## ПРОВЕРКА ОСТРОТЫ ЗРЕНИЯ



*Проверка остроты зрения является наилучшим тестом для определения зрительных функций и обязательна при всех глазных заболеваниях.*



## ПРОВЕРКА ОСТРОТЫ ЗРЕНИЯ ВДАЛЬ

Пациенты, которые носят корректирующие очки или контактные линзы, не должны снимать их во время осмотра.

Во время первого визита пациенты могут пройти обследование с оптической коррекцией или без нее.

Определите остроту зрения каждого глаза отдельно, начиная с правого, и зафиксируйте результат (при этом не возникнет путаницы, если соблюдать очередность правый - левый).

1. Посадите пациента на стул на расстоянии 5 м от освещенной таблицы Головина-Сивцева.
2. Попросите пациента прикрыть левый глаз ладонью или заслонкой (или сами прикройте заслонкой глаз). В обоих случаях убедитесь, что глаз полностью закрыт и заслонка не давит на него. В течение осмотра следите за тем, чтобы пациент не смотрел из-под заслонки (особенно, если это ребенок).

3. Попросите пациента назвать буквы в каждой строке слева направо, сверху вниз до тех пор, пока он не сможет назвать в строке больше половины букв. Если используете таблицу с буквой “Е”, попросите пациента прочитать самые мелкие отчетливо видимые символы, называя или показывая пальцами в какую сторону направлены три луча “Е” - влево, вправо, вверх или вниз.
4. Отметьте самую мелкую строку, больше половины букв которой пациент назвал правильно, и занесите в историю болезни соответствующий показатель остроты зрения.
5. Повторите шаги 2-4 для левого глаза, закрыв вышеуказанным способом правый глаз. Занесите в историю болезни показатели остроты зрения (для каждого глаза отдельно).



### **ПРОВЕРКА ОСТРОТЫ ЗРЕНИЯ С ПОМОЩЬЮ ДЫРЧАТОЙ ДИАФРАГМЫ**

Пациенты, которые носят корригирующие очки или контактные линзы, не должны снимать их во время осмотра.

Посадите пациента так же, как при проверке остроты зрения с помощью таблицы Головина-Сивцева, и проверьте каждый глаз в отдельности, начиная с правого.

1. Попросите пациента прикрыть глаз, который не исследуется в данный момент, ладонью или заслонкой (или сами прикройте заслонкой глаз).
2. Попросите пациента поднести дырчатую диафрагму к исследуемому глазу.
3. Попросите пациента посмотреть на удаленную таблицу через дырчатую диафрагму (или через одно из отверстий, если диафрагма со множеством отверстий).
4. Попросите пациента лёгкими движениями приспособить отверстие к глазу таким образом, чтобы получить наилучшую картину.
5. Попросите пациента без дырчатой диафрагмы прочитать самую мелкую строку, которую он может рассмотреть, как в случае проверки зрения с помощью таблицы Головина-Сивцева.
6. Повторите шаги 1-5 для другого глаза.



### **ПРОВЕРКА ОСТРОТЫ ЗРЕНИЯ ПРИ СЛАБОМ ЗРЕНИИ**

Проверьте зрение, начиная с правого глаза, и зафиксируйте результат отдельно для каждого глаза. Убедитесь, что неисследуемый глаз хорошо закрыт.

1. Начав с расстояния 1,5 м, покажите ваши раздвинутые пальцы и попросите пациента сосчитать их. Зафиксируйте то расстояние, с которого пациент смог правильно ответить, например, СП (счет пальцев) – 1 м.
2. Если пациент не может сосчитать пальцы, то на расстоянии 1 м сделайте движения кистью Вашей руки в горизонтальном и вертикальном направлении. Зафиксируйте то расстояние, с которого пациент видит Ваши движения, например, ДР (движение руки) – 0,6 м.

3. Если исследуемый не видит движений руки, то с расстояния 35 см направьте свет от фонарика в глаза больного и, включая и выключая фонарь, проверьте ощущает ли пациент свет. Зафиксируйте результат как ОСО (отсутствует светоощущение), если пациент не ощущает света, и СО (светоощущение), если он видит свет.
4. Если исследуемый ощущает свет, то направьте луч с разных сторон и попросите пациента определить с какой стороны направлен свет (при этом исследовании пациент все время смотрит прямо перед собой, неисследуемый глаз закрыт). Если больной видит свет и правильно определяет направление, то зафиксируйте СО Pr.l.c. (Proectio lucis certa) - светоощущение с правильной светопроекцией.



### **ПРОВЕРКА ЗРЕНИЯ ДЛЯ БЛИЗИ**

Пациенты, которые носят очки или контактные линзы для коррекции близорукости, не должны снимать их во время осмотра.

1. Попросите пациента держать таблицу с печатными буквами на расстоянии 35 см от лица.
2. Попросите пациента прикрыть левый глаз ладонью или заслонкой (или сами прикройте заслонкой глаз).
3. Попросите пациента прочитать самую мелкую строку, которую он может рассмотреть.
4. Повторите все действия, закрыв правый глаз.
5. Занесите в историю болезни показатели остроты зрения (для каждого глаза отдельно).



### **ОПРЕДЕЛЕНИЕ ПОЛЯ ЗРЕНИЯ КОНТРОЛЬНЫМ КОНФРОНТАЦИОННЫМ МЕТОДОМ**

1. Посадите пациента напротив Вас на расстоянии 60-90 см, сядьте лицом к нему, прикройте Ваш правый глаз, а пациент - свой левый. Вы оба должны смотреть на открытый глаз друг друга.
2. Вытяните руку на уровне плеча таким образом, чтобы два пальца оказались вне границ Вашего поля зрения. Затем медленно приближайте два пальца к Вашему носу так, чтобы они оказались в поле зрения и в то же время на одинаковом расстоянии от Вас и пациента. Попросите его сообщить Вам, когда он увидит Ваши пальцы.
3. Повторите движения пальцев с четырех сторон. Представив, что перед глазами пациента расположен циферблат, Вы должны перемещать кисти от исходных точек (2, 4, 8, 10 часов), каждый раз направляя пальцы к центру воображаемого циферблата.
4. Во всех четырех квадрантах поля зрения (верхний левый, верхний правый, нижний левый, нижний правый) пациент и Вы должны увидеть Ваши пальцы одновременно (примечание: квадрант отмечается с точки зрения пациента). Если пациент не видит Ваши пальцы одновременно с Вами, значит его поле зрения в данном квадранте сужено.

5. Ответы пациента занесите в историю болезни, отметьте, что поле зрения пациента сопоставляется с Вашим (в норме) или же сужено в том или ином квадранте.
6. Повторите все действия для другого глаза, результат зафиксируйте в истории болезни.



### ТЕСТИРОВАНИЕ ПО СЕТКЕ АМСЛЕРА

1. Пациент должен расположить тестовую карту - сетку Амслера (белая сетка на черном фоне) перед собой на расстоянии 35 см, прикрыть глаз противоположной рукой, заслонкой или повязкой.
2. Попросите пациента, сосредоточив взгляд на центральной точке, оценить остальную часть сетки: есть ли зоны, которые он совсем не видит или видит в размытом, затуманенном виде.
3. В случае положительного ответа повторите тест с сеткой Амслера на белом фоне (черная сетка на белом фоне), на которой пациент должен отметить точки, где искажается изображение.
4. Если результаты теста в норме, сделайте соответствующую запись в медицинской карте больного; если результаты не соответствуют норме, приложите карту со сделанными пациентом отметками - пациенту, вероятно, понадобится дальнейшее обследование.

Доступная техника тестирования по сетке Амслера позволяет пациенту проводить самотестирование в домашних условиях и при наличии вышеуказанных изменений своевременно обращаться к офтальмологу. Проинструктируйте пациента о необходимости проведения теста отдельно для каждого глаза при одинаковом освещении, постоянно соблюдая расстояние в 35 см.




Рис. 2.1. Сетка Амслера



## ОПРЕДЕЛЕНИЕ ПОДВИЖНОСТИ ГЛАЗНОГО ЯБЛОКА

Для оценки подвижности глазного яблока попросите пациента сопровождать взглядом кончик карандаша или Ваш палец, движущийся в шести основных направлениях (рис. 2.2).

(Рис. 2.2)

Шесть основных направлений для оценки подвижности глазного яблока.

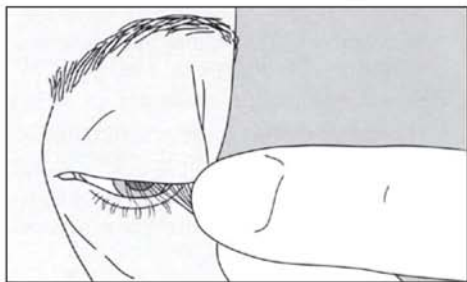
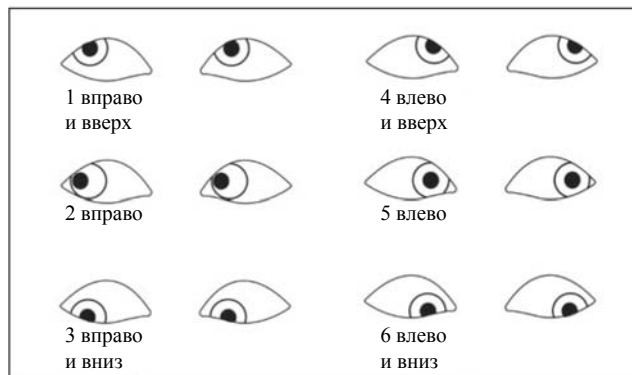


Рис. 2.3. Попросите пациента посмотреть вниз, при этом большим и указательным пальцами захватите ресницы верхнего века

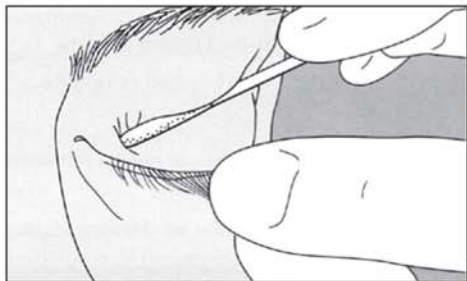


Рис. 2.4. Ватной палочкой отдавить книзу верхний край хряща и одновременно подтянуть край века вверх, держась за ресницы

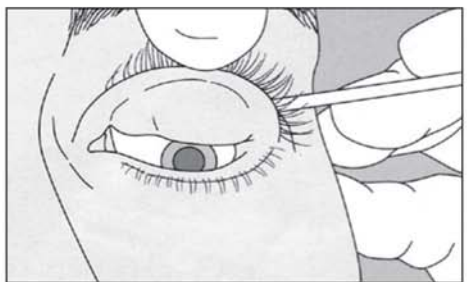


Рис. 2.5. Прижать вывернутое верхнее веко к главному яблоку и попросить пациента смотреть вниз



## НАРУЖНЫЙ ОСМОТР ГЛАЗ

При хорошем комнатном освещении можно осмотреть веки, окружающие ткани и глазную щель. При осмотре конъюнктивы и склеры удобнее использовать карманный фонарик. Предложите больному посмотреть вверх, когда оттягиваете книзу нижнее веко, и посмотреть вниз, когда приподнимаете верхнее веко. Фонарик помогает также при осмотре роговицы и радужки.



## ВЫВОРОТ ВЕРХНЕГО ВЕКА

Выворот верхнего века необходимо проводить для обнаружения инородного тела или выявления других признаков на слизистой оболочке глаза. Анестезирующие глазные капли делают данную процедуру относительно безболезненной.

1. Попросите пациента посмотреть вниз, при этом большим и указательным пальцами захватите ресницы верхнего века (рис. 2.3).
2. Затем нужно ватной палочкой отдавить книзу верхний край хряща и одновременно подтянуть край века вверх, держась за ресницы (рис. 2.4).
3. После чего необходимо прижать вывернутое верхнее веко к главному яблоку и попросить пациента смотреть вниз (рис. 2.5).

Для исследования поверхности слизистой оболочки и обнаружения инородного тела или выявления других признаков исследующий должен использовать карманный фонарик.

Для удаления инородного тела можно использовать ватную палочку, смоченную местным анестезирующим средством. Для возвращения века в первоначальное положение следует отпустить край века и попросить больного посмотреть вверх.



### ИССЛЕДОВАНИЕ РОГОВИЦЫ С ИСПОЛЬЗОВАНИЕМ ФЛЮОРЕСЦЕИНА

Для выявления дефектов эпителия роговицы применяют флюоресцеин (желто-зеленый цвет). Флюоресцеин вводят с помощью полоски фильтровальной бумаги, предварительно смоченной стерильной водой или анестезирующими каплями, в нижнюю переходную складку. Растекаясь по поверхности роговицы, флюоресцеин фиксируется в зонах дефектов ее поверхности: светло-зеленые пятна обозначают отсутствующий или поврежденный эпителий (рис. 2.6). Флуоресценция наиболее заметна во время осмотра с использованием кобальтового синего света (рис. 2.7).

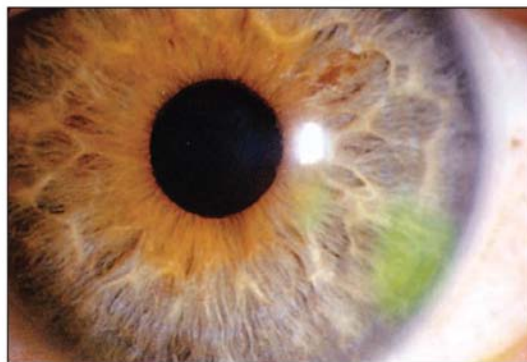

Рис. 2.6. Исследование роговицы с использованием флюоресцеина.

Светло-зеленые пятна обозначают отсутствующий или поврежденный эпителий.

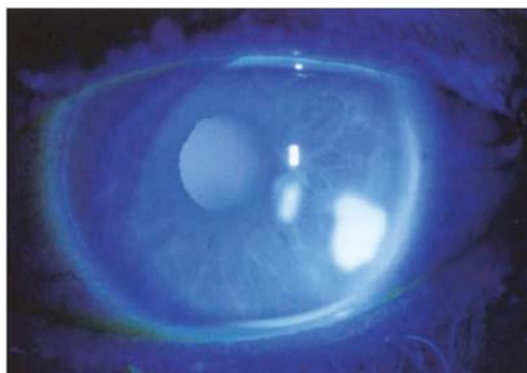


Рис. 2.7. Флуоресценция наиболее заметна во время осмотра с использованием кобальтового синего света.



### ВЫЯВЛЕНИЕ МЕЛКОЙ ПЕРЕДНЕЙ КАМЕРЫ И УЗКОГО УГЛА ПЕРЕДНЕЙ КАМЕРЫ

1. Фонарик нужно держать у лимба правого глаза со стороны виска пациента.
2. Держа фонарик параллельно поверхности радужки перед глазом больного, направьте луч света от фонарика к переносице больного.
3. Рассмотрите ту часть радужки, которая находится ближе к переносице (носовая часть радужки). При нормальной конфигурации передней камеры и радужки носовая и височная части радужки будут освещены одинаково (рис. 2.8). В случае мелкой передней камеры радужки и узкого угла передней камеры приблизительно 2/3 носовой части радужки (аномально выпуклая) остается в тени (рис. 2.9).

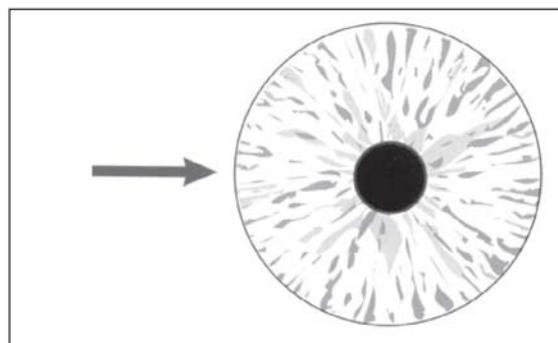


Рис. 2.8. Открытый угол передней камеры.



4. Занесите Ваши наблюдения в медицинскую карту и повторите манипуляцию для левого глаза.

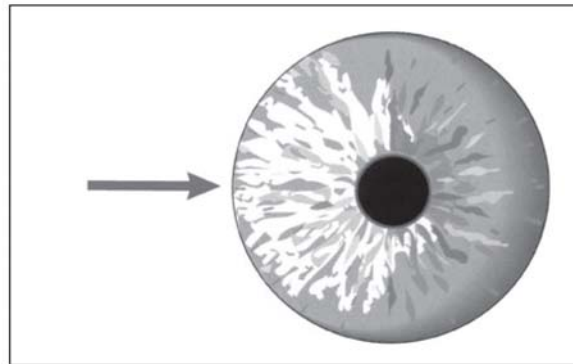


Рис. 2.9. Узкий угол передней камеры.



### ПРОВЕРКА ПРЯМОЙ И СОДРУЖЕСТВЕННОЙ РЕАКЦИИ ЗРАЧКОВ

1. Сядьте напротив пациента и в условиях обычного комнатного освещения осмотрите правый и левый зрачки и определите их размер в состоянии покоя. В норме зрачки обоих глаз имеют одинаковую ширину (рис. 2.10).
2. В медицинской карте пациента зафиксируйте размер зрачков в состоянии покоя (в миллиметрах). Для измерения можете приблизить к глазам пациента миллиметровую линейку или сравнить размер зрачка с размерами, указанными в таблицах для проверки зрения вблизи.




Рис. 2.10 Зрачки равномерны.

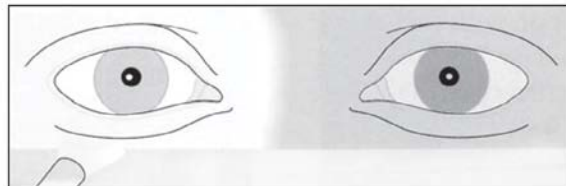


Рис. 2.11. Проверка прямой реакции зрачка.

3. Как показано на рисунке 2.11, направьте свет от ручного фонарика в правый глаз пациента и посмотрите сужается ли зрачок, реагируя на направленный свет. Одновременно посмотрите на левый зрачок: определяется ли содружественная реакция (суживается ли левый зрачок при засвечивании правого).
4. На секунду прервите Ваши действия, давая возможность зрачкам вернуться в состояние покоя, затем повторите 3-й шаг для левого глаза.
5. Зафиксируйте в медицинской карте результаты для каждого глаза отдельно. Если показатели нормальные, запишите: «прямая и содружественная реакция зрачков сохранены». Если показатели не соответствуют норме, отметьте: «прямая реакция отсутствует» или «содружественная реакция отсутствует».
6. После освещения правого глаза сразу осветите левый. Если зрачок левого глаза начинает расширяться вместо того, чтобы оставаться суженным в результате содружественной реакции, значит имеется афферентный зрачковый дефект (рис. 2.12).



7. Обсудите с офтальмологом любую ненормальную реакцию, как например, расширение зрачков до применения расширяющих капель.




Рис. 2.12.  
Зрачковые рефлексy.



### РАСШИРЕНИЕ ЗРАЧКОВ

Соответствующие медикаменты, расширяющие зрачок, существенно облегчают проведение офтальмоскопии (расширение зрачков). В этих целях предлагается использовать 1% раствор тропикамида или 2,5 % раствор гидрохлорида фенилэфрина.

Зрачок нельзя расширять в следующих случаях.

1. Если обследование глаза дает возможность предположить наличие мелкой передней камеры и узкого угла передней камеры - в таком случае расширение зрачка может привести к приступу закрытоугольной глаукомы.
2. Если в данный момент пациент находится под наблюдением невропатолога (например, в связи с ушибом головы), который следит за изменениями в диаметре зрачков. В таком случае зрачки можно расширить только с разрешения невропатолога или нейрохирурга.



### МЕТОД ПРЯМОЙ ОФТАЛЬМОСКОПИИ

Прямую офтальмоскопию осуществляют следующим образом.

1. Попросите пациента сесть поудобнее и, стараясь не двигать глазами, смотреть прямо на одну точку на противоположной стене.
2. Зафиксируйте фокусирующий диск на отметке +8. Зафиксируйте колесо отверстия (апертура), выбрав большой круг с белым светом.
3. Начинайте смотреть на правый глаз с расстояния приблизительно 30 см. Пользуйтесь Вашим правым глазом и находящимся в правой руке окуляром (офтальмоскопом). Когда будете смотреть прямо на зрачок ниже взгляда пациента, увидите розовый рефлекс (см. следующий раздел).
4. Положите Вашу свободную руку на лоб или плечи пациента (фиксируя свое положение таким образом, чтобы оставаться при этом неподвижным).
5. Медленно приближайтесь к пациенту вдоль линии его взгляда, приблизительно под углом 15 градусов. Старайтесь продолжать смотреть на зрачок. Крутите колесо настройки фокуса в обратном направлении для того, чтобы сфокусироваться на сетчатке.

6. Когда сетчатка окажется в фокусе, проследите как она расширяется в направлении диска зрительного нерва - от носовой части сетчатки к середине.
7. Исследуйте диск зрительного нерва, кровеносные сосуды и желтое пятно (в той же последовательности).
8. Повторите все действия для левого глаза.



### РОЗОВЫЙ РЕФЛЕКС

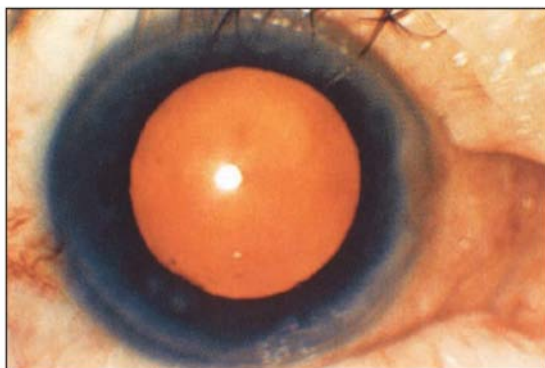


Рис. 2.13. Розовый рефлекс.

Свет, отраженный от глазного яблока пациента, создает розовый рефлекс. Если он рассматривается через офтальмоскоп с расстояния в 30 см. то розовый рефлекс в норме (рис. 2.13). он имеет равномерную окраску, не заслонен тенью, что свидетельствует о том, что роговица, передняя камера, хрусталик и стекловидное тело прозрачны и не являются причиной плохого зрения. Такие помутнения, как рубец на роговице, катаракта и кровоизлияние в стекловидное тело, имеют вид черных пятен, которые лучше видны после расширения зрачка.

Медикаментозное расширение зрачков значительно облегчает процесс осмотра глаза с помощью офтальмоскопа. С этой целью используют 1% раствор тропикамида и 2,5% раствор гидрохлорида фенилэфрина.

Расширение зрачков нельзя проводить в следующих случаях.

1. Если передняя камера мелкая и угол передней камеры узкий. Не следует расширять зрачок во избежание возникновения закрытоугольной глаукомы.
2. Если пациент проходит неврологическое обследование и исследуются зрачковые реакции (например, больные с повреждением головы). Не следует расширять зрачок до получения разрешения невропатолога или нейрохирурга.

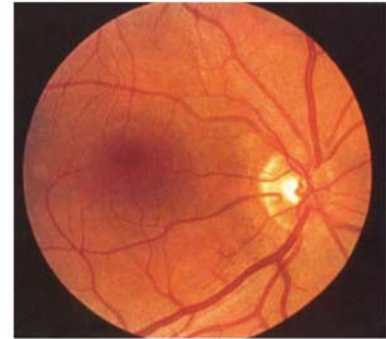

### ДИСК ЗРИТЕЛЬНОГО НЕРВА

При осмотре офтальмоскопом в норме диск зрительного нерва (рис. 2.14) имеет слегка овальную форму, в вертикальном меридиане, розового цвета - за счет поверхностных капилляров, детали которых не визуализируются, чем они и отличаются от патологических сосудов на диске зрительного нерва. В норме диск имеет четкие границы. Центральное углубление беловатого цвета на поверхности диска называется физиологической экскавацией. Диск зрительного нерва можно представить как средство для измерения очагов, расположенных в области глазного дна. Офтальмоскопические изменения на глазном дне сопоставляются с диаметром диска зрительного нерва. В норме величина диска зрительного нерва может варьировать. У разных людей могут быть разные размеры физиологической экскавации (см. Глава 5. Глаукома). Пигментные оболочки глаза

Рис. 2.14. Глазное дно в норме.

Диск зрительного нерва в норме, с маленькой центральной физиологической экскавацией. Крупные ветви центральной артерии сетчатки выходят из диска зрительного нерва, а ветви центральной вены сетчатки входят в диск зрительного нерва. Желтое пятно, лишенное сосудов, выделяется более темной окраской; оно расположено кнаружи от зрительного нерва, в сторону виска.



(пигментный эпителий сетчатки и сосудистая оболочка) не доходят до края диска, образуя гипопигментированный кокус (рис. 2.15). Такие кокусы наиболее часто встречаются в боковой части диска зрительного нерва при близорукости. И наоборот, иногда в глазе может наблюдаться переизбыток пигмента в виде интенсивно окрашенного пигментного ободка вдоль диска зрительного нерва (рис. 2.15). Нервные волокна сетчатки (т.е. нервные волокна ганглионарных клеток) в области диска зрительного нерва и сетчатки обычно лишены миелина, но иногда нервные волокна, покрытые миелиновой оболочкой, расходятся по поверхности диска зрительного нерва и сетчатки, образуя густое, однако, поверхностное белое помутнение с мягкими краями (рис. 2.16).

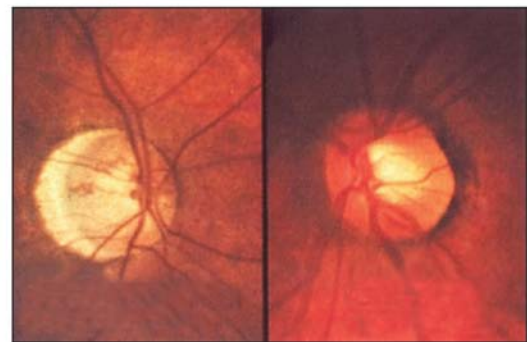


Рис. 2.15. Пигментный кокус

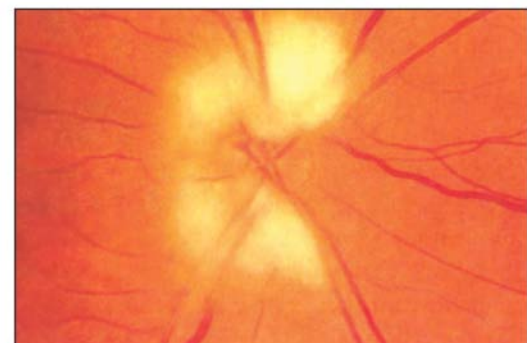

Рис. 2.16. Нервные волокна, покрытые миелиновой оболочкой.



#### КРОВООБРАЩЕНИЕ СЕТЧАТКИ

Кровь в сетчатке циркулирует по артериям и венам, которые видны при офтальмоскопии (сравните рис. 2.14 и 2.17). Центральная артерия сетчатки в области диска зрительного нерва разветвляется, снабжая кровью четыре квадранта.

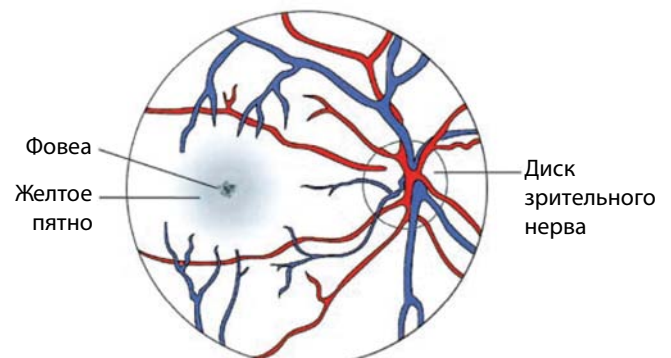


Рис. 2.17. Схема глазного дна

АРТЕРИИ  
ВЕНЫ



## ИЗМЕРЕНИЕ ВНУТРИГЛАЗНОГО ДАВЛЕНИЯ

У людей внутриглазное давление (ВГД) бывает разным.

Измерение ВГД и офтальмологический осмотр диска зрительного нерва являются неотъемлемой частью исследования на наличие глаукомы. Врачи первичного звена здравоохранения не имеют реальной возможности выявить открытоугольную глаукому, поскольку для этого требуется дополнительное обследование. Тем не менее определение ВГД может быть необходимой процедурой при диагностике острой закрытоугольной глаукомы.

Измерение ВГД осуществляется с помощью тонометра Маклакова (рис. 2.18), который представляет собой 10-граммовый цилиндр высотой в 4 см. Основания этого цилиндра расширены и снабжены площадками диаметром в 1 см, изготовленными из белого фарфора (рис. 2.19).

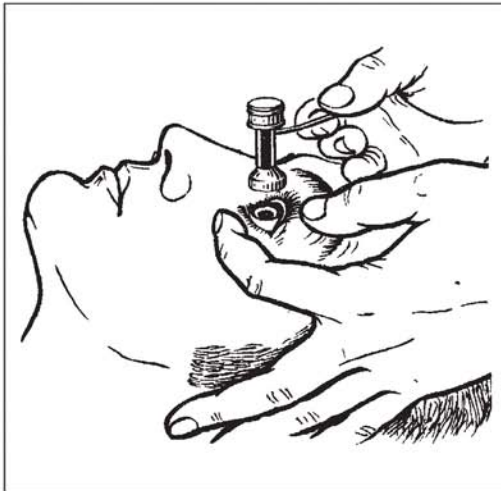

Рис. 2.18. Измерение внутриглазного давления с помощью тонометра Маклакова.

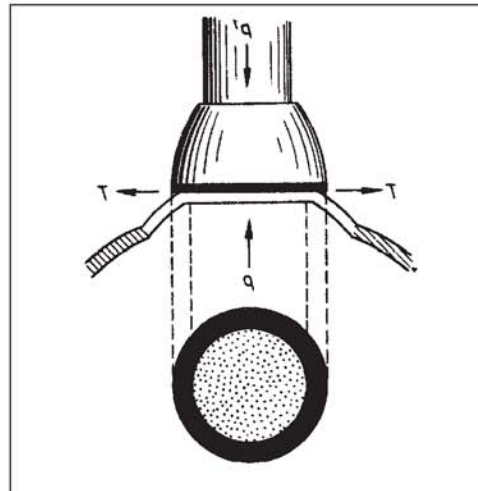


Рис. 2.19. Тонometr Маклакова

Измерение ВГД проводится нижеописанным образом.

1. Уложите пациента на спину, закапайте в глаз местный анестетик – 0,5% раствор тетракаина.
2. Обработайте площадки тонометра спиртом, затем тонким слоем нанесите специальную краску (2 г колларгола растереть с 30 каплями воды, добавить 30 капель глицерина).
3. Сядьте у изголовья пациента.
4. Зафиксируйте взгляд пациента таким образом, чтобы центр роговицы при тонометрии совпадал с центром площадки тонометра. Для этого больной должен смотреть двумя глазами на собственный палец вытянутой руки.
- 5.левой рукой разомкните веки, а правой рукой с помощью специального держателя установите тонометр на центр роговицы; тонометр оказывает давление на роговицу, как бы уплощая ее. Это действие следует повторить дважды с применением каждой площадки.

6. После измерения на площадках тонометра остается лишенный краски диск. Отпечаток диска переносят на слегка смоченную спиртом бумагу.
7. С помощью специальной линейки (рис. 2.20) определите диаметр лишенного краски диска, которому соответствует показатель внутриглазного давления в миллиметрах ртутного столба (мм рт. ст.). Нормальное ВГД соответствует 17-23 мм рт.ст.
8. Разница внутриглазного давления обоих глаз в норме не должна превышать 5 мм рт.ст. В противном случае больной обязательно должен пройти обследование в связи с подозрением на глаукому.

**ПОКАЗАНИЯ ДЛЯ НАПРАВЛЕНИЯ БОЛЬНЫХ  
НАПРАВЛЕНИЕ БОЛЬНЫХ ОСУЩЕСТВЛЯЕТСЯ  
В СЛЕДУЮЩИХ СЛУЧАЯХ.**



**СНИЖЕНИЕ ОСТРОТЫ ЗРЕНИЯ**

Данные указания относятся к тем больным, у которых наблюдается снижение остроты зрения (ОЗ) при отсутствии осмотра окулиста с заключением о стабильности состояния.

- Острота зрения ниже 1,0.** Любой пациент с такой остротой зрения (одного глаза или двух) должен быть направлен к окулисту, если имеются симптомы нарушения зрения.

**!** *Снижение остроты зрения является единственным симптомом, позволяющим отличить заболевание, потенциально приводящее к слепоте, от другой менее серьезной патологии.*

- Острота зрения ниже 0,5.** Любой пациент с такой остротой зрения обоих глаз также должен быть направлен к врачу, даже в случае отсутствия у него жалоб. И хотя многие больные имеют нескорректированные рефракционные аномалии, у них наблюдается продолжающееся ухудшение зрения, которое не выявляется и не сопровождается болью. Такое явление наблюдается во многих случаях патологии глаз и зрительной системы.
- Асимметрия.** Любой пациент, у которого наблюдается разница в остроте зрения обоих глаз (2 и более строки по таблице Головина-Сивцева), должен немедленно быть направлен к окулисту, даже если острота одного или обоих глаз выше 0,5. Как правило, состояние зрительных функций обоих глаз одинаковое, следовательно, при отсутствии известных причин снижения остроты зрения асимметрия остроты зрения может служить признаком заболевания глаза.
- Возрастная дальнозоркость.** Данная патология проявляется снижением зрения вблизи без изменения зрения вдаль. Больные среднего и преклонного возраста, у которых имеются такие жалобы, должны быть направлены к окулисту для назначения корректирующих очков.

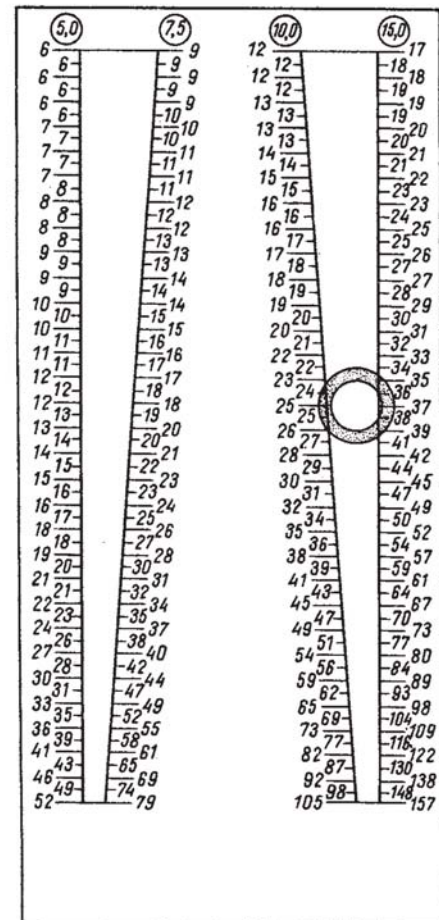


Рис. 2.20. Измерительная линейка.





---

## **ПАТОЛОГИЯ ГЛАЗНОГО ДНА**

Только после проведения многочисленных обследований врач может оценить все многообразие офтальмоскопических данных. При подозрении на патологию глазного дна потребуются дальнейшие обследования и консультации для обнаружения глазных или системных заболеваний. Необходимо организовать консультацию врача-офтальмолога, если изменения глазного дна сопровождаются жалобами пациента на острые или хронические проявления нарушения зрения или если пациент страдает системным заболеванием, которое проявляется офтальмологическими



---

## **УМЕНЬШЕНИЕ ГЛУБИНЫ ПЕРЕДНЕЙ КАМЕРЫ ИЛИ ВЫСОКОЕ ВНУТРИГЛАЗНОЕ ДАВЛЕНИЕ**

нарушениями. Если есть подозрение на мелкую переднюю камеру (что является одним из факторов риска развития закрытоугольной глаукомы), то следует направить пациента к окулисту для дальнейшего обследования.

## **2.2. КЛИНИЧЕСКИЕ НАВЫКИ**



---

### **ПРИМЕНЕНИЕ ГЛАЗНЫХ КАПЕЛЬ И МАЗЕЙ**

#### *Подготовительный этап*

1. Предложите больному сесть или лечь.
2. Тщательно вымойте руки.
3. Уточните распоряжения, данные врачом, а именно - какой медицинский препарат предстоит закапать и в какой глаз.
4. Выберите нужный препарат и проверьте срок годности. Каждый раз перед применением прочитайте название лекарства. Многие флаконы внешне похожи.
5. Если используемый препарат - суспензия, то хорошенько встряхните флакон, чтобы действующее вещество равномерно распределилось в жидкости.
6. Для того, чтобы содержимое флакона оставалось стерильным, избегайте контакта с внутренней поверхностью крышки флакона, с другими поверхностями или предметами, кроме флакона. Избегайте соприкосновения верхней части флакона с веками, ресницами или поверхностью глаза.

---

#### *Закапывание глазных капель*

При неправильном закапывании глазные капли не оказывают эффекта. Описанная ниже техника обеспечит наиболее эффективное использование лекарства.

1. Предложите больному наклониться назад или откинуть голову. Если пациенту трудно повернуть шею, предложите ему сесть в процедурное кресло, откинувшись назад.

2. Попросите пациента, открыв глаза, прсмотреть вверх.
3. Держите флакон мизинцем или безымянным пальцем и, слегка оттягивая вниз кожу на скуловой кости, оттяните вниз нижнее веко. Этим движением открывается нижняя складка конъюнктивы (место перехода конъюнктивы век в конъюнктиву глазного яблока), тем самым создавая полость, вмещающую капли.
4. Слегка надавите на флакон, чтобы выдавить каплю. Закапывайте лекарство в переходную складку конъюнктивы, а не на чувствительную поверхность роговицы (рис. 2.21).
5. Попросите пациента спокойно закрыть глаза. Своим указательным пальцем слегка надавите на слезную точку в течение 15-30 секунд (рис. 2.22). Данная манипуляция предотвращает системное всасывание, уменьшая утечку лекарства по слезопроводящей системе в нос и глотку.
6. Удалите излишки капель с век пациента стерильной салфеткой.
7. Зафиксируйте в медицинской карте следующую информацию:
  - а) наименование препарата и дозу;
  - б) дату и время закапывания препарата;
  - в) в какой глаз был закапан препарат.

#### *Применение глазных мазей*

Проделайте шаги 1-6, изложенные выше (см. “Подготовительный этап”), далее следуйте пунктам 1-5.

1. Если тюбик с глазной мазью был вскрыт до употребления, то следует выжать полоску мази (2,5 см) на ватный тампон или марлю и выбросить его.
2. Слегка надавливая на тюбик, нанесите мазь вдоль конъюнктивы нижнего века в области переходной складки от внутреннего угла кнаружи (рис. 2.23). Обычно бывает достаточно 12 мм или 25 мм мази. Для предотвращения загрязнения кончика тюбика избегайте прикосновения тюбика к глазу, ресницам или коже.

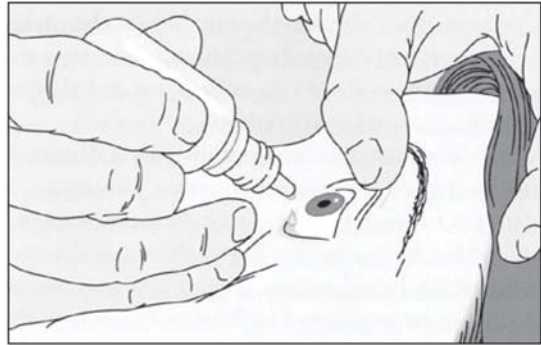


Рис. 2.21.

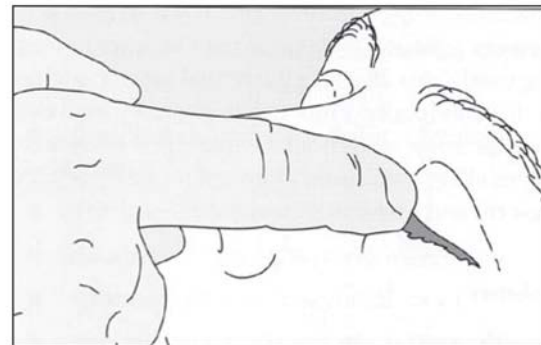


Рис. 2.22

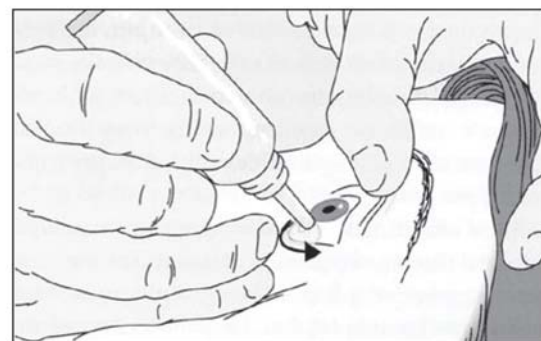


Рис. 2.23

3. Попросите пациента закрыть глаза, не сжимая их..
4. Избыток мази удалите с помощью ватного тампона, марли или салфетки.
5. Зафиксируйте в медицинской карте информацию о применении препарата, как указано выше, в 7-м пункте (Закапывание глазных капель).



### ПРОМЫВАНИЕ ГЛАЗ

1. Попросите больного лечь на кушетку, диван, смотровой стол или на стул с отогнутой спинкой.
2. Если у пациента нет аллергии на анестезирующие препараты, закапайте одну каплю анестезирующего препарата (0,5% раствор тетракаина).
3. Наденьте перчатки и с помощью салфетки пальцами (чтобы пальцы не скользили) раздвиньте веки пораженного глаза. Осторожно, но крепко удерживайте веки в открытом положении, чтобы предотвратить их смыкание и невольное закрытие глаза при промывании. С этой целью также можно использовать векорасширитель.
4. Дайте пациенту полотенце и попросите приложить его к лицу для впитывания жидкости. Для сбора жидкости можно поместить лоток возле лица пациента.
5. Промывайте глаза готовым физиологическим раствором, а если его нет под рукой, используйте любой источник воды. Если у Вас есть капельница для внутривенного вливания, то она облегчит манипуляцию, поскольку исчезнет надобность надавливать на емкость и нужно будет только направить струю в глаз пациента. **Во избежание попадания струи в другой глаз, направьте ее в сторону виска (рис. 2.24).**

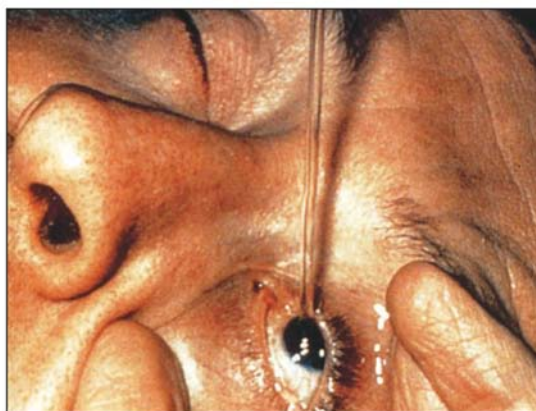

Рис. 2.24.  
Промывание глаз (1 вариант).

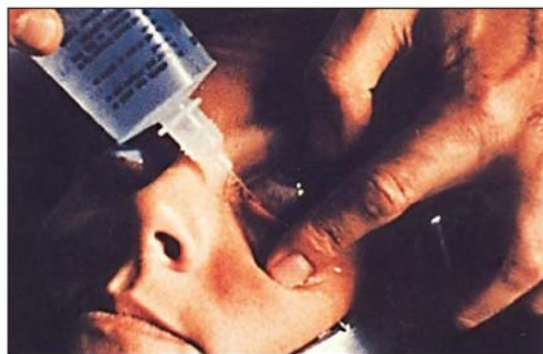

Рис. 2.25.  
Промывание глаз (2 вариант).



6. При промывании глаза может возникнуть необходимость выворота верхнего века для того, чтобы смыть частицы химического вещества (рис. 2.25 а, б, в). Для выворачивания века следует:
- а) попросить пациента посмотреть вниз, в то время как обследующий большим и указательным пальцами захватывает ресницы верхнего века (рис. 2.25 а) и слегка оттягивает его кпереди и книзу;
  - б) ватной палочкой в другой руке надавить на верхний край хряща века, стремясь сдвинуть его книзу, и одновременно придерживая ресницы, край века оттянуть кверху (рис. 2.25 б);
  - в) надавить на вывернутое веко и попросить пациента посмотреть вниз (рис. 2.25 в).

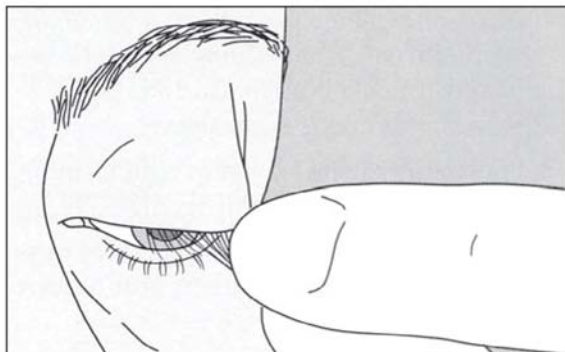


Рис. 2.25 а.  
Большим и указательным пальцами одной руки (в перчатке) захватить ресницы верхнего века и слегка оттянуть его кпереди и вниз.

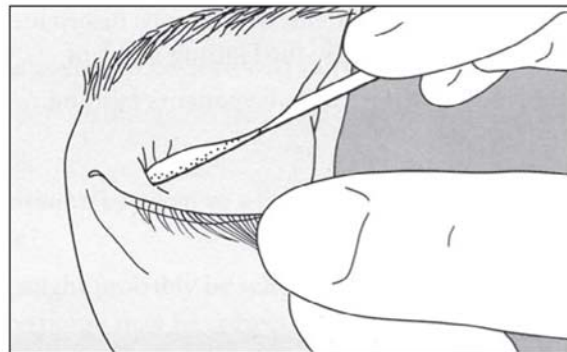


Рис. 2.25 б.  
Другой рукой приставить палочку ватного аппликатора горизонтально к верхнему веку, отступая от края века приблизительно на 12 мм.

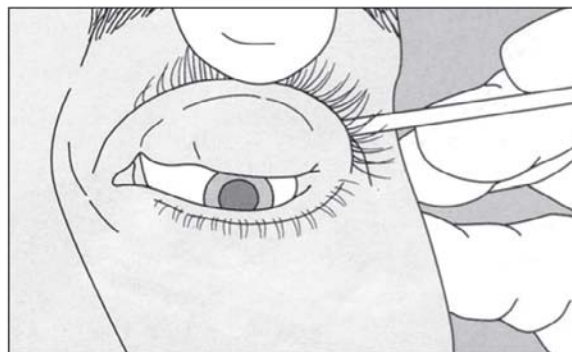


Рис. 2.25 в. Вывернуть веко вверх на палочку, открывая поверхность конъюнктивы.



### НАЛОЖЕНИЕ ДАВЯЩЕЙ ПОВЯЗКИ И ЗАЩИТНОГО ЩИТКА

1. Возьмите две стерильные марлевые салфетки и лейкопластырь. Отрежьте полоски лейкопластыря длиной в 12,5-15 см.
2. Попросите пациента плотно закрыть оба глаза.
3. Протрите спиртом лоб и часть лица пациента от скуловой кости к уху, чтобы удалить кожный жир – это необходимо для прочной фиксации.
4. Сложите наполовину первую салфетку, положите ее на закрытый глаз и придерживайте одной рукой в этом положении.
5. Поверх сложенной салфетки положите вторую салфетку (несложенную).

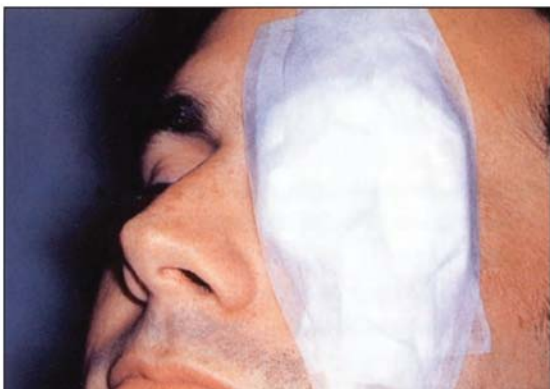

Рис. 2.26. Давящая повязка.

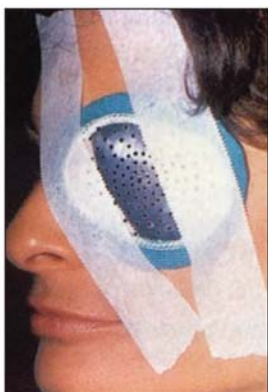

Рис. 2.27. Повязка со щитком.

6. Закрепите верхний тампон полосками лейкопластыря. Во избежание моргания, дальнейшего кровотечения или отека повязка должна оказывать определенное давление на веки, чтобы больной не смог открыть глаз под повязкой (рис. 2.26). Лейкопластырь не должен доходить до челюстной кости, потому что движения челюсти могут ослабить повязку.

**!** Если у пациента повреждено глазное яблоко или соседние с ним структуры, то вместо давящей повязки наложите на глаз перфорированный алюминиевый защитный щиток с отверстиями для того, чтобы предотвратить дальнейшее повреждение тканей до их окончательного заживления или проведения хирургической обработки. Расположите щиток на височной и скуловой костях (рис. 2.27). Повязка не должна быть тугой.



## УДАЛЕНИЕ ИНОРОДНОГО ТЕЛА

Для удаления инородных тел роговицы или конъюнктивы в глаз закапывают раствор тетракаина (0,5%) и, вращая ватную палочку, извлекают его (рис. 2.28 а, б). Инородное тело, находящееся на поверхности роговицы или конъюнктивы, часто вымывают сильной струей воды. Если извлечение невозможно таким образом и требуется более острый инструмент, то пациента нужно направить к окулисту. ▀

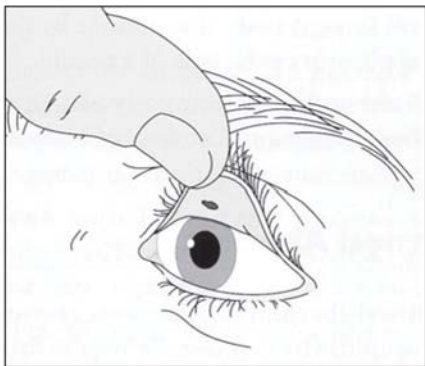


Рис. 2.28 а. Инородное тело конъюнктивы.

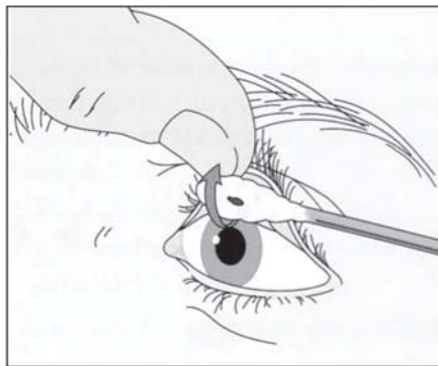


Рис. 2.28 б. Удаление инородного тела конъюнктивы.

# ГЛАВА 3

## ГЛАЗНЫЕ БОЛЕЗНИ

*(классифицированы в соответствии с анатомическим расположением)*

### I. ВЕКИ/ ОРБИТА

**А. Блефарит – хроническое воспаление края век (Р.3.1).**

- 1) Симптомы:**
  - а) жжение;
  - б) ощущение инородного тела;
  - в) чешуйки на покрасневших краях век;
  - г) частое слипание век до полудня;
  - д) возможное отсутствие ресниц.
  
- 2) Лечение:**
  - а) горячие примочки длительностью 5 минут с целью размягчения чешуек;
  - б) гигиена век: протирание краев век ватным тампоном, смоченным разбавленным нераздражающим шампунем;
  - в) нанесение глазной мази антибиотика (тетрациклин, эритромицин) перед сном в течение 2-3 недель;
  - г) при наличии сопутствующего конъюнктивита наряду с глазной мазью антибиотика назначение также глазных капель - 0,3% раствор тобрамицина 4 раза в день, в течение 5-7 дней;
  - д) в упорных случаях назначение антибиотика перорально (доксциклин).

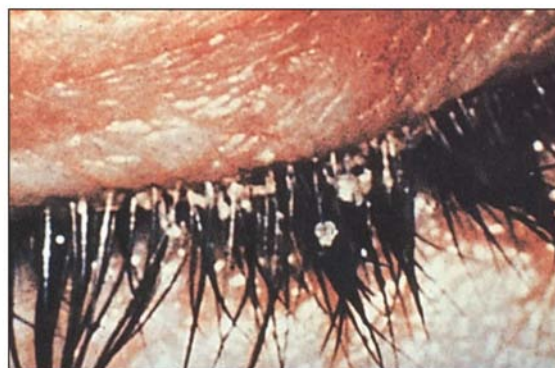

Рис. 3.1 Блефарит

**Б. Ячмень/Градина (халазион) – воспаление желез или века вследствие закупорки протоков (часто является следствием блефарита) (Р.3.2, 3.3).**

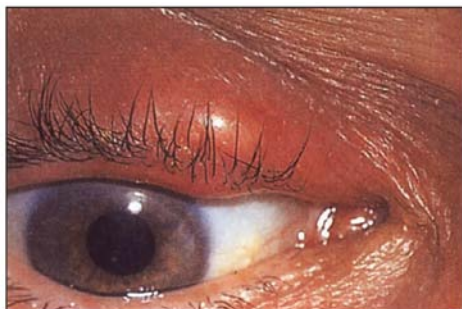

Рис. 3.2 Ячмень

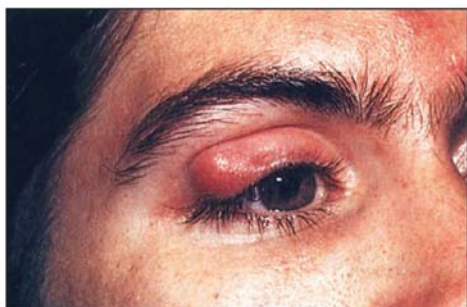

Рис. 3.3 Градина (халазион)

- 1) Симптомы:**
  - а) уплотнение века;
  - б) боль;
  - в) отечность;
  - г) отек.
  
- 2) Лечение в острых случаях:**
  - а) при наличии блефарита необходимо соответствующее лечение;
  - б) горячие примочки длительностью 2 мин 4 раза ежедневно до вскрытия очага или в течение 2-х недель;
  - в) антибиотики в виде глазных капель.
  
- 3) Лечение в хронических случаях:**

Пациента необходимо направить к офтальмологу, если узел не рассасывается и локализуется без наличия чувствительности (процесс может длиться неделями).

#### **В. Целлюлит**

##### **1) Передний целлюлит**

###### **1) Симптомы:**

- а) отек и покраснение век;
- б) возможна болезненность век;
- в) зрение и подвижность глазного яблока в норме.

##### **2) Лечение:**

- а) горячие примочки;
- б) общая антибиотикотерапия;
- в) местное применение антибиотиков при наличии блефарита и ячменя.

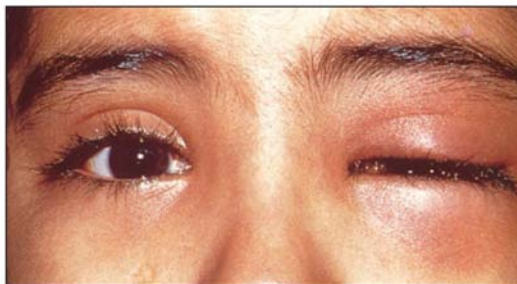

Рис. 3.4 Орбитальный целлюлит

##### **!!** **2) Вторичный или орбитальный целлюлит (Р.3.4).**

###### **1) Симптомы:**

- а) отечные, покрасневшие веки и конъюнктивы;
- б) ограничение подвижности глазного яблока, болезненность при его движении;
- в) экзофтальм (выпячивание глазного яблока);
- г) при вовлечении в процесс глазного яблока наблюдается ухудшение зрения, афферентный зрачковый дефект, отек диска зрительного нерва.
- 3) Дальнейшее ведение – пациента срочно направить к офтальмологу.

### Г. Непроходимость слезно-носового канала

#### 1) Симптомы:

- а) непрерывное слезотечение и отделяемое, нередко сопровождающееся краснотой;
- б) +/- воспаление слезного мешка.

#### 2) Лечение:

- а) при врожденной закупорке слезно-носового канала (Р.3.5) -
- б) ежедневный массаж слезного мешка;
- в) при наличии гнойного отделяемого - капли антибиотиков (0,3% раствор тобрамицина 4 раза в день, в течение 1-2 недель);
- г) при дакриоцистите - общая антибиотикотерапия;
- д) при отсутствии динамики в течение 6-8 месяцев пациента необходимо направить к офтальмологу.

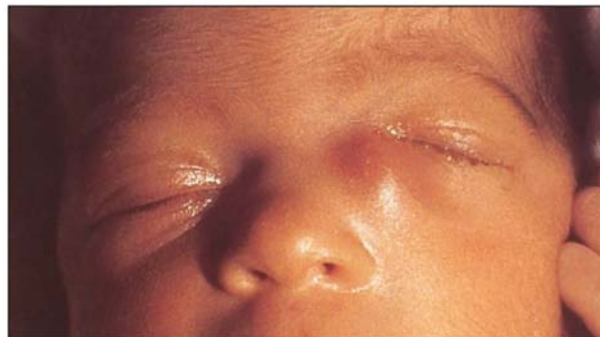

Рис. 3.5 Дакриоцистит

#### 3) Приобретенной закупорке слезно-носового канала -

- а) необходимо исключить ринит, полипы, новообразования;
- б) общая антибиотикотерапия при наличии дакриоцистита;
- в) назальные деконденсанты;
- г) при хроническом течении и рецидивах пациента необходимо направить к офтальмологу.

---

## II КОНЬЮНКТИВА

### А. Конъюнктивит

#### 1) Симптомы -

- а) гиперемия конъюнктивы; диффузная
- б) отделяемое, характер которого зависит от этиологии:
  - 1 аллергияческий - водянистое, нитеподобная слизь;
  - 2 бактериальный – гнойное отделяемое;
  - 3 вирусный или химический – слезотечение.
- в) наличие лимфаденопатии - увеличение предушных лимфоузлов характерно для вирусного конъюнктивита.



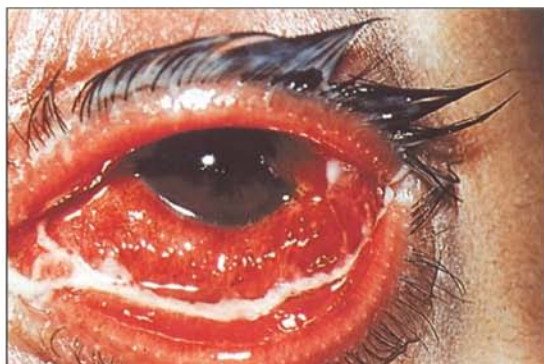

Рис. 3.6 Бактериальный конъюнктивит

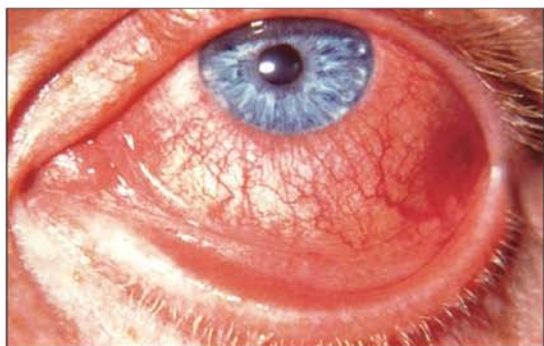

Рис. 3.7 Вирусный конъюнктивит

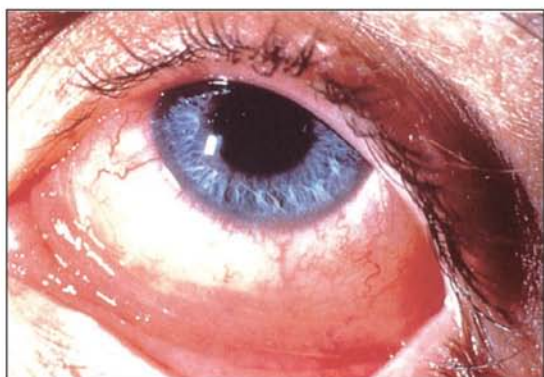

Рис. 3.8 Аллергический конъюнктивит

#### □ 2) Бактериальный конъюнктивит (Р.3.6).

Самыми распространенными возбудителями являются: стафилококк, стрептококк, псевдомонас.

Лечение включает:

- 1) горячие примочки;
- 2) очищение век от отделяемого;
- 3) антибиотики в каплях – 0,3% раствор ципрофлоксацина или 0,3% раствор моксифлоксацина. 4 раза в день в течение 5-7 дней, а также в виде мази (эритромицин или гентамицин) перед сном в течение 7-10 дней;
- 4) при отсутствии динамики в течение 3-4 дней пациента необходимо направить к офтальмологу;
- 5) **при обильном гнойном отделяемом пациента необходимо направить к офтальмологу.**

#### □ 3) Вирусный конъюнктивит (Р.3.7):

- а) контагиозен (аденовирус);
- б) отсутствует эффективное лечение, с течением времени (2-6 недель) наступает самопроизвольное выздоровление;
- в) **при наличии боли, светобоязни, ухудшения зрения пациента необходимо направить к офтальмологу.**

#### □ 4) Аллергический конъюнктивит (Р.3.8):

- а) зуд, жжение в глазах;
  - б) +- отек век / конъюнктивы;
- Лечение – симптоматическое:
- 1) антигистаминные препараты в виде глазных капель или перорально (при необходимости нафазолин – 4 раза в день);
  - 2) для противозудного эффекта - 4% раствор кромолина, 4 раза в день;
  - 3) **при отсутствии динамики пациента необходимо направить к офтальмологу.**

**Б. Субконъюнктивальное кровоизлияние (Р.3.9).**

- 1) Обычно носит идиопатический характер без видимой причины.
- 2) У больного появляется выраженное покраснение глаза, которое не сопровождается болью и ухудшением зрения.
- 3) Данная патология не требует лечения, субконъюнктивальное кровоизлияние самопроизвольно рассасывается в течение времени (2 недели) и пациенту требуется повторный осмотр.

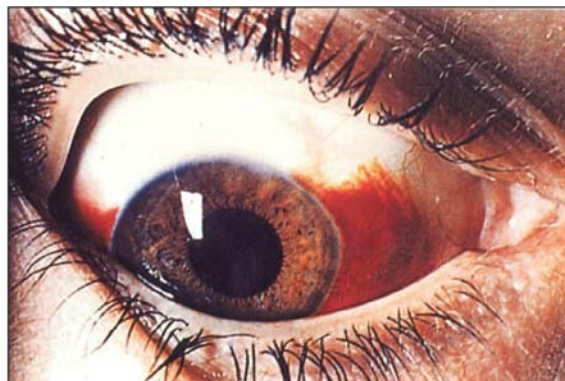

Рис. 3.9 Субконъюнктивальное кровоизлияние

**В. Сухость глаз – “синдром сухого глаза”.**

- 1) Данное состояние глаз возникает при недостаточной слезопродукции (“keratitis sicca”).
- а) **Симптомы:**  
жжение, ощущение песка в глазах (жалобы преобладают над симптомами), более выражены в момент просыпания и поздно вечером.
  - б) **Лечение включает:**
    - 1) закапывание искусственной слезы;
    - 2) применение увлажняющих препаратов перед сном;
    - 3) ношение солнцезащитных очков.
  - в) Данная патология обычно сопровождает процесс старения и наблюдается в постклимактерическом периоде у женщин.
  - г) Сопутствующая патология:
    - 1) ревматоидный артрит, синдром Стивен-Джонсона, системные препараты (мочегонные, антигистаминные, антидепрессанты);
    - 2) в тяжелых случаях пациента необходимо направить к офтальмологу.

**Г. Пингвекула/крыловидная плева (птеригиум Р. 3.10).**

**Дистрофические изменения конъюнктивы, возникающие от солнца, ветра, пыли, сухости.**

1. Патологические изменения возникают на конъюнктиве глазного яблока в области глазной щели (в носовой или височной области).
2. Пингвекула – в процесс вовлекается только конъюнктива.
3. Птеригиум – процесс распространяется на роговицу.

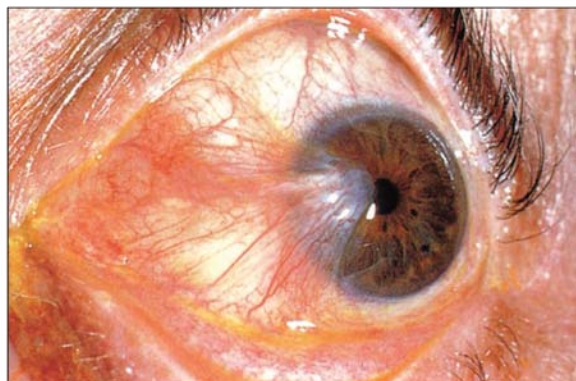

Рис. 3.10 Пингвекула/крыловидная плева (птеригиум)

4. Конъюнктивита воспаляется от раздражителей внешней среды – например, дыма, газов, вызывая покраснение и тем самым привлекая внимание.

**5. Лечение:**

- а) неоднократное закапывание препаратов искусственной слезы;
- б) солнцезащитные очки для ношения на улице;
- в) сосудосуживающие препараты в виде капель (визин) временно уменьшают красноту; следует учесть, что частое использование этих препаратов вызывает хроническую красноту;
- г) **при наличии роста птеригиуля, который достигает края расширенного зрачка, или в случае выраженного воспаления пациента необходимо направить к офтальмологу.**

**Д. Воспаление поверхностных слоев склеры - эписклерит/склерит (Р. 3.11).**

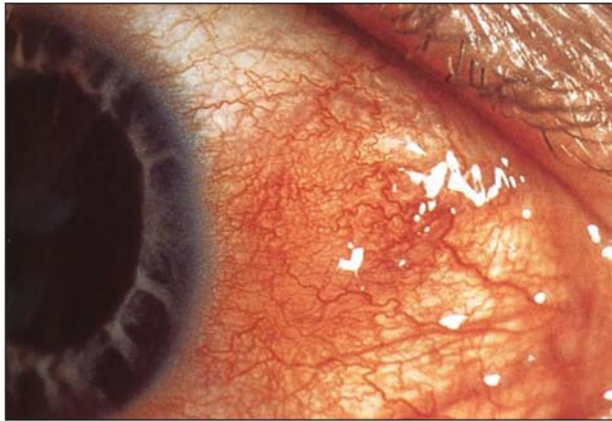


Рис. 3.11 Воспаление поверхностных слоев склеры

- 1. Симптомы:** локализованная краснота, сопровождающаяся дискомфортом.
- 2. В большинстве случаев заболевание имеет идиопатический характер.
- 3. +Сопутствующие заболевания: аутоиммунная патология, например, ревматоидный артрит.
- 4. Представляет угрозу для зрения при вовлечении в патологический процесс внутренних оболочек глаза.
- 5. Во всех случаях пациента необходимо направить к офтальмологу в срочном порядке – в течение нескольких дней.**

**III. РОГОВИЦА**

**А. Поверхностная эрозия роговицы (Р. 3.12).**

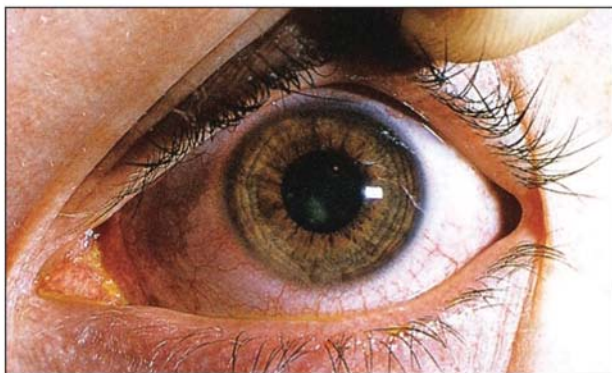

Рис. 3.12 Поверхностная эрозия роговицы

- 1. Симптомы:** краснота, слезотечение, светобоязнь, боль.
- 2. Лечение**
  - а) Купирование боли:
    - 1) глазные капли, вызывающие циклоплегию: циклопентолат - 1-2% раствор, гоматропик - 2-5% раствор, атропин - 1% раствор;
    - 2) в случае сильной боли - кодеинсодержащие таблетированные анальгетики.
  - б) Предупреждение инфекции: антибиотики - местно в виде глазных капель и мази.



в) Безотлагательное лечение:

- 1) давящая повязка (2-3 ватно-марлевых прокладки) на 24 часа;
- 2) при наличии боли пациента необходимо направить к офтальмологу в течение 24-48 часов.

**Б. Воспаление роговицы (кератит).**

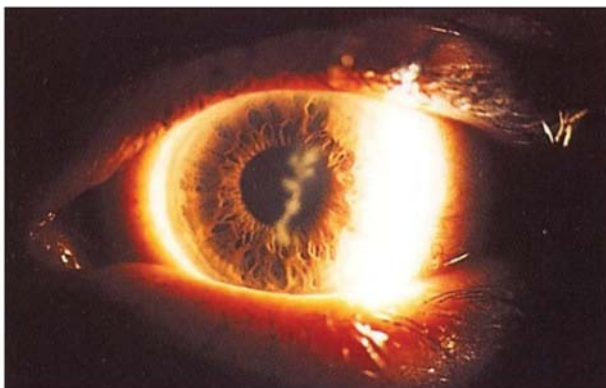


Рис. 3.13 Герпетический кератит

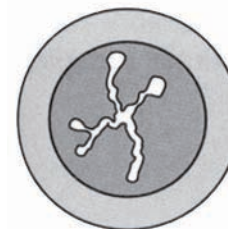

Рис. 3.14 Герпетический кератит (схема)

**1. Вирусный кератит (Р. 3.13, 3.14).**

Наиболее частым этиологическим фактором является вирус простого герпеса 1-го типа.

**Симптомы:** покраснение глаза, водянистое отделяемое и ощущение инородного тела.

Дендрит или древовидное изъязвление – типичное поражение эпителия роговицы, которое выявляется при окрашивании флюоресцеином, как это представлено на рис. 3.13.

При постановке данного диагноза пациента **необходимо безотлагательно направить к офтальмологу.**

**2. Бактериальный кератит (Р. 3.15).**

**Симптомы:** покрасневший, болезненный глаз, гнойное отделяемое и ухудшение зрения.

Помутнение роговицы, которое визуализируется при осмотре фонариком.

При подтверждении диагноза пациента **необходимо безотлагательно направить к офтальмологу.**

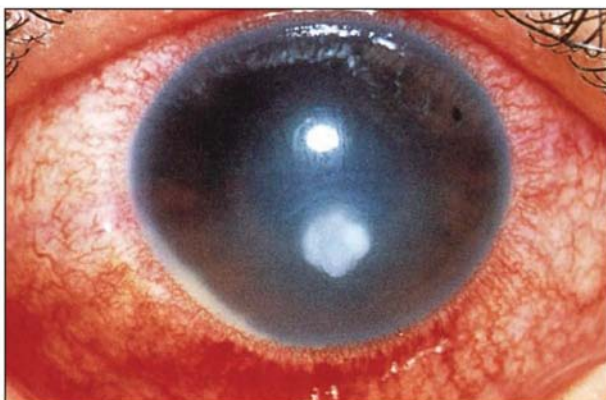

Рис. 3.15 Бактериальный кератит

**IV. ПЕРЕДНЯЯ КАМЕРА. СОСТОЯНИЯ, ПРЕДСТАВЛЯЮЩИЕ УГРОЗУ ДЛЯ ЗРЕНИЯ.**

**1. Гифема – кровь в передней камере (Р. 3.16):**

- а) эта патология обычно является следствием тупой травмы;
- б) **симптомы** - ухудшение зрения, боль, краснота, кровь в передней камере;
- в) **ПАЦИЕНТА НЕОБХОДИМО НЕМЕДЛЕННО НАПРАВЛЯТЬ К ОФТАЛЬМОЛОГУ.**

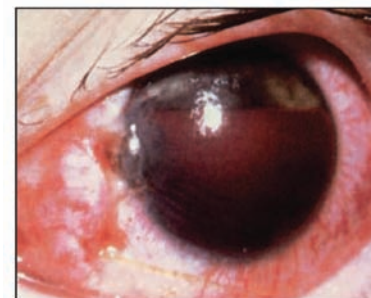

Рис. 3.16 Гифема

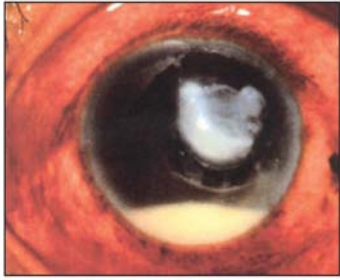

Рис. 3.17 Гипопион

- !  2.
- а)
  - б)
  - в)

**Гипопион – гной в передней камере (Р. 3.17):**  
 обычно является следствием эндофтальмита, язвы роговицы;  
**симптомы-** ухудшение зрения, боль, краснота, гной в передней камере;  
**ПАЦИЕНТА НЕОБХОДИМО НЕМЕДЛЕННО НАПРАВИТЬ К ОФТАЛЬМОЛОГУ.**



3. **Закрытоугольная глаукома (Р. 3.18).**
- 1. **Жалобы:** сильная боль в глазу, головная боль, тошнота, рвота, радужные круги вокруг источника света, нечеткое или затуманенное зрение.
  - 2. **Симптомы:** гиперемия, отек роговицы, мелкая передняя камера, зрачок шире среднего, высокое внутриглазное давление.
  - 3. **Лечение:**
    - а) β-блокатор в виде глазных капель – 0,5% раствор тимолола и 1-2% раствор пилокарпина, каждые 15 минут 3 раза;
    - б) диакарб – 250 мг в таблетках (**противопоказан при аллергии на сульфаниламидные препараты**) и осмотические препараты – глицерол (**противопоказан при застойной сердечной недостаточности**);
    - в) общие анальгетики;
    - г) **ПАЦИЕНТА НЕОБХОДИМО НЕМЕДЛЕННО НАПРАВИТЬ К ОФТАЛЬМОЛОГУ.**

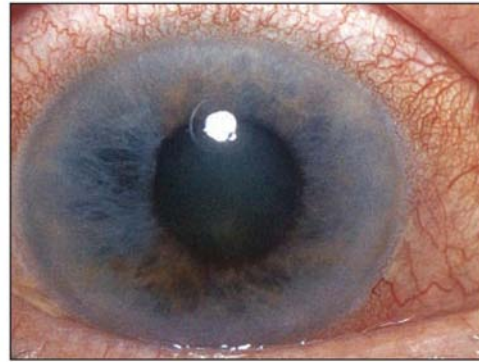


Рис. 3.18 Закрытоугольная глаукома

#### V. РАДУЖКА, ВОСПАЛЕНИЕ РАДУЖКИ/ВОСПАЛЕНИЕ СОСУДИСТОЙ ОБОЛОЧКИ ГЛАЗА (Р. 3.19).

- 1.  **Симптомы:** умеренно выраженная боль, светобоязнь, ухудшение зрения, узкий зрачок, внутриглазное давление ниже нормы.
- 2.  **+/- Сопутствующая патология:** воспаление, ревматоидный артрит, саркоидоз, абсцесс зуба, цистит, сифилис, токсоплазмоз, туберкулез, воспаление тонкого кишечника и т.д.

**Лечение:** расширить зрачок, закапав раствор атропина.  
**Направить пациента к офтальмологу в течение 1-й недели.**

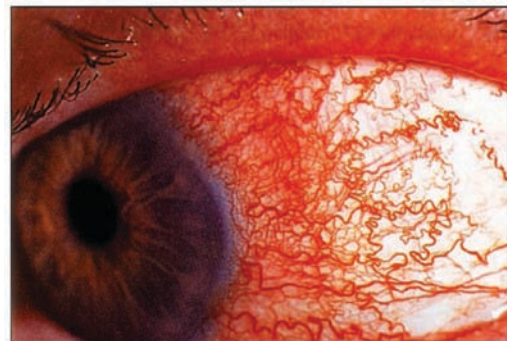


Рис. 3.19 Перикорнеальная инъекция

## VI. ХРУСТАЛИК

### Катаракта (Р. 3.20, Р. 3.21).

- ❑ 1. **Признаки:** постепенное безболезненное ухудшение зрения вдаль или вблизи, значительное ухудшение зрения после пребывания на солнечном свете или после ослепления фарами машин.
- ❑ 2. **Симптомы:** бледный розовый рефлекс, темное центральное помутнение или побелевший зрачок при тотальном помутнении хрусталика.  
Сдвиг в сторону близорукости: отсутствие дальнейшей необходимости в очках для близи наряду с ухудшением зрения вдаль.
- ❑ 3. **Лечение** - оперативное вмешательство.
- 4. **Пациента направить к офтальмологу при ограничении жизнедеятельности больного.**

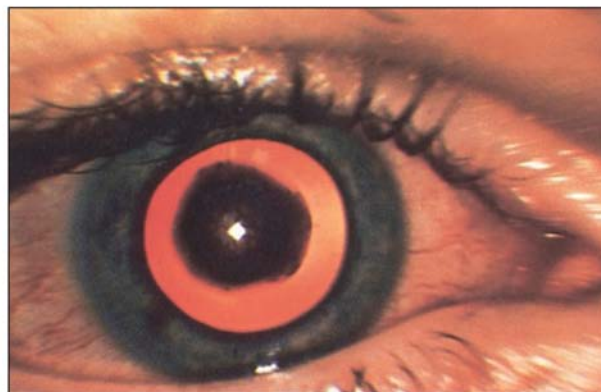

Рис. 3.20 Незрелая катаракта

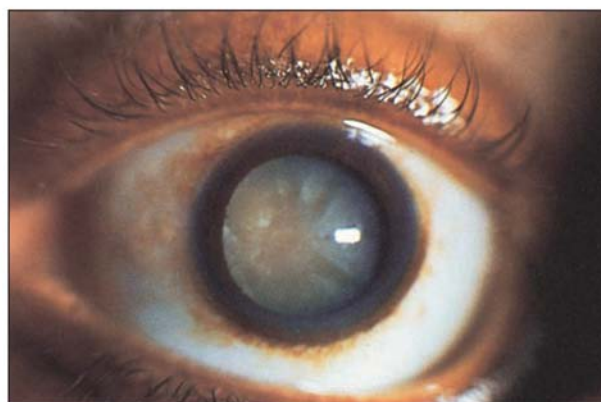

Рис. 3.21 Зрелая катаракта

- ! **НЕОБХОДИМО ПОМНИТЬ:** Не приписывать потерю зрения катаракте, не убедившись и не исключив изначально другие более серьезные причины потери зрения, такие как отслойка сетчатки, помутнение роговицы, дистрофия желтого пятна, кровоизлияние в стекловидное тело.

## ! VII. СТЕКЛОВИДНОЕ ТЕЛО

### ! Кровоизлияние в стекловидное тело (Р. 3.22).

- 1. **Симптомы:** плавающие помутнения, паутины, вспышки света, частичная или полная потеря зрения.
- 2. **Признаки:** кровь в стекловидном теле обычно затемняет розовый рефлекс. Сопутствующие состояния: диабет, отслойка сетчатки, травма, субарахноидальное кровоизлияние.
- 3. **Пациента необходимо безотлагательно направить к офтальмологу.**

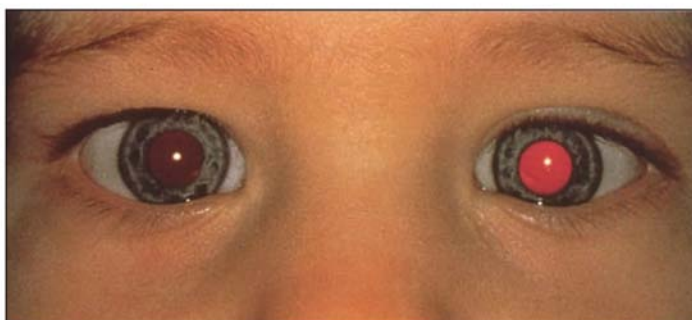

Рис. 3.22 Кровоизлияние в стекловидное тело



## VIII. ГЛАЗНОЕ ДНО

### Зрительный нерв

#### Открытоугольная глаукома (Р. 3.23).

- 1. **Признаки:** медленная, постепенная потеря зрения, постепенное ухудшающееся боковое зрение.
- 2. **Симптомы:**
  - а) повышенное внутриглазное давление;
  - б) глаукоматозная экскавация диска зрительного нерва (Р. 3.23); диаметр экскавации равен или превышает половину диаметра диска зрительного нерва; асимметрия индекса экскавация/диаметр диска зрительного нерва более 0,1.

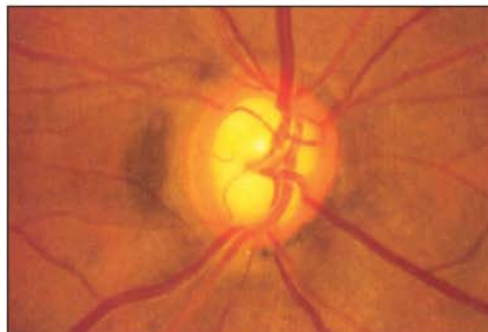

Рис. 3.23 Глаукоматозная экскавация зрительного нерва

#### АТРОФИЯ ЗРИТЕЛЬНОГО НЕРВА (Р. 3.24).

- 3. **Пациента направить к офтальмологу.**
- 1. **Признаки:** потеря зрения.
- 2. **Симптомы:** бледный диск зрительного нерва.

#### ! ВОСПАЛЕНИЕ ЗРИТЕЛЬНОГО НЕРВА (Р. 3.25).

- 3. **Пациента направить к офтальмологу.**
- 1. **Признаки:** ухудшение зрения, нарушение восприятия цветов.
- 2. **Симптомы:** относительный афферентный зрачковый дефект, гиперемия диска зрительного нерва, ступенчатость границ диска.
- 3. **ПАЦИЕНТА СРОЧНО НАПРАВИТЬ К ОФТАЛЬМОЛОГУ.**

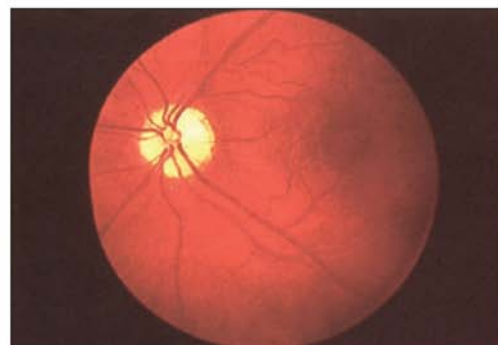


Рис. 3.24 Атрофия зрительного нерва

#### ! РЕТРОБУЛЬБАРНОЕ ВОСПАЛЕНИЕ ЗРИТЕЛЬНОГО НЕРВА.

- 1. **Признаки:** ухудшение зрения, болезненность при движении глазных яблок.
- 2. **Симптомы:** относительный афферентный зрачковый дефект, при осмотре офтальмоскопом изменения отсутствуют.
- 3. **ПАЦИЕНТА СРОЧНО НАПРАВИТЬ К ОФТАЛЬМОЛОГУ.**

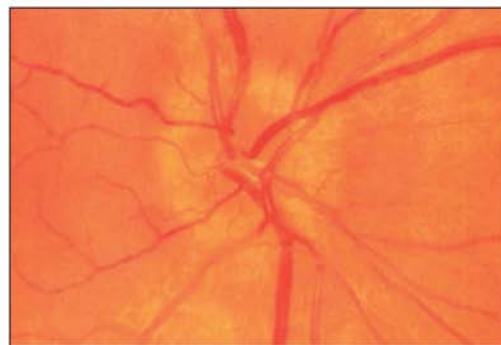


Рис. 3.25 Воспаление зрительного нерва

**! ОТЕК ДИСКА ЗРИТЕЛЬНОГО НЕРВА (Р. 3.26).**

- 1. **Признаки:** мгновенное затуманивание или преходящее затемнение, незначительное ухудшение зрения.
- 2. **Симптомы:** отек одного или двух дисков вследствие повышения внутричерепного давления.
- 3. **ПАЦИЕНТА НЕОБХОДИМО БЕЗОТЛАГАТЕЛЬНО НАПРАВИТЬ К НЕЙРОХИРУРГУ.**

**! ИШЕМИЧЕСКАЯ  
ОПТИЧЕСКАЯ НЕЙРОПАТИЯ (Р. 3.27).**

- 1. **Признаки:** потеря зрения, потеря верхней или нижней половины поля зрения.
- 2. **Симптомы:** бледный, отечный диск с кровоизлияниями оскольчатого вида.
- 3. **ПАЦИЕНТА СРОЧНО ОТПРАВИТЬ НА ОБСЛЕДОВАНИЕ СЕРДЕЧНО-СОСУДИСТОЙ СИСТЕМЫ.**

**!!! ТРОМБОЗ ЦЕНТРАЛЬНОЙ  
АРТЕРИИ СЕТЧАТКИ (Р. 3.28).**

- 1. **Признаки:** внезапная безболезненная значительная потеря зрения.
- 2. **+/- Сопутствующие состояния:** заболевания сонной артерии или сердца, височной артерии, коллагенозы, нарушения свертывающей системы, травма.
- 3. **Симптомы:** афферентный зрачковый дефект, белая или серая сетчатка за исключением темно-красного пятна в области желтого пятна, сужение артерии, сегментарный кровоток.

**Лечение:**

- а) пальцевой массаж глазного яблока с силой, соизмеримой с силой, необходимой для вдавления теннисного мячика;
- б) диакарб - 500 мг в таблетках или глазные капли – 0,5 % раствор тимолола;
- в) дать больному вдохнуть и выдохнуть в бумажный мешок;
- г) внутримышечная инъекция папаверина, 40 мг;
- д) **ПАЦИЕНТА НЕОБХОДИМО БЕЗОТЛАГАТЕЛЬНО НАПРАВИТЬ К ОФТАЛЬМОЛОГУ.**

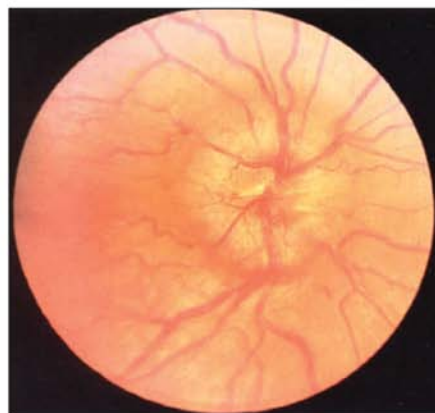

Рис. 3.26 Отек диска зрительного нерва

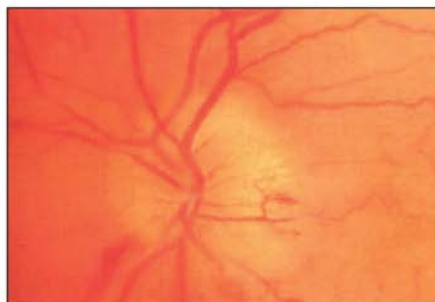


Рис. 3.27 Ишемическая оптическая нейропатия

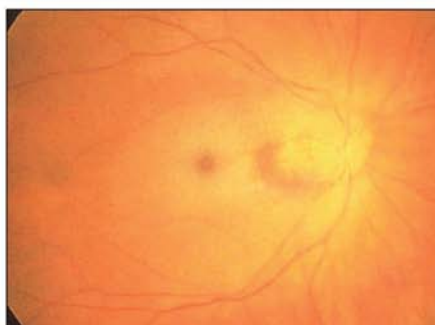


Рис. 3.28 Тромбоз центральной артерии сетчатки

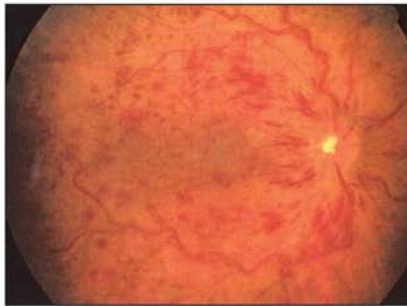


Рис. 3.29 Тромбоз центральной вены сетчатки (цвс) или ветвей центральной вены сетчатки

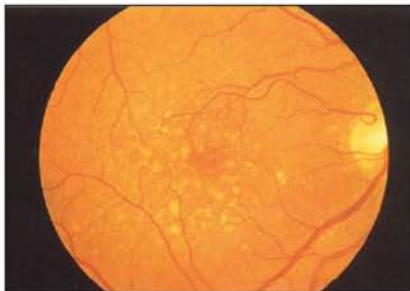


Рис. 3.30 Друзы в области желтого пятна

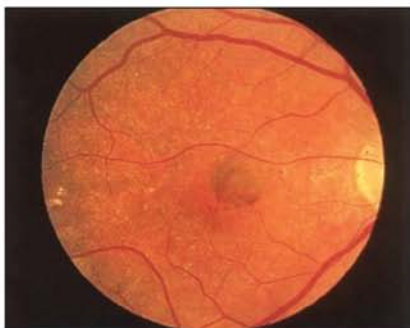

Рис. 3.31 Субретинальное кровоизлияние в области желтого пятна

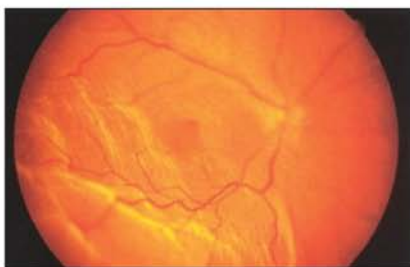


Рис. 3.32 Отслойка сетчатки

### **ТРОМБОЗ ЦЕНТРАЛЬНОЙ ВЕНЫ СЕТЧАТКИ (ЦВС) ИЛИ ВЕТВЕЙ ЦЕНТРАЛЬНОЙ ВЕНЫ СЕТЧАТКИ (Р. 3.29).**

- 1. **Признаки:** подострая потеря зрения.
- 2. **Симптомы:** отек диска зрительного нерва, полнокровие вен (венозный застой), маленькие белесоватые очаги (ватообразные очаги), кровоизлияние сетчатки по всей поверхности при тромбозе ЦВС и в области закупоренных ветвей ЦВС.
- 3. Сопутствующая патология: гипертония, диабет, глаукома, васкулит.
- 4. **ПАЦИЕНТА НАПРАВИТЬ К ОФТАЛЬМОЛОГУ В ТЕЧЕНИЕ НЕСКОЛЬКИХ ДНЕЙ – средняя срочность.**

### **ЖЕЛТОЕ ПЯТНО ВОЗРАСТНЫЕ ИЗМЕНЕНИЯ ЖЕЛТОГО ПЯТНА (Р. 3.30, Р.31).**

- 1. **Признаки:** нечеткое или искаженное изображение в центре.
- 2. **Симптомы:**
  - а) при “сухом” типе – метаморфозии по сетке Амслера, пигментация и друзы (гиалоидные очажки) в макуле (Р. 3.30); направить к офтальмологу в текущем порядке;
  - б) при “влажном” типе в конечной стадии - ухудшение зрения, выраженные метаморфозии или дефекты, неоваскулярная мембрана, сопровождающаяся субретинальными кровоизлияниями, экссудацией (Р. 3.31).
- 3. **ПАЦИЕНТА СРОЧНО НАПРАВИТЬ К СПЕЦИАЛИСТУ ПО СЕТЧАТКЕ.**

### **СЕТЧАТКА ОТСЛОЙКА СЕТЧАТКИ (Р. 3.32).**

- 1. **Признаки:** острая потеря зрения, вспышки света, сопровождающиеся большим количеством плавающих мушек, “тень” перед глазом или завеса на периферии, ограничивающая зрение.
- 2. **Симптомы:** сетчатка приподнята, иногда в складках, отсутствует четкость картины глазного дна.
- 3. Предшествующая патология: операция по удалению катаракты, высокая близорукость, случаи семейной отслойки сетчатки, травма глаза.
- 4. **ПАЦИЕНТА СРОЧНО НАПРАВИТЬ К ОФТАЛЬМОЛОГУ.**

### ДИАБЕТИЧЕСКАЯ РЕТИНОПАТИЯ (Р. 3.33; Р. 3.34)

- ❑ 1. **Симптомы:** ухудшение зрения – слабое, умеренное или сильно выраженное. Потеря зрения может быть обусловлена отеком желтого пятна, экссудатами, полиферациями, кровоизлиянием в стекловидное тело (см. “Стекловидное тело” и “Сетчатка”- отслойка сетчатки).
- ❑ 2. **Признаки:** микроаневризмы, отек желтого пятна, отложение липидов (Р. 3.33). Кровоизлияние в слоях сетчатки, ватообразные очаги, новообразованные сосуды на поверхности диска зрительного нерва или в любой зоне сетчатки, или на поверхности радужки, вызывающие вторичную глаукому.
- ❑ 3. **Пациента направить к специалисту по сетчатке – средняя срочность направления.**  
**! НЕОБХОДИМО ПОМНИТЬ. Если изменения сетчатки находятся вне зоны желтого пятна, то диабетическая ретинопатия может протекать бессимптомно, что подчеркивает необходимость регулярного офтальмоскопического исследования.**

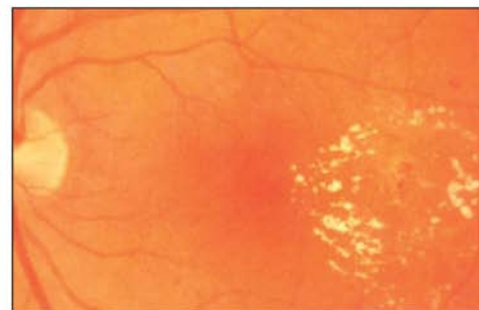

Рис. 3.33 Микроаневризмы, отек желтого пятна, отложение липидов

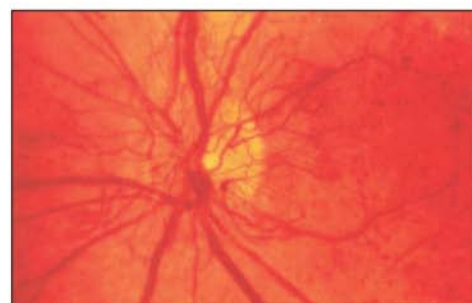


Рис. 3.34 Новообразованные сосуды на диске зрительного нерва

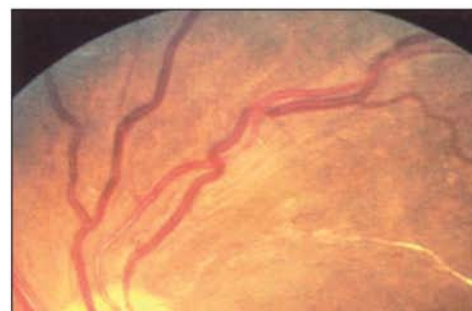


Рис. 3.35 Гипертоническая ретинопатия

### ГИПЕРТОНИЧЕСКАЯ РЕТИНОПАТИЯ (Р. 3.35).

**Симптомы:** склеротические изменения артериол, включая симптом “медной проволоки” – световой рефлекс занимает большую половину диаметра сосуда, симптом серебряной проволоки - запустевший сосуд, артерио-венозные перекресты, в результате которых появляется ампулообразное расширение дистального отдела вены, кровоизлияния и сужение проксимального отдела. В случае злокачественной гипертонии - отек диска зрительного нерва, тромбоз ЦВС, тромбоз ветви ЦВС (см. Диск зрительного нерва).

Необходимо стабилизировать артериальное давление для сохранения мозгового, сердечного и почечного кровотока. ▼



#### !!! ХИМИЧЕСКИЕ ОЖОГИ ГЛАЗ

Химические ожоги глаз относятся к разряду неотложных состояний в глазной практике. **Необходимо безотлагательно, не заполняя историю болезни и не проверяя остроту зрения, начать интенсивное и длительное (в течение 30 минут) промывание глаз.**

Ожоги, являющиеся следствием воздействия **кислоты**, вызывают денатурацию белков, которая препятствует дальнейшему проникновению и распространению химического агента.

В связи с этим кислотные ожоги носят более благоприятный характер, однако могут встречаться тяжелые случаи.

Щелочные ожоги не вызывают денатурацию белков, в связи с чем каустические щелочные реагенты способны проникать глубоко в ткани. Щелочи по сравнению с кислотами обладают большой разрушительной активностью по отношению к глазным тканям. Ожоги, обусловленные воздействием щелочи, вызывают расплавление роговицы, некроз конъюнктивы, тяжелые рубцовые изменения роговицы и внутриглазные осложнения, такие как воспаление сосудистой оболочки глаза и вторичная глаукома.

Клинические проявления слабо выраженных ожогов обоих типов заключаются в гиперемии конъюнктивы глаза, хемозе, эрозии роговицы и слабо выраженных помутнениях.

В более тяжелых случаях наблюдаются помутнение роговицы и ишемия роговицы.

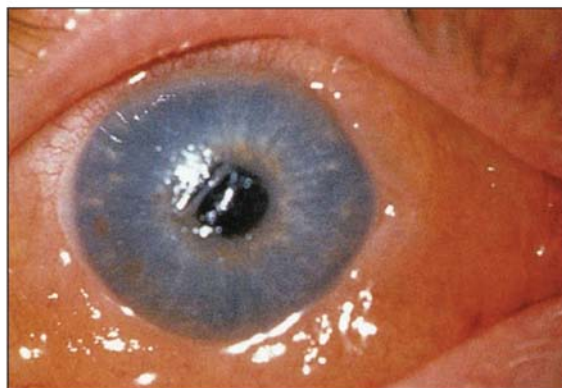

Рис. 4.1 Острый период щелочного ожога – хемоз конъюнктивы и помутнение роговицы

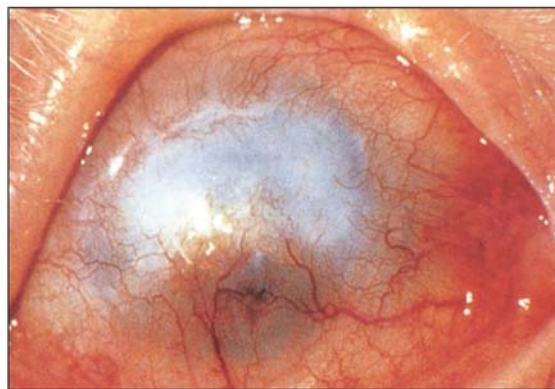

Рис. 4.2 Исход щелочного ожога – слепой глаз с тотальным помутнением роговицы и новообразованными сосудами



### Лечение

**!** Вне зависимости от вида химического агента самым важным мероприятием является безотлагательное, обильное промывание в течение 30 минут и более.

Промывание глаз - техника промывания глаз см. Глава 2



#### Клинические навыки

По окончании промывания после закапывания обезболивающего препарата необходимо внимательно осмотреть глаз, вывернуть веко и с помощью увлажненного ватного тампона удалить все инородное содержимое, в котором могут находиться частички щелочи.

Проверить наличие эпителиальных дефектов или расплавления роговицы и других поражений, закапать антибиотик, наложить глазную повязку и направить к офтальмологу, сопроводив пациента письменной информацией о проведенном лечении.

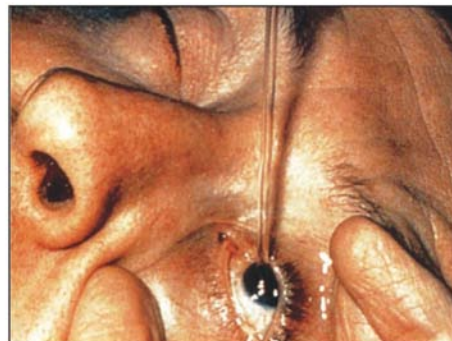

Рис. 4.3 Промывание глаз (1 вариант).

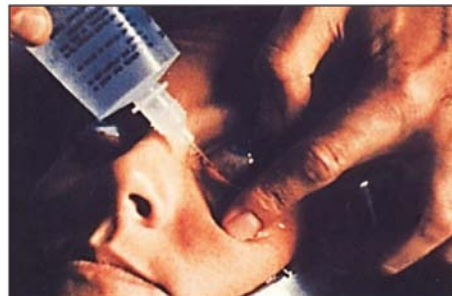

Рис. 4.4 Промывание глаз (2 вариант)

### !!! НЕПРОХОДИМОСТЬ ЦЕНТРАЛЬНОЙ АРТЕРИИ СЕТЧАТКИ

У больных с непроходимостью центральной артерии сетчатки наблюдается односторонняя, острая, безболезненная, выраженная потеря зрения, возникающая вследствие эмболии у больных с заболеванием сонной артерии или сердца, или на фоне височного артериита, коллагенозов, гиперкоагуляции травм.

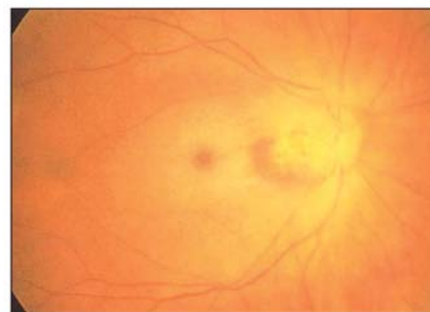


Рис. 4.5 Непроходимость центральной артерии сетчатки

У больных выявляется афферентный зрачковый дефект: если после засвета правого глаза немедленно перенаправить свет в левый глаз, то при наличии патологии в левом глазу зрачок левого глаза начнет расширяться вместо того, чтобы оставаться суженным благодаря содружественной реакции. При осмотре глазного дна видны суженные артерии и сегментарный кровоток.

Сетчатка - побелевшая или с серым оттенком на всем протяжении за исключением красной точки в области желтого пятна, кровоток которого обеспечивается сосудистой оболочкой. Со временем у больных наблюдается атрофия сетчатки и атрофия зрительного нерва. Как правило, при непроходимости центральной артерии сетчатки прогноз неблагоприятный (Р.4.5).

#### **Лечение - при непроходимости центральной артерии сетчатки требуется срочное лечение.**

Необратимые изменения сетчатки происходят в течение 90 минут, однако необходимо лечить больных, обратившихся в течение 24 часов.

Целью лечения является восстановление кровотока в сетчатке:

1. пальцевой массаж глазного яблока с достаточной силой, необходимой для появления ямки на теннисном мяче.
2. диакарб (500 мг) в таблетках или 0,5% раствор тимолола в виде глазных капель.
3. необходимо инициировать расширение артерий, для этого больной должен вдыхать и выдыхать в бумажный мешок.
4. внутримышечное введение папаверина – 40 мг.
5. направить пациента к офтальмологу для всестороннего обследования.

### !!! ОСТРЫЙ ПРИСТУП ЗАКРЫТОУГОЛЬНОЙ ГЛАУКОМЫ

В норме внутриглазная жидкость оттекает из задней камеры глаза в переднюю через зрачок, далее через трабекулярную сеть - в венозный кровоток. Острый приступ глаукомы возникает, когда радужка оказывается перед трабекулярной сетью, тем самым блокируя отток внутриглазной жидкости. Предрасполагающими факторами являются: маленький дальновзоркий глаз и узкий угол передней камеры.

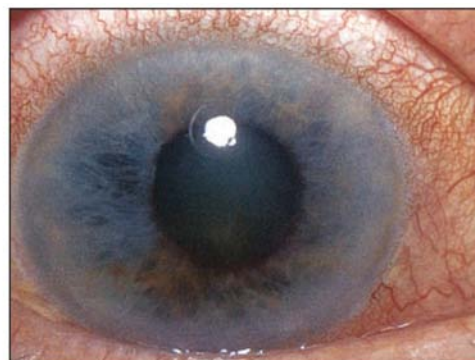


Рис. 4.6 Острый приступ закрытоугольной глаукомы

Блокирование зрачка приводит к скоплению внутриглазной жидкости позади радужки, что вызывает ее смещение спереди, обуславливающее закрытие угла передней камеры с последующим резким подъемом внутриглазного давления. Вероятность блокирования зрачка возрастает при умеренном расширении зрачка. Таким образом, приступы могут быть спровоцированы расширением зрачка мидриатиками, системным применением антихолинэргических препаратов, стрессом, волнением или низкой освещенностью. В результате резкого повышения внутриглазного давления у больных появляется головная боль, сильная боль в глазу, тошнота и рвота. Наблюдается покраснение глаза, отек роговицы из-за отека эпителия, вызывающий появление радужных кругов вокруг источника света, а также нечеткое или затуманенное зрение.

В результате обследования больного выявляется высокое внутриглазное давление и гиперемия вокруг края роговицы с фиолетовым оттенком (перикорнеальная инъекция). Зрачок шире среднего, передняя камера мелкая (Р.4.6).

#### Лечение

Медикаментозное лечение проводится в качестве предварительного этапа для последующего окончательного лечения.

1. Закапать  $\beta$ -блокатор: 1 каплю 0,5% раствора тимолола.
  2. Закапать 1-2% раствор пилокарпина - 3 раза с интервалом в 15 минут.
  3. Дать диакарб - 250 мг в таблетках.
- ! Избегать приема диакарба при наличии аллергии на сульфаниламиды.**
4. Дать перорально осмотический препарат – глицерол.
- ! Избегать приема этого препарата при наличии у больного застойной сердечной недостаточности.**
5. Дать общие анальгетики.
  6. **БЕЗОТЛАГАТЕЛЬНО НАПРАВИТЬ ПАЦИЕНТА К ОФТАЛЬМОЛОГУ ДЛЯ ПРОВЕДЕНИЯ ЛАЗЕРНОГО ИЛИ ХИРУРГИЧЕСКОГО ВМЕШАТЕЛЬСТВА.**

#### ! ТРАВМЫ ГЛАЗА

Для определения степени тяжести травмы необходимо провести детальный осмотр глаза или придаточного аппарата глаза.

Наиболее часто встречаемыми являются инородные тела конъюнктивы и роговицы, однако бывают случаи внутриглазных инородных тел.

**ТРАВМЫ ГЛАЗ, НА ПЕРВЫЙ ВЗГЛЯД КАЖУЩИЕСЯ НЕЗНАЧИТЕЛЬНЫМИ, МОГУТ ПРЕДСТАВЛЯТЬ СЕРЬЕЗНУЮ УГРОЗУ. В СЛУЧАЕ ЕСЛИ НЕ БУДЕТ СВОЕВРЕМЕННО ДИАГНОСТИРОВАНО ПРОНИКАЮЩЕЕ РАНЕНИЕ ИЛИ РАНЕНИЕ РОГОВИЦЫ, ТРАВМА МОЖЕТ ОСЛОЖНИТЬСЯ ВТОРИЧНОЙ ИНФЕКЦИЕЙ.**

Неотложная медицинская помощь должна быть оказана при травмах с нарушениями целостности глазного яблока или его прободением, а также в случае вероятности указанных поражений.

Поскольку глазное яблоко внешне выглядит без изменений даже в случае нарушения его целостности, то при соответствующем анамнезе всегда следует иметь в виду данный вид травмы.

**Симптомами** проникающего ранения глаза являются: значительное ухудшение зрения, мелкая, неравномерная передняя камера, изменение размера, формы или местоположения зрачка, а также выраженный хемоз (скопление прозрачной жидкости под конъюнктивой) или субконъюнктивальное кровоизлияние, тотальная или выраженная гифема.

#### **НЕОБХОДИМО ПОМНИТЬ!**

При подозрении на нарушение целостности глазного яблока во время обследования больного следует избегать следующих манипуляций:

- **выполнение манипуляций, связанных с веками;**
  - **проверка объема движений глазного яблока (для предотвращения выпадения внутриглазного содержимого);**
  - **давление на глазное яблоко в процессе тонометрии;**
  - **нельзя расширять зрачки при травме головы (состояние зрачков имеет важное значение при неврологическом осмотре), а также в случае наличия у больного мелкой передней камеры;**
  - **для предотвращения дальнейшего травмирования исключить давление на глаз или соприкосновение; необходимо с помощью лейкопластыря зафиксировать на лице больного защитный щиток до того, как лечением займется офтальмолог.**
- Защитный щиток может быть изготовлен из гибкого перфорированного металла или пластмассы, или приплюснутого бумажного стаканчика.**

В связи с большой вероятностью хирургического вмешательства больному не рекомендуется есть или пить. ▼

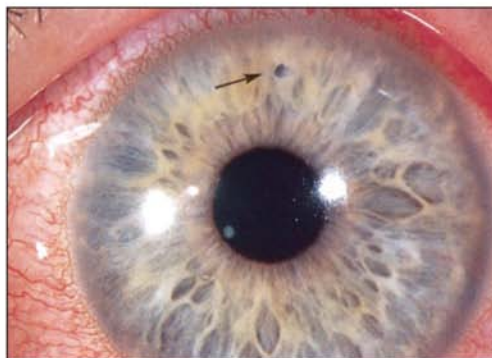

Рис.4.7. Инородное тело роговицы.

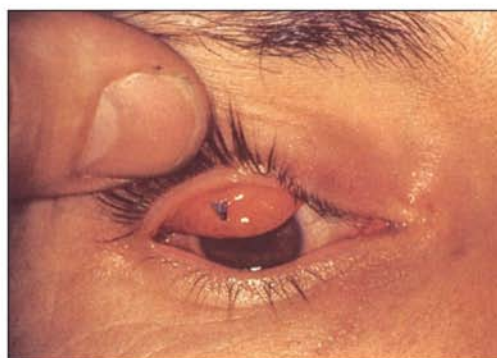

Рис.4.8. Инородное тело верхнего века.

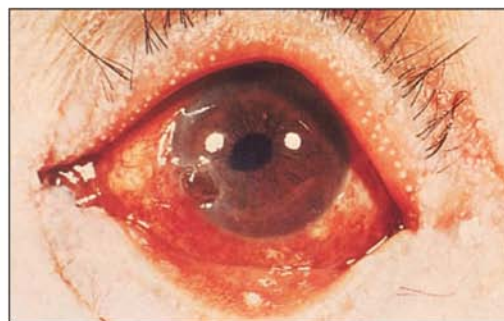

Рис.4.9. Проникающее ранение роговицы с выпадением радужки.

## ГЛАВА 5

### ГЛАУКОМА

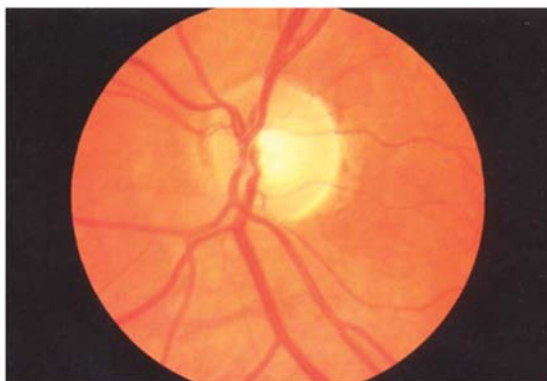

Рис.5.1 - Височная бледность диска зрительного нерва вследствие заболеваний, вызывающих поражения нервных волокон, возникает бледность височной области диска зрительного нерва. Нормальная окраска нерва сохранена только в назальной области.

**Глаукома представляет собой заболевание глаз, при котором вследствие повышения внутриглазного давления поражается зрительный нерв, что, в свою очередь, приводит к слепоте.**

Цвет зрительного нерва играет большую роль при диагностике атрофии зрительного нерва, вызванной глаукомой или другими причинами. Височная бледность диска зрительного нерва (см. Р.5.1) наблюдается в случае поражения нервных волокон, возникающего при определенной патологии, например, при опухоли головного мозга, воспалении зрительного нерва или глаукоме вследствие расширения физиологической экскавации диска зрительного нерва. Глаукома вызывает увеличение экскавации по сравнению с диском зрительного нерва, которое возникает в результате поражения нервных волокон. Так называемое соотношение “экскавация/диск” определяется путем сопоставления диаметра экскавации и диаметра диска зрительного нерва (см. Р.5.2).

Обычно диски зрительного нерва на обоих глазах соразмерны, а в случае, когда соотношение экскавация/диск в одном глазе отличается от другого, то велика вероятность наличия глаукомы.

Чем больше экскавация, тем больше вероятность поражения зрительного нерва глаукоматозным процессом. Если физиологическая экскавация по своим размерам равна или превышает половину диаметра диска, т.е. соотношение экскавация/диск равно 0,5 или более, или при наличии асимметрии между глазами –соотношение экскавация/диск больше 0,1, велика вероятность наличия глаукомы (см. Р. 5.4). О расширении экскавации можно судить по увеличению центральной бледной зоны. Поскольку экскавация находится ниже уровня диска зрительного нерва, то сосуды, проходящие по его поверхности, визуализируются только до краев экскавации.



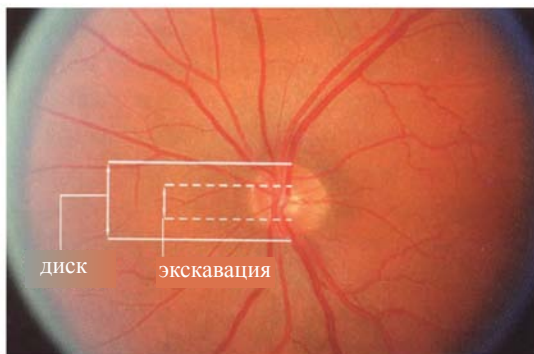


Рис.5.2 - Соотношение экскавация/диск: у здорового человека экскавация по своим размерам занимает меньше половины диаметра диска, что свидетельствует об отсутствии или низкой вероятности глаукомы.

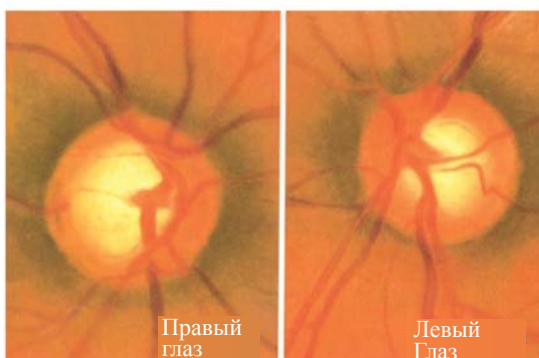


Рис.5.3 - Расширение физиологической экскавации диска зрительного нерва при глаукоме: в правом глазе больного соотношение экскавация/диск равно 0,8 (высокая вероятность глаукомы), а в левом глазе этот показатель равен 0,6 (средняя вероятность глаукомы). Приведенная разница показателей экскавация/диск свидетельствует о вероятности наличия глаукомы.

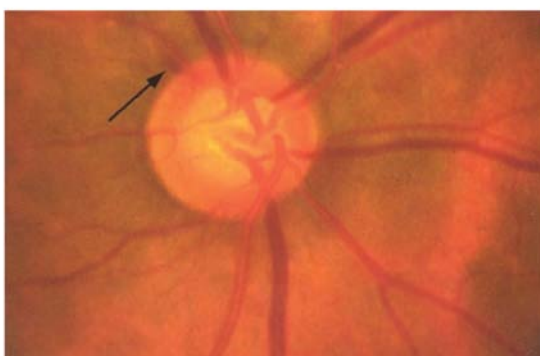

Рис.5.4- Кровоизлияние на диске зрительного нерва может свидетельствовать о глаукоматозном поражении

**Р.5.1-**Височная бледность диска зрительного нерва вследствие заболеваний, вызывающих поражения нервных волокон, возникает бледность височной области диска зрительного нерва. Нормальная окраска нерва сохранена только в назальной области.

**Р.5.2-**Соотношение экскавация/диск: у здорового человека экскавация по своим размерам занимает меньше половины диаметра диска, что свидетельствует об отсутствии или низкой вероятности глаукомы.

**Р.5.3-**Расширение физиологической экскавации диска зрительного нерва при глаукоме: в правом глазе больного соотношение экскавация/диск равно 0,8 (высокая вероятность глаукомы), а в левом глазе этот показатель равен 0,6 (средняя вероятность глаукомы). Приведенная разница показателей экскавация/диск свидетельствует о вероятности наличия глаукомы.

**Р.5.4-**Кровоизлияние на диске зрительного нерва может свидетельствовать о глаукоматозном поражении. ▽

# ГЛАВА 6

## ГЛАЗНЫЕ ПРОЯВЛЕНИЯ ОБЩИХ ЗАБОЛЕВАНИЙ

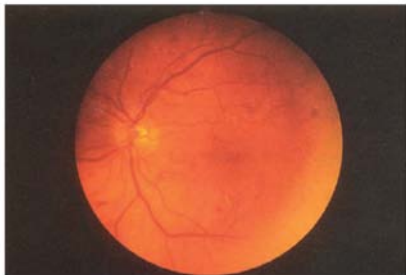

Рис.6.1

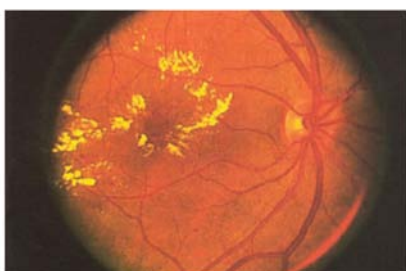

Рис.6.2

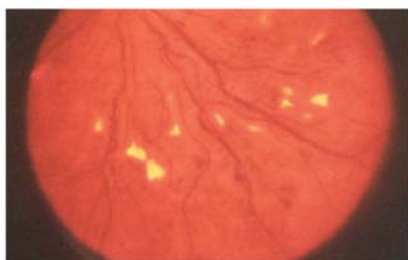


Рис.6.3

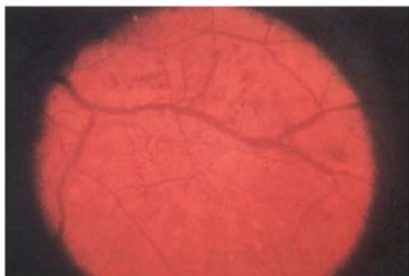


Рис.6.4

### 6.1 САХАРНЫЙ ДИАБЕТ

Сахарный диабет является одним из тех внутренних заболеваний, которые характеризуются серьезными глазными проявлениями. Диабет может привести к развитию диабетической ретинопатии. Лечение этого осложнения направлено в основном на предотвращение потери зрения.

**Р.6.1** - Непролиферативная (фоновая) диабетическая ретинопатия. Точечные шарообразные кровоизлияния и экссудаты (липиды) по всему заднему полюсу. Микроаневризмы (очень мелкие точки) визуализируются только при большом увеличении.

**Р.6.2** - Экссудаты – у больного с неproлиферативной диабетической ретинопатией в области желтого пятна имеются четко выраженные скопления твердых желтоватых экссудатов.

**Р.6.3** - Ватообразные очаги при проproлиферативной диабетической ретинопатии, обнаруживаемые при офтальмоскопии. Эти видимые поражения являются следствием микроинфарктов в слое нервных волокон (цистоидные тельца). Ватообразные очаги непрозрачны, белого цвета, имеют перистые края и затемняют глубже расположенные сосуды сетчатки. Визуализируются четкообразные утолщения вен и участки расширенных сосудов сетчатки (телеангиоэктазии).

**Р.6.4** - Препролиферативная диабетическая ретинопатия - визуализируются четкообразные утолщения вен, микрососудистые нарушения сетчатки, а также точечные и шарообразные кровоизлияния.

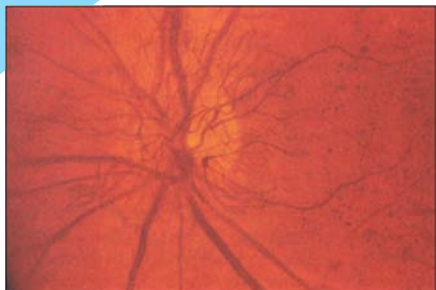

Рис.6.5

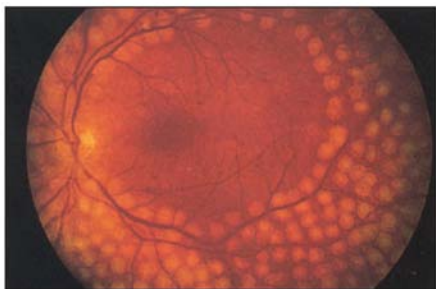


Рис.6.6

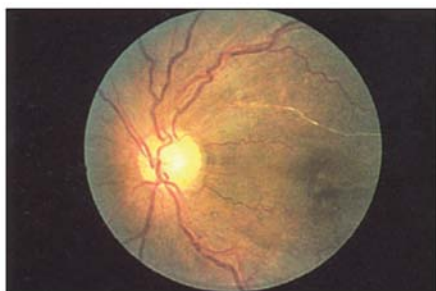

Рис.6.7

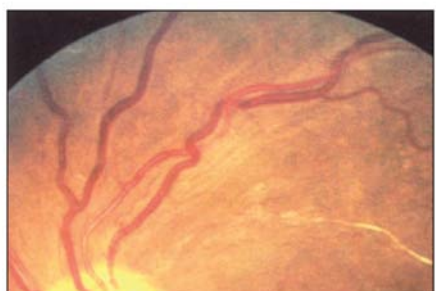


Рис.6.8

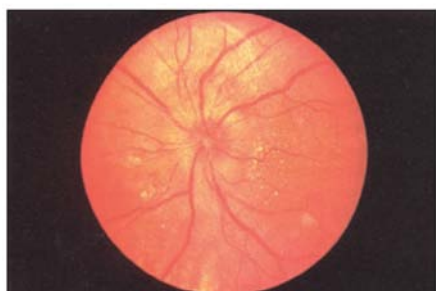

Рис.6.9

**Р.6.5** - Пролiferативная диабетическая ретинипатия - на поверхности диска зрительного нерва визуализируется разветвленная сеть новых кровеносных сосудов.

**Р.6.6** - Фотокоагуляция, выполненная аргоновым лазером по всему периметру сетчатки. Изображено глазное дно больного с пролиферативной диабетической ретинопатией и свежими следами лазерной коагуляции, проведенной аргоновым лазером.

Участок сетчатки, окружающий макулу, не подвергся коагуляции. С течением времени по ходу рубцевания сосудистой и сетчатой оболочек коагулянты становятся пигментированными в различной степени.

## 6.2 АРТЕРИАЛЬНАЯ ГИПЕРТОНИЯ

**Артериальная гипертония способствует развитию гипертонической ретинопатии.**

**Р.6.7** – Гипертоническая ретинопатия – на глазном дне данного больного, длительное время страдающего гипертонической болезнью, визуализируется один кровеносный сосуд с участками “медной проволоки” и “серебряной проволоки”.

**Р.6.8** - Артерио-венозный перекрест. Увеличенный участок предыдущего фото, на котором в области первого артерио-венозного перекреста визуализируется вена, отходящая под прямым углом, а в области второго артерио-венозного перекреста - извитость вены.

**Р.6.9** - Злокачественная гипертония - изображены изменения вследствие тяжелой гипертонии: отек диска зрительного нерва, который соизмерим с застойным соском (диском) зрительного нерва, кровоизлияния, экссудаты и ватообразные очаги. ▀



# ГЛАВА 7

## МОНИТОРИНГ БОЛЬНЫХ В ПОСЛЕОПЕРАЦИОННОМ ПЕРИОДЕ

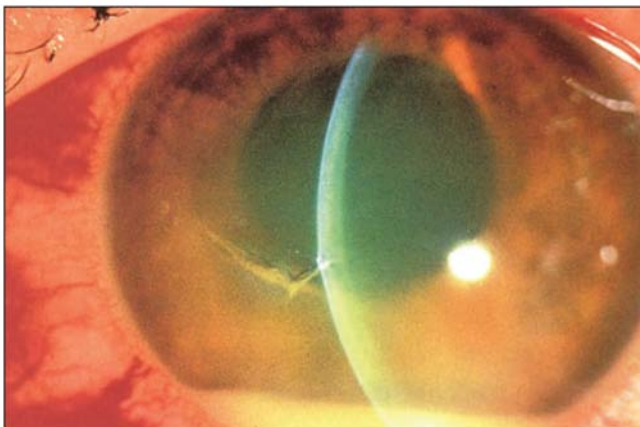


Рис.7.1 Эндофталмит

### ПОСЛЕОПЕРАЦИОННЫЙ УХОД

Мониторинг в послеоперационном периоде направлен на предотвращение возможных осложнений. Обычно для полного заживления послеоперационной раны и зрительной реабилитации требуется 4-5 недель.

**Несмотря на то, что в послеоперационном периоде серьезные осложнения встречаются редко, семейный врач должен своевременно их диагностировать и срочно направить больного к офтальмологу.**

### ЭНДОФТАЛЬМИТ (Р.7.1)

Сохранность зрительных функций обычно зависит от ранней диагностики заболевания.

#### Признаки:

+ 1. Зрение:   
 → ухудшение   
 → значительное ухудшение   
 → почти полная потеря зрения

± 2. Покраснение и отек века

± 3. Гнойное отделяемое из глаза

± 4. Отек конъюнктивы (хемоз)

± 5. Гиперемия глазного яблока умеренная

± 6. Боль:   
 сильная →   
 слабая → или сильная в области подбровья или в глазе

± 7. Гипопион

+ 8. Реакция зрачка на свет заторможена

+ 9. Выраженная или постепенно усиливающаяся светобоязнь

+ 10. Осмотр глазного дна → ослабление розового рефлекса  
→ затрудненная визуализация глазного дна

+ указанные признаки имеются

- указанные признаки отсутствуют

**НЕОБХОДИМО СРОЧНО НАПРАВИТЬ  
БОЛЬНОГО К ОФТАЛЬМОЛОГУ**

если в послеоперационном периоде у больного отмечаются:

- !**
- внезапная потеря зрения;
  - сильная боль;
  - тошнота или рвота;
  - выраженный отек в области глаза.

**НЕОТЛОЖНАЯ ПОМОЩЬ:**

- 1. Горячие примочки.
- 2. Ежечасное закапывание антибиотиков – 0,3% раствор ципрофлоксацина или 0,5% раствор моксидина, или 0,3% раствор тобрамицина.

Больным, прооперированным по поводу глаукомы и жалующимся на боль в глазе, которая не сопровождается мелкой передней камерой, следует назначить:

- 1. горячие примочки;
- 2. антибиотики в виде глазных капель ежечасно – 0,3% раствор ципрофлоксацина или 0,5% раствор моксидина, или 0,3% раствор тобрамицина;
- 3. диакарб – в таблетках, 250 мг. ▼

## Глава 8

### РЕКОМЕНДАЦИИ ПО СОХРАНЕНИЮ ЗРЕНИЯ В ТЕЧЕНИЕ ЖИЗНИ

- Проведение осмотра глаз детей, начиная с двух-трехлетнего возраста.
- Проверка зрения ребенка матерью (попеременно прикрывая глаза). Если замечена какая-либо разница или косоглазие, обратиться к врачу.
- Ношение защитных очков при работе с сильными химикатами или при опасной работе, во время которой возможна травма глаз.
- Ношение солнечных очков для защиты глаз от вредного воздействия солнечных лучей.
- Систематические осмотры лиц старше 40 лет или более частые осмотры при наличии семейного анамнеза, отягощенного глаукомой или другими глазными заболеваниями.
- Систематические ежегодные осмотры офтальмологом больных, страдающих **сахарным диабетом**.
- Строгий контроль артериального давления и уровня сахара в крови позволит избежать осложнений.
- Вспышки света и плавающие точки могут быть предвестниками отслойки сетчатки, особенно в случае высокой близорукости, в связи с чем требуется срочно направить пациента к офтальмологу.



## ПАМЯТКА ПРИ ХИМИЧЕСКИХ ОЖОГАХ ГЛАЗА

**Все население и сотрудники сферы здравоохранения должны быть знакомы со следующими положениями.**

1. Химический ожог может в кратчайший срок вызвать тяжелое поражение глаза.
2. В случае химического ожога любой человек может оказать помощь себе или другому пострадавшему.
3. До обращения к врачу первая неотложная помощь заключается в обильном промывании глаза в течение 30 мин – необходимо держать глаз открытым под прочной водой или любой доступной водой, или погрузив лицо в тазик с водой.
4. Длительное промывание глаза предотвратит дальнейшее поражение и сохранит зрение.

## ДИАГНОСТИЧЕСКИЙ ПУТЕВОДИТЕЛЬ

К семейному врачу могут обратиться как больные с симптомами средней тяжести, так и больные с симптомами, свидетельствующими о наличии серьезной глазной патологии. Семейный врач должен уметь провести дифференциальную диагностику глазной патологии с тем, чтобы уточнить в каком случае самому лечить больного, а в каком - направить больного к офтальмологу. В приложении имеются 8 диагностических диаграмм, 4 из которых относятся к синдрому “красного глаза”. Ниже приведен список симптомов и признаков для более рационального использования диагностических диаграмм.



### СИНДРОМ “КРАСНОГО ГЛАЗА”

#### Анамнез

**Признаки, наличие которых необходимо выявить:**

- зуд
- чувство жжения
- ощущение песка в глазу
- слезотечение
- ощущение наличия инородного тела
- боль
  - проходящая / непрерывная
  - распространенная / локализованная
- светобоязнь
  - слабо выраженная
  - сильно выраженная
- затуманенное зрение
- В анамнезе больной отмечает травму или предшествующее хирургическое вмешательство, или ношение контактных линз, или работу, связанную с заточкой и ковкой металла, когда появился данный симптом.
- Сопутствующие признаки
  - тошнота / рвота

- радужные круги вокруг источника света

#### Симптомы, на которые следует обратить внимание:

- смещение глазного яблока кпереди/ западение глазного яблока
  - травма: да / нет
- птоз / опущенное веко
- нарушения, связанные с нижним веком
  - вывернуто кнаружи
  - провисает
  - завернуто кнутри
- постоянно
- после нажатия
- отек века
  - разлитой / локальный
  - во внутреннем углу
- ресницы прилипают к глазному яблоку
  - На обоих глазах у основания ресниц имеются чешуйки или изъязвления с корочками

- Конъюнктивит
- отделяемое
- слизистое / гнойное
  - краснота у внутреннего угла
  - узел
  - хемоз – отек
  - кровоизлияние под конъюнктиву
  - помутнение роговицы
  - инородное тело на роговице
  - передняя камера
  - гифема
  - гипопион
  - Положение зрачков
  - в анамнезе травма да/нет
- смещение
  - зрачковая реакция на свет
  - зрачковая реакция сохранена: да/нет
  - зрачки расширяются до средней ширины и не более
  - зрачок суживается
  - аферентный зрачковый дефект
  - двоение
  - одностороннее (при взгляде одним глазом)
  - двустороннее (при взгляде двумя глазами)

### **Исследования, которые**

#### **необходимо провести:**

- Определение остроты зрения
- с помощью стекол
- с помощью мелкодырчатой диафрагмы

- Измерение внутриглазного давления
- Движения глазного яблока
- объем подвижности
- наличие боли: да/нет
- В случае отека век/носа
- гнойное отделяемое при надавливании
- дакриоцистит
- В случае травмы
- не надавливать на глаз
- В случае отсутствия травмы
- вывернуть веко, чтобы увидеть инородное тело или халазион
- Узел на конъюнктиве
- эписклерит
- склерит
- После закапывания обезболивающих капель
- уменьшается
- боль
- чувство наличия инородного тела
- После закапывания фенилэфрина провести дифференциальную диагностику между:
  - полнокровием сосудов конъюнктивы и
  - эписклеритом
- Осмотр роговицы после окрашивания флюоресцеином
- Ответная реакция
- зрачков
- остаются расширенными
- остаются суженными
- Предушной лимфоузел
- Болезненность: да/нет



## Словарь профессиональных терминов

### Термин

#### А

Амблиопия  
вследствие косоглазия

### Объяснение

Тенденция к подавлению в мозге образа объекта, полученного от косящего глаза.

Аккомодация

Способность хрусталика изменять свою кривизну, обеспечивая четкое зрение при взгляде на близлежащие предметы.

Анизокория  
Астигматизм

Состояние, когда зрачки имеют разную величину.  
Нарушение преломления света, наблюдаемое при различной кривизне роговицы в разных меридианах, в результате которого затуманены и нечетко видны как близлежащие, так и отдаленные предметы.

Афакия и ее коррекция

Отсутствие хрусталика, возникающее, как правило, в результате операции по удалению хрусталика, коррекция афакии проводится контактными линзами с помощью стекол или искусственного хрусталика для обеспечения нормального зрения.

#### Б

Бинокулярное зрение

Объект, воспринятый в отдельности каждым глазом, сливается в одно изображение. Возникает в случае, когда оба глаза расположены на одной линии и направлены на один и тот же объект.

Блефарит

Воспаление краев век.

Близорукость (миопия)

Глазное яблоко большого размера относительно оптической системы глаза.

#### В

Веко

Подвижная кожная складка, прикрывающая наружную поверхность глазного яблока.

Внутренний ячмень

Узел на внутренней поверхности века, возникающий в результате инфицирования мейбомиевой железы.

Внутриглазная жидкость

Прозрачная жидкость, заполняющая переднюю камеру.

Внутриглазное давление

Давление, оказываемое внутриглазной жидкостью.

---

Вогнутое стекло Кусок стекла или пластмассы с одной или двумя вогнутыми поверхностями. Также называется отрицательное или минусовое стекло.

---

Врожденная глаукома Редко встречающееся заболевание, которое развивается у маленьких детей вследствие нарушения развития структур угла передней камеры.

---

Выпуклое стекло Кусок стекла или пластмассы с одной или двумя выпуклыми поверхностями. Также называется положительным или плюсовым стеклом.

## Г

---

Гипопион Гнойное содержимое в передней камере глаза.

---

Гифема Кровь в передней камере, появляется как следствие травмы или определенных заболеваний.

---

Глазодвигательные мышцы Шесть мышц, прикрепляющихся к наружной поверхности глаза и обеспечивающих его движение.

---

Глазное яблоко Глаз без окружающих образований.

---

Глазное дно Собирательное название для сетчатки, диска зрительного нерва и желтого пятна.

---

Глазодвигательный нерв Третий черепно-мозговой нерв, обеспечивающий иннервацию верхней, внутренней и нижней прямой мышц, а также нижней косой мышцы и круговой мышцы глаза.

---

Глаукома Глазное заболевание, при котором в результате повышения внутриглазного давления поражается зрительный нерв, в связи с чем больной теряет зрение. Возникает вследствие нарушения оттока внутриглазной жидкости.

## Д

---

Дакриоцистит Воспаление слезного мешка, как правило, развивающееся вследствие закупорки слезного канала.

---

Дальнозоркость (гиперметропия) Глазное яблоко маленькое относительно оптической системы глаза.

---

Дендритообразный (древовидный) кератит Изъявление роговицы с разветвлениями по типу ветвей дерева, развивающееся при поражении вирусом простого герпеса.

---

Диабетическая ретинопатия Патологические изменения сетчатки, обусловленные сахарным диабетом.

---

Диплопия Двоение.

---

Диск зрительного нерва

Участок глазного дна, куда входит центральная артерия сетчатки и выходят центральная вена сетчатки и зрительный нерв. Также называется сосок зрительного нерва.

---

## Ж

---

Желтое пятно

Специализированный участок сетчатки в центре глазного дна, обеспечивающий четкое центральное зрение.

Желтое пятно -  
возрастная дистрофия  
желтого пятна

Заболевание, при котором светочувствительные клетки желтого пятна подвергаются дегенерации, в результате этого больной теряет центральное зрение. Встречаются у лиц пожилого возраста.

---

## З

---

Зрительный нерв

Нерв, обеспечивающий передачу первых импульсов в зрительный отдел коры головного мозга, где и возникают зрительные ощущения.

Зрачок

Отверстие, расположенное в центре радужки, которое расширяется (способствуя проникновению в глаз большего количества лучей) и суживается (уменьшая количество света проникающего в глаз).

---

## И

---

Ирит

Воспаление радужной оболочки.

---

## К

---

Катаракта

Помутнение хрусталика, как правило, наблюдающееся у лиц старше 65 лет.

Кератит

Воспаление роговицы.

Конъюнктивит

Тонкий слой прозрачной слизистой, который покрывает внутреннюю поверхность век и наружную поверхность глазного яблока, но не покрывает роговицу.

Конъюнктивит

Воспаление конъюнктивы, при котором мелкие кровеносные сосуды расширяются, в связи с чем конъюнктивит приобретает красный цвет. Называется также “красный глаз”.

Конфронтационный  
(контрольный) способ  
проверки поля зрения

Исследование, при котором границы поля зрения больного сопоставляют с границами поля зрения исследуемого при условии, что у последнего они в норме.

Косоглазие

Состояние, при котором ось обоих глаз располагается не на одной линии. Возникает при несогласованной активности глазодвигательных мышц.

## Л

Лимб

Место стыковки конъюнктивы и роговицы.

## М

Межзрачковое расстояние (ДРР)

Расстояние между зрительными центрами правого и левого глаз, совпадает с межзрачковым расстоянием.

Мейбомиева железа

Специализированная железа, продуцирующая липидный компонент слезной жидкости, которая увлажняет наружную поверхность глазного яблока.

## Н

Наружный ячмень

Красный болезненный узел у края века, возникающий в результате воспаления фолликула ресницы.

Нистагм

Состояние, при котором глаза совершают быстрые движения справа налево или сверху вниз, а затем резко переходят в нормальное положение.

## О

Орбита

Костная полость в черепе, в которой расположены глазные яблоки, глазодвигательные мышцы, кровеносные сосуды и нервы.

Орбитальный целлюлит

Разлитая инфекция орбитальных тканей, вызывающая выраженный отек век, красноту глаза, иногда без смещения глазного яблока кпереди.

Осмотр глазного дна

Осмотр стекловидного тела и глазного дна с помощью офтальмоскопа. Называется также осмотром заднего отрезка глаза.

Основные направления взора

Шесть точек, на которые направлены глаза больного для проверки функции глазодвигательных мышц. Основные направления взора - направо и вверх, направо, направо и вниз; налево и вверх, налево, налево и вниз.

Острота зрения

Способность различать мелкие детали.

Острота зрения на близком расстоянии – способность читать на нормальном расстоянии.

Отек диска зрительного нерва

Отек диска зрительного нерва с расширенными кровеносными сосудами, развивается вследствие повышения внутричерепного давления.

Отслойка сетчатки

Отслоение слоя светочувствительных клеток сетчатки от пигментного слоя.

---

Офтальмоскоп

Ручной прибор, светозеркальная система которого позволяет одним глазом обследовать ограниченный участок глазного дна с увеличением в 15 раз.

---

## П

---

Передняя камера

Маленькое пространство, расположенное между роговицей и радужкой, которое заполнено прозрачной внутриглазной жидкостью.

---

Первичная закрытоугольная глаукома

Вид глаукомы, при которой наблюдающееся с возрастом увеличение размеров хрусталика препятствует оттоку жидкости через зрачок, тем самым вызывая смещение радужки кпереди, включая периферический край, что блокирует пути оттока в углу передней камеры.

---

Первичная открытоугольная глаукома

Вид глаукомы, при которой повышение внутриглазного давления обусловлено увеличением сопротивления в системе оттока внутриглазной жидкости. Среди взрослого населения по этому механизму глаукома развивается в 60-90% случаев .

---

Перелом костей орбиты

Повреждение, вызванное тупой травмой и сопровождающееся переломом костей орбиты.

---

Пигментная дистрофия

Наследственная прогрессирующая дегенерация сетчатки, которая может привести к слепоте.

---

Пигментный эпителий

Наружный слой сетчатки, непосредственно контактирующий с сосудистой оболочкой.

---

Плавающие мушки

Конгломераты отмирающих клеток, а также образующиеся в процессе физиологического старения в результате дегенерации стекловидного тела, плавающие в стекловидном теле. Они отбрасывают тень на сетчатку и имеют вид точек или паутины.

---

Пресбиопия (возрастная дальнозоркость)

Возрастная потеря аккомодирующей способности хрусталика, связанная с физиологическим процессом старения.

---

Прямая и содружественная реакция зрачка

Ответная реакция зрачков на попадание света в один глаз - суживается зрачок этого глаза (прямая реакция), а также начинает суживаться зрачок другого глаза без попадания в него света (содружественная реакция).

---

Птеригиум

Серповидный нарост конъюнктивы, покрывающий глазное яблоко.

---

Птоз

Состояние, при котором приопущено верхнее веко больного, и он не может его поднять. Развивается вследствие нарушения функции мышцы, поднимающей веко.

## Р

Радужка

Пигментированная тканевая диафрагма с центральным отверстием – зрачком, позволяющим контролировать количество света, попадающего в глаз.

Роговица

Прозрачная оболочка на передней поверхности глазного яблока, с которой начинается процесс фокусировки светового луча.

## С

Свод (переходная складка конъюнктивы)

Карманчик, образованный на стыке участками конъюнктивы, покрывающей нижнее или верхнее веко и глазное яблоко.

Сетка Амслера

Тест, выявляющий локализацию изменений в центральной зоне поля зрения.

Сетчатка

Внутренний слой заднего отрезка глаза, состоящий из светочувствительных клеток, в которых в ответ на увиденные объекты происходит генерация электрических импульсов, передаваемых по зрительному нерву в зрительный центр коры головного мозга.

Склера

Наружная фиброзная оболочка глаза, окружающая роговицу, образующая стенку глаза, и защищающая его внутреннее содержимое.

Склерит

Воспаление склеры.

Слезная железа

Железа, расположенная в наружном отделе верхнего века и продуцирующая средний слой слезной пленки.

Слезный мешок

Мешочек, в который собираются слезы после прохождения по слезным канальцам и из которого по слезно-носовому каналу слезы оттекает в полость носа.

Сосудистая оболочка

Слой ткани, образованной преимущественно сосудами, расположенными между склерой и сетчаткой, обеспечивающий питание сетчатки.

Сосудистый тракт

Пигментированные образования (радужка, ресничное тело и сосудистая оболочка), которые преимущественно содержат кровеносные сосуды. Также называется увеа.

Стекловидное тело

Прозрачное желеобразное вещество, заполняющее пространство позади хрусталика.

Субконъюнктивальное кровоизлияние

Вследствие разрыва сосуда конъюнктивы кровь скапливается под конъюнктивой, образуя сгусток ярко-красного цвета.



## Т

Тест по определению глубины передней камеры

С помощью фонарика определяется глубина передней камеры и ширина угла.

Тест “открыть-прикрыть”

Тест, при котором попеременно прикрывая и открывая каждый из глаз выясняется наличие косоглазия.

Тонومتر

Устройство для измерения внутриглазного давления.

Тонометрия

Измерение внутриглазного давления с помощью тонометра. Используются для диагностики глаукомы.

## У

Угол передней камеры

Место соединения роговицы и радужки, где расположен аппарат оттока внутриглазной жидкости.

## Ф

Фовеа (центральная ямка)

Центр желтого пятна.

## Х

Халазион (градина)

Узел, образующийся в результате длительного воспаления мейболиевой железы (безболезненный и видимый на наружной поверхности века).

Хрусталик

Компонент оптической системы глаза, расположенный непосредственно за радужкой.

## Ц

Цилиарная мышца

Мышечные волокна, входящие в состав цилиарного тела и выполняющие координированную работу.

Цилиарное тело

Лентообразный комок ткани, образованной мышцами, который распространяется с периферии радужки и изнутри покрывает склеру.

## Э

Экзофтальм

Состояние, при котором глазное яблоко смещается кпереди, наблюдается при увеличении объема содержимого орбиты, также называется проптоз.

Эктропион

Состояние, при котором между нижним краем века и глазным яблоком остается зазор. Наблюдается вследствие дряблости кожи или в результате травмы.

---

Эндофтальмит

Выраженное воспаление, вызванное возбудителем и поражающее стекловидное тело и прилежащие структуры.

---

Энтропион

Состояние, при котором отмечается выворот верхнего или нижнего края века.

---

Эписклерит

Воспаление поверхностного слоя склеры.

---

Эпителий роговицы

Наружный слой роговицы, защищающий роговицу от инфекции и травмы.

---

Эрозия роговицы

Эрозия эпителия роговицы.

---

**Я**

---

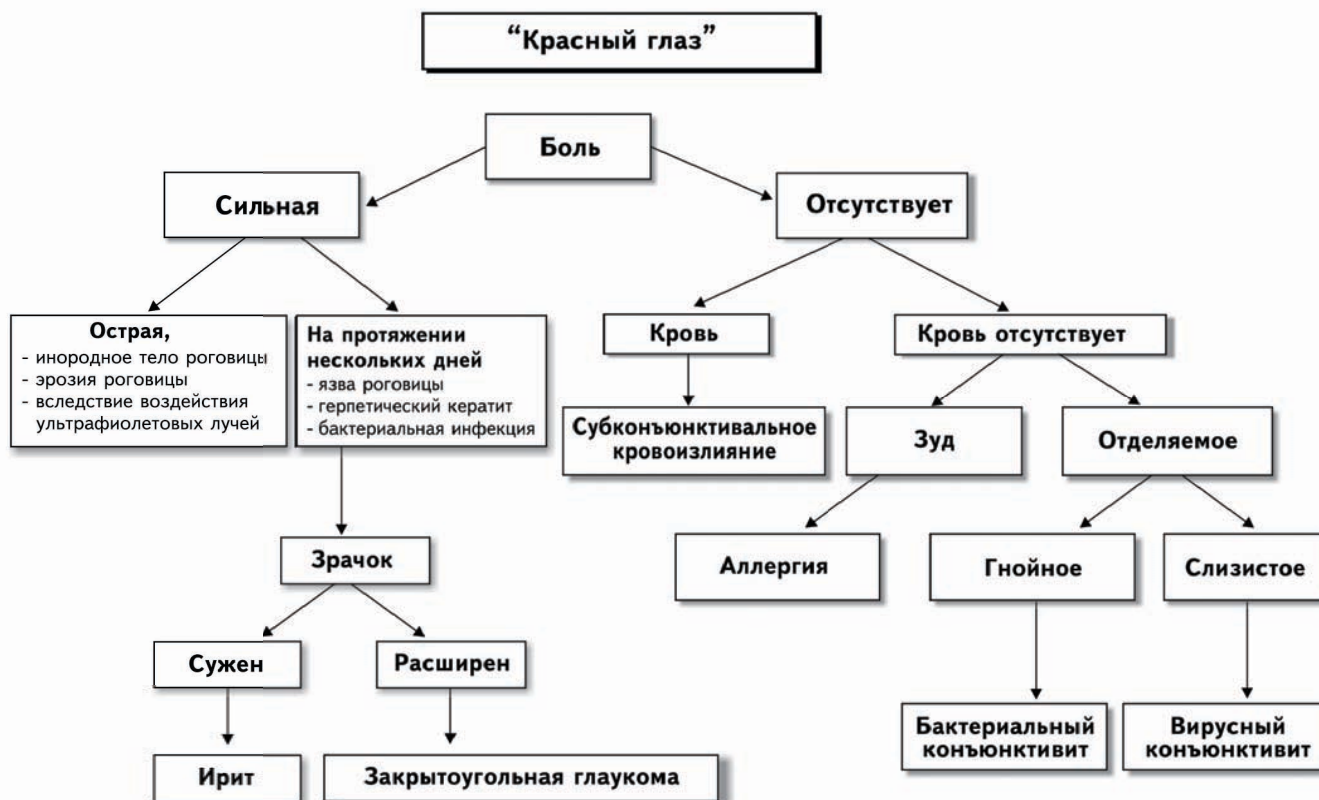Язва роговицы

Поражение, возникающее в результате травматического повреждения или инфекции.

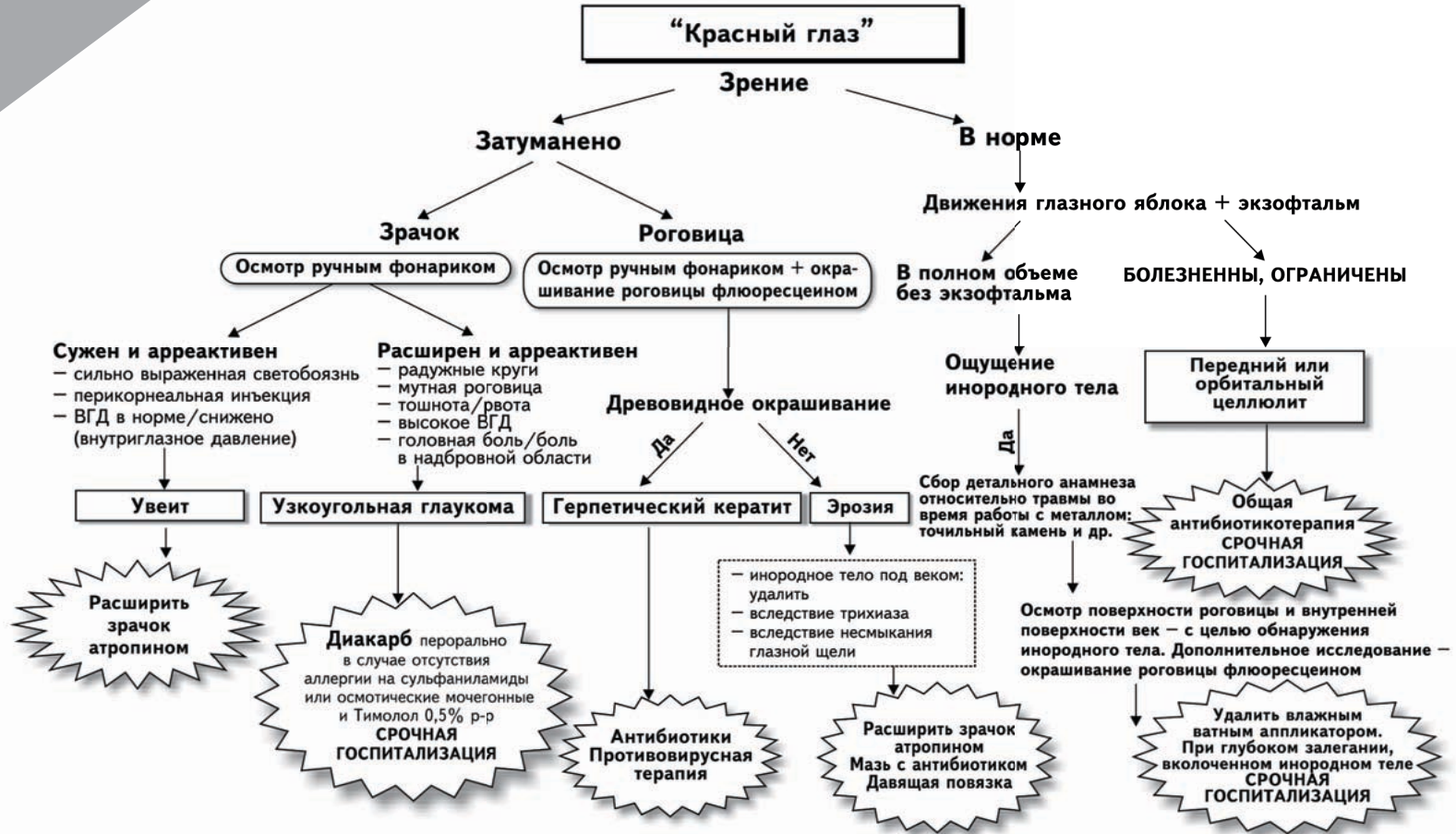## СПИСОК ЛИТЕРАТУРЫ

1. Mathew L. Lanternier. Family Practice Handbook. Ch. 19 Ophthalmology. Fourth Edition. University of Iowa. 2001.
2. The Merck Manual of Diagnosis and Therapy. Section 8: Ophthalmologic Disorders. 2004.
3. Cynthia A. Bradford. Basic Ophthalmology. Eighth Edition. 2004.
4. Tyree Carr. Ophthalmic Medical Assisting. Third Edition. 1999.
5. Jonathan D. Trobe. The Physician's Guide to Eye Care. Second Edition. 2001.
6. Alis Özçakir. Approach to Eye Diseases in Primary Care. 1999.
7. Basic and Clinical Science Course. American Academy of Ophthalmology. 2003-2004.
8. Daniel H. Gold, Richard Alan Lewis. Clinical Eye Atlas. 2002.
9. Fred M. Wilson II. Practical Ophthalmology. Fourth Edition. 1996.
10. George M. Bohigian, Shailaja Valluri. Ocular Infections, Inflammation and External Diseases. 2000.
11. Rohit Varma. Essentials of Eye Care. 1997.
12. Michael P. Vrabec, George J. Florakis. Ophthalmic Essentials. 1992.
13. Managing the Red Eye. A slide-script program. American Academy of Ophthalmology. 1991.
14. Eye Trauma and Emergencies. A slide-script program. American Academy of Ophthalmology. 1996.
15. Diabetes and Eye Diseases. A slide-script program. American Academy of Ophthalmology. 2001.
16. Eye Care Skills on CD-Rom. American Academy of Ophthalmology. 2001.
17. Eye Exam. The Essentials. American Academy of Ophthalmology. 2004.

**СИНДРОМ “КРАСНОГО ГЛАЗА”:  
ДИФФЕРЕНЦИАЛЬНАЯ ДИАГНОСТИКА ПРИ НАЛИЧИИ ИЛИ ОТСУТСТВИИ БОЛИ**


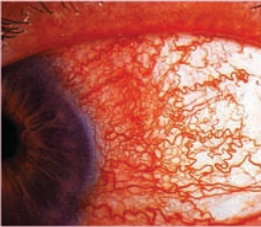
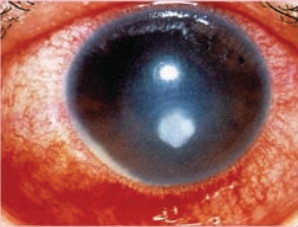
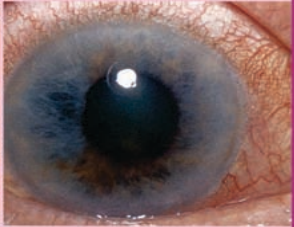


**СИНДРОМ “КРАСНОГО ГЛАЗА”:  
ДИФФЕРЕНЦИАЛЬНАЯ ДИАГНОСТИКА ЗАБОЛЕВАНИЙ, СОПРОВОЖДАЮЩИХСЯ  
УХУДШЕНИЕМ/ОТСУТСТВИЕМ ИЗМЕНЕНИЙ ЗРИТЕЛЬНЫХ ФУНКЦИЙ**



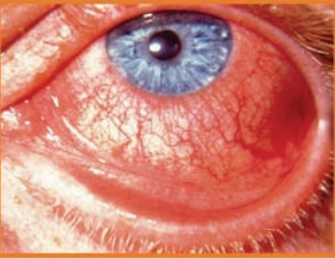

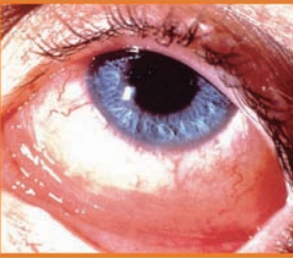


## ДИФФЕРЕНЦИАЛЬНЫЙ ДИАГНОЗ ПРИ СИНДРОМЕ “КРАСНОГО ГЛАЗА”

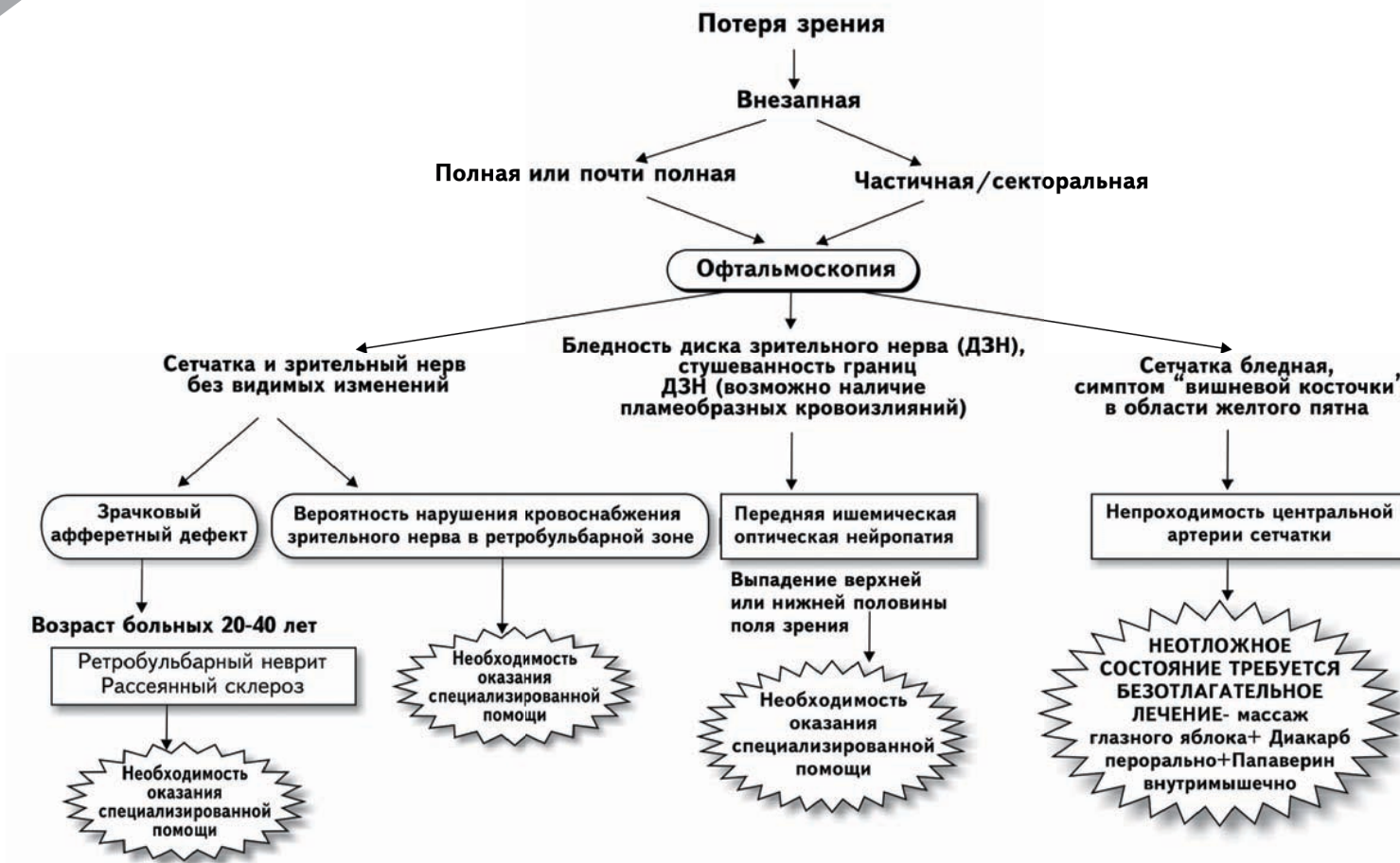
Диагноз Симптом	Конъюнктивит	Ирит	Кератит или инородное тело роговицы	Острый приступ глаукомы
Зрение	нормальное или временное затуманивание, проходящее после моргания	слабо выраженное затуманивание	слабо выраженное затуманивание	значительно выраженное затуманивание
Отделяемое	обычно обильное, прилипающее к ресницам	отсутствует	отсутствует или скудное	отсутствует
Боль	отсутствует или слабо выраженная и поверхностная	умеренно выраженная болезненность глазного яблока и светобоязнь	колющая, сильно выраженное ощущение инородного тела	очень сильная в области головы, надбровья или глаза, часто сопровождающаяся тошнотой и рвотой
Ширина зрачка зрачок	средней ширины	сужен	средней ширины или сужен	расширен
Конъюнктивит: инъекция глазного яблока	диффузная	перикорнеальная	перикорнеальная	диффузная с преобладанием перикорнеальной
Реакция зрачка на свет	нормальная	резко заторможена с дальнейшим сужением	нормальная	резко заторможена или отсутствует в случае широкого зрачка
Внутриглазное давление	в пределах нормы Предупреждение: требуется тщательная стерилизация инструмента после измерения	в пределах нормы или снижено	в пределах нормы Предупреждение: не измерять	повышено
Роговица	прозрачная	прозрачная или прозрачность несколько снижена	при наличии помутнения:искажение светового рефлекса с поверхности роговицы; окрашивание флюоресцеином	отечная, искажение светового рефлекса с поверхности роговицы. Пониженная визуализация деталей радужки по сравнению с парным глазом
Передняя камера-глубина	средняя	средняя	средняя	мелкая
Диагноз				
ЛЕЧЕНИЕ	Инстилляци антибиотиков (Гентамицин 0,3% р-р 4 р. в день) и мазь (Эритромициновая или Гентамициновая) в течение 5 дней	Расширить зрачок Атропином 1% 2 р. в день. Стероиды: в инстилляциях; при отсутствии эффекта в парабульбарных инъекциях; в рефрактерных случаях-системно	При кератите или язве роговицы Антибиотики + Противовирусная терапия	Тимолол 0,5% и 1-2% рр Пилокарпина каждые 15 мин. 3 раза Диакарб 250 мг при отсутствии АЛЛЕРГИИ НА СУЛЬФАНИАМИДЫ И ОСМОТИЧЕСКИЙ ДИУРЕТИК

## 4

## ДИФФЕРЕНЦИАЛЬНАЯ ДИАГНОСТИКА КОНЪЮНКТИВИТОВ

Этиология Симптом	Вирусный	Бактериально гнойный	Аллергический
Отделяемое	Минимальное	Обильное	Минимальное
Слезотечение	Сильное	Умеренное	Умеренное
Зуд	Минимальный	Минимальный	Выраженный
Инъекция глазного яблока	Диффузная	Диффузная	Диффузная
Предушные лимфоузлы увеличены	Обычно	Редко	-
Сопутствующее лихорадочное состояние с болью в горле	Часто	Редко	-
Диагноз			

### ВНЕЗАПНАЯ ПОТЕРЯ ЗРЕНИЯ ОДНОГО ГЛАЗА



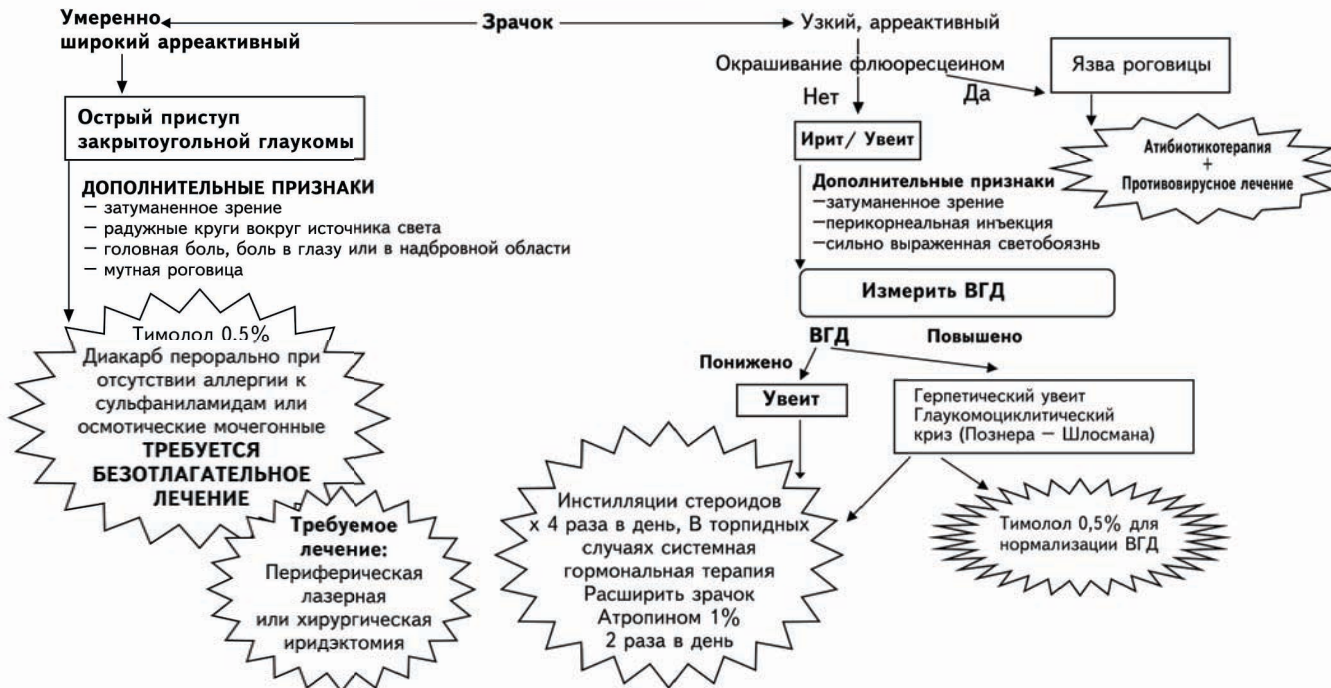


## ПОСТЕПЕННОЕ УХУДШЕНИЕ ЗРЕНИЯ В ТЕЧЕНИЕ НЕСКОЛЬКИХ ЧАСОВ/ ОДНОГО ДНЯ

Постепенное ухудшение зрения ← Период времени (несколько часов/один день)

Покрасневший глаз + обычно болезненный

Осмотр ручным фонариком



## ПОСТЕПЕННОЕ УХУДШЕНИЕ ЗРЕНИЯ В ТЕЧЕНИЕ НЕСКОЛЬКИХ ДНЕЙ / МЕСЯЦЕВ

