



**OPHTHALMOLOGY**  
 NEONATOLOGY  
 GENERAL PEDIATRICS  
 PEDIATRIC ENDOCRINOLOGY

ՀԱՅԿԱԿԱՆ ԱԿՆԱԲՈՒԺՈՒԹՅԱՆ ՆԱԽԱԳԾԻ ԵՎ ԼՈՍ ԱՆՋԵԼԵՍԻ ՄԱՆԿԱԿԱՆ ՀԻՎԱՆԴԱՆՈՅԻ

22<sup>րդ</sup> ՄԻԶԱԳՁԱՅԻՆ ՀԱՄԱԺՈՂՈՎ

**ԱԿՆԱԲՈՒԺՈՒԹՅՈՒՆ**

ՍԵՊՏԵՄԲԵՐԻ 27-28, 2024

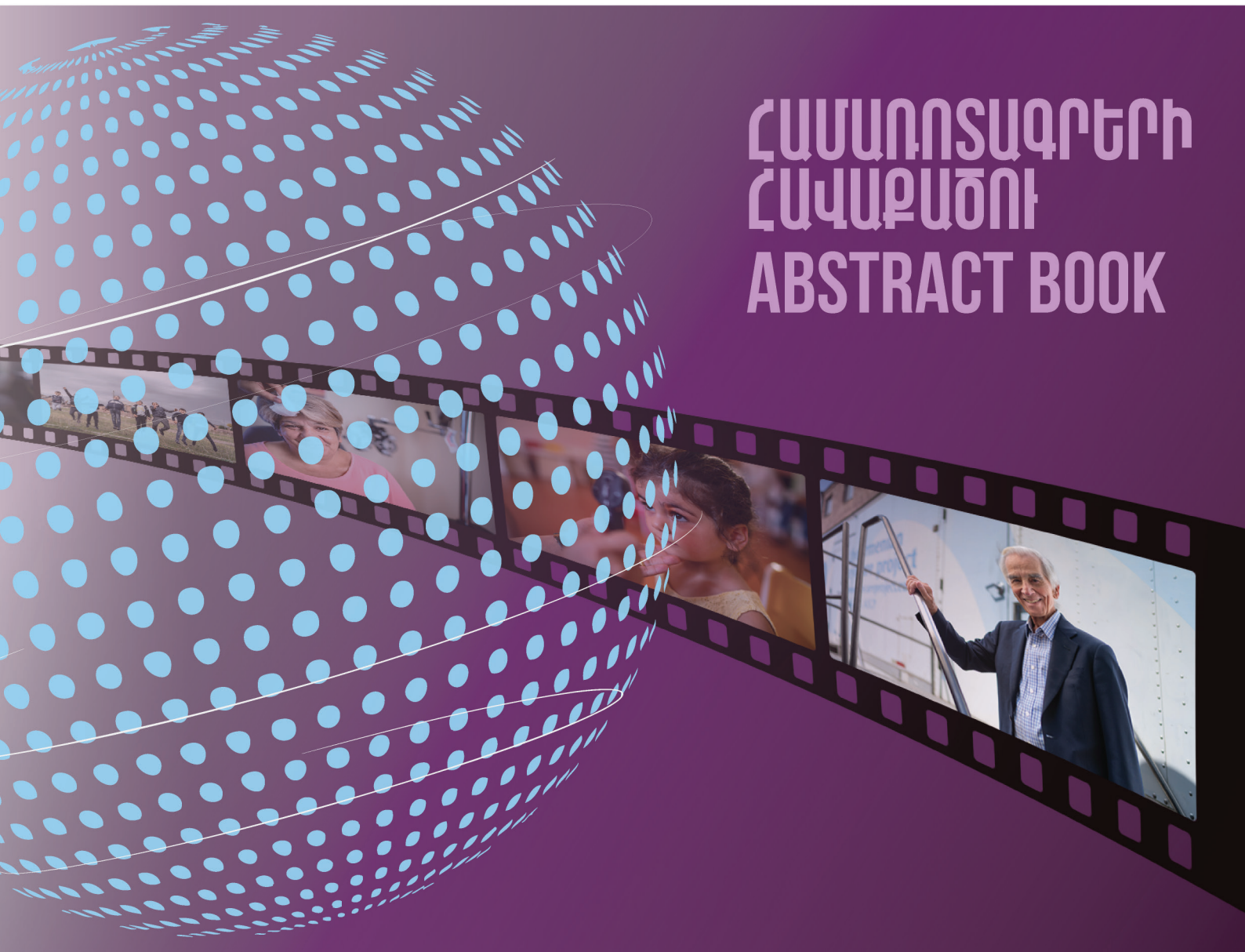ARMENIAN EYECARE PROJECT - CHILDREN'S HOSPITAL LOS ANGELES

22<sup>ND</sup> INTERNATIONAL CONFERENCE

**OPHTHALMOLOGY**

SEPTEMBER 27-28, 2024

ՀԱՄԱՌՈՏԱԳՐԵՐԻ  
 ՀԱՎԱՔԱԾՈՒ  
 ABSTRACT BOOK



# «ԱՅՅՎԱԿԱՆ ԱԿՆԱԲՈՒԺՈՒԹՅԱՆ ՆԱԽԱԳԻԾ» ԲԱՐԵՂՈՐԾԱԿԱՆ ՀԻՄՆԱԴՐԱՄԻ ԵՎ ԼՈՍ ԱՆՋԵԼԵՍԻ ՄԱՆԿԱԿԱՆ ՀԻՎԱՆԴԱՆՈՑԻ 22-ՐԴ ՄԻՋԱԳՈՒՅԻՆ ՀԱՄԱԺՈՂՈՎ (ԱԿՆԱԲՈՒԺՈՒԹՅՈՒՆ) ARMENIAN EYECARE PROJECT – CHILDREN’S HOSPITAL LOS ANGELES 22ND INTERNATIONAL CONFERENCE (OPHTHALMOLOGY)

Հայկական ակնաբուժության նախագծի և Լոս Անջելեսի մանկական հիվանդանոցի 22-րդ միջազգային համաժողովը տեղի է ունեցել 2024թ. սեպտեմբեր-հոկտեմբեր ամիսներին Երևանում, Հայկական ակնաբուժության նախագծի (ՀԱՆ) 64-րդ բժշկական առաքելության շրջանակներում:

Չեկույցներով հանդես են եկել մասնագետներ Հայաստանից, ինչպես նաև ԱՄՆ-ի համաշխարհային ճանաչում ունեցող հիվանդանոցներից և համալսարաններից: Միջոցառումները կազմակերպվել են ՀՀ առողջապահության նախարարության, Մանկական բժիշկների հայկական ասոցիացիայի, Մանկական Էնդոկրինոլոգների հայկական ասոցիացիայի, Նեոնատալ բժշկության հայկական ասոցիացիայի և այլ գործընկերների հետ գործակցությամբ:

Բժշկական առաքելության այս ընդգրկուն ծրագրի կազմում են եղել բազմաթիվ զեկույցներ, մասնագիտական քննարկումներ, վարպետության դասեր և աշխատաժողովներ առողջապահության ոլորտի մասնագետների (ակնաբույժների, նեոնատոլոգների, մանկաբույժների, մանկական ներզատաբանների) համար: Իրականացվել են այցեր ՀԱՆ-ի Մանկական կուրության կանխարգելման գերազանցության կենտրոն, Աչքի շարժական հիվանդանոց, մարզային ակնաբուժական կենտրոններ և ՀԱՆ-ի նորաբաց ակնաբուժական ախտորոշիչ կլինիկաներ:

Այս գրքույկում ներկայացված են ակնաբուժական համաժողովի զեկույցների համառոտագրերը:

The AECPC-CHLA 22nd International Conference took place in September-October, 2024 in Yerevan, within the 64th Medical Mission of the Armenian EyeCare Project.

We were honored to have as the Medical Mission participants and Conference speakers, lecturers from Armenia, as well as physicians from the best universities and hospitals from the USA. This conference was organized in collaboration with the Ministry of Health of Armenia, Armenian Association of Ophthalmologists, Armenian Pediatric Association, Armenian Association of Pediatric Endocrinologists, Armenian Association of Neonatal Medicine and other partners.

During this Medical Mission, the AECPC volunteer physicians held master classes and discussed medical cases with their Armenian peers. Overall activities included hands-on trainings and visits to the AECPC Center of Excellence for the Prevention of Childhood Blindness, Mobile Eye Hospital, Regional Eye Centers and the newly opened AECPC Diagnostic Eye Clinics.

This publication presents the abstract book for the 2024 Ophthalmology Conference.

## ԳՈՐԾԵՆԿԵՐՆԵՐ | PARTNERS



## ՂԼԽԱՎՈՐ ՀՈՎԱՆԱՎՈՐՆԵՐ | MAIN SPONSORS



## ՀԱՄԱԺՈՂՈՎԻ ԵԼՈՒՅԹՆԵՐ | CONFERENCE PRESENTATIONS



ՍԱՅՎԱԳՄԱՆ ՎԱՅՐԸ` ԴՍԸԸ ԹՐԻ ՀԻԼԹՈՆ ՀՅՈՒՐԱՆՈՑ | IN PERSON: DOUBLETREE BY HILTON, YEREVAN HOTEL  
 ՀՀ, Բ. ԵՐԵՎԱՆ, ՉՐ. ԼՈՍԱՎՈՐԻՉ 4/2 | ADDRESS: 4/2 G. LUSAVORICH STREET, YEREVAN, ARMENIA



# ՀԱՄԱԺՐՈՎԻ ԳԻՏԱԿԱՆ ԵՎ ԿԱԶՄԱԿԵՐՊՈՋԱԿԱՆ ԿՈՄԻՏԵ



**Ռոջեր Օհանեսյան, ԱՄՆ**  
**Roger Ohanesian, USA**



**Ալեքսանդր Մալայան, ԲԲ**  
**Alexander Malayan, Armenia**



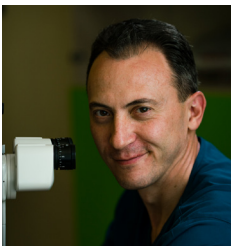**Ահարոն Գաբրիելյան, ԲԲ**  
**Aharon Gabrielyan, Armenia**



**Անդրե Ամիրխանյան, ԲԲ**  
**Andre Amirkhanyan, Armenia**



**Աննա Հովակիմյան, ԲԲ**  
**Anna Hovakimyan, Armenia**



**Ասատուր Հովսեփյան, ԲԲ**  
**Asatur Hovsepyan, Armenia**



**Արմեն Շաքարյան, ԲԲ**  
**Armen Shakaryan, Armenia**



**Արմեն Վարդանյան, ԲԲ**  
**Armen Vardanyan, Armenia**



**Արմինե Ղարաքեշիշյան, ԲԲ**  
**Armine Charakeshishyan, Armenia**



**Բարուխ Կուպերման, ԱՄՆ**  
**Baruch D. Kuppermann, USA**



**Գեորգի Գրիգորյան, ԲԲ**  
**Georgi Grigoryan, Armenia**



**Ելենա Մալայան, ԲԲ**  
**Yelena Malayan, Armenia**



**Եղիա Ղարիպեան, Ավստրալիա**  
**Yeghia Charibian, Australia**



**Թադևոս Հովհաննիսյան, ԲԲ**  
**Tadevos Hovhannisyan, Armenia**

# CONFERENCE SCIENTIFIC AND ORGANIZATIONAL COMMITTEE



**Թոմաս Լի, ԱՄՆ**  
**Thomas C. Lee, USA**




**Լիլիթ Ոսկանյան, ԶՅ**  
**Lilit Voskanyan, Armenia**



**Խոդամ Ռոստոմյան, ԱՄՆ**  
**Khodam Rostomian, USA**



**Հովսեփ Միրոյան, ԶՅ**  
**Hovsep Miroyan, Armenia**



**Մեթյու Վեյդ, ԱՄՆ**  
**Matthew W. Wade, USA**



**Մեհեր Եփրեմյան, ԱՄՆ**  
**Meher Yepremyan, USA**



**Նունե Եղիազարյան, ԶՅ**  
**Nune Yeghiazaryan, Armenia**



**Ջոն Հովանեսյան, ԱՄՆ**  
**John Hovanesian, USA**



**Ռիչարդ Հիլլ, ԱՄՆ**  
**Richard Hill, USA**



**Ռուբեն Գրիգորյան, ԱՄՆ**  
**Ruben Grigorian, USA**



**Ռուզաննա Հարությունյան, ԶՅ**  
**Ruzanna Harutyunyan, Armenia**



**Ռուզաննա Մելիքյան, ԶՅ**  
**Ruzanna Melikyan, Armenia**



**Թամար Մինասյան, ԶՅ**  
**Tamar Minasyan, Armenia**

# ՄԱՆԿԱԿԱՆ ԱՎՆԱԲՈՒԺՈՒԹՅՈՒՆ

## PEDIATRIC OPHTHALMOLOGY

Արհեստական բանականության դերն անհասության ռետինոպաթիայի  
ախտորոշման գործում

### AI in ROP Diagnosis

#### Թոմաս Լի

Ակնաբույժ, Լոս Անջելեսի մանկական հիվանդանոցի տեսողության կենտրոնի տնօրեն և ակնաբուժության բաժանմունքի ղեկավար, Չարավային Կալիֆոռնիայի համալսարանի Կեկի անվ. բարձրագույն բժշկական դպրոցի կլինիկական ակնաբուժության դոցենտ, Լոս Անջելես, Կալիֆոռնիա, ԱՄՆ



#### Thomas C. Lee

MD, Chief, Division of Ophthalmology, Director, The Vision Center, Attending Physician, Children's Hospital Los Angeles, Associate Professor of Clinical Ophthalmology, Keck School of Medicine, University of South California, USA

Անհասության ռետինոպաթիան (ԱՌ) մնում է մանկական կուրության առաջատար պատճառներից մեկն ամբողջ աշխարհում, սակայն դրա ախտորոշումը լի է փոփոխականությամբ և սուբյեկտիվությամբ: «Պլուս հիվանդություն» ավանդական գնահատումը մեծապես կախված է կլինիկական տպավորությունից՝ առանց ստանդարտացված քանակական սահմանումների, ինչը հանգեցնում է դիտորդների միջև և նրանց շրջանակի ներսում զգալի փոփոխականության, ինչպես նաև հաստատման կողմնակալության: Այս ախտորոշիչ անհամապատասխանությունները սահմանափակում են ճշգրիտ սկրինինգը և ժամանակին բուժումը, հատկապես, երբ ոչ մասնագետ բժիշկները կամ գործընկերները հանդես են գալիս որպես առաջնային սկրինինգ իրականացնողներ: Արհեստական բանականությունը (ԱԲ), և մասնավորապես, խորը ուսուցում, առաջարկում է փոխակերպող լուծում՝ ապահովելով օբյեկտիվ, վերարտադրելի պատկերի վերլուծություն: Վերջին առաջընթացները հնարավորություններ են ընձեռում ավտոմատացված անոթային սեգմենտացիայի, լայնացման և ոլորապտույտի քանակականացման, ինչպես նաև ԱՌ-ի ծանրության միավորների ստեղծման համար: Մենդի և դեղերի անվտանգության գործակալության (FDA) կողմից հաստատված ալգորիթմներն այժմ հուսալիորեն նույնականացնում են «պլուս հիվանդություն»-ը, դրա փուլը և գոտին, և կարող են կանխատեսել հիվանդության առաջընթացը, բուժման անհրաժեշտությունը և նույնիսկ կրկնությունը անոթային էնդոթելային աճի գործոնի ինհիբիտորներով (anti-VEGF) թերապիայից հետո: Մարդկային կողմնակալությունը և փոփոխականությունը մեղմելով՝ ԱԲ-ն բարելավում է ախտորոշման ճշգրտությունը և աջակցում է վաղ միջամտությանը: Քանի որ այս գործիքները շարունակում են զարգանալ, դրանք ունեն ոչ միայն հիվանդների արդյունքները բարելավելու, այլև ամբողջ աշխարհում ընդլայնելու ուսուցման և սկրինինգի կարողությունները, մասնավորապես, սահմանափակ ենթամասնագիտական փորձագիտություն ունեցող երկրներում:

## AI in ROP Diagnosis

Retinopathy of prematurity (ROP) remains a leading cause of childhood blindness worldwide, yet its diagnosis is fraught with variability and subjectivity. Traditional assessment of “plus disease” relies heavily on clinical impression without standardized quantifiable definitions, resulting in significant inter- and intra-observer variability as well as confirmation bias. These diagnostic inconsistencies limit accurate screening and timely treatment, particularly when non-expert physicians or fellows serve as primary screeners. Artificial intelligence (AI), and specifically deep learning, offers a transformative solution by providing objective, reproducible image analysis. Recent advances allow automated vessel segmentation, quantification of dilation and tortuosity, and generation of severity scores for ROP. FDA-approved algorithms now reliably identify plus disease, stage, and zone, and can predict disease progression, treatment need, and even recurrence following anti-VEGF therapy. By mitigating human bias and variability, AI enhances diagnostic precision and supports earlier intervention. As these tools continue to evolve, they have the potential not only to improve patient outcomes but also to expand training and screening capacity globally, particularly in regions with limited subspecialty expertise.



## Dissociated Vertical Divergence: Comparison of Lower Tilted Muscle Transposition and Myotomy

### Ռուզաննա Հարությունյան

բ.գ.թ., Մ. Հերացու անվ. Երևանի պետական բժշկական համալսարանի (ԵՊԲՀ) Աչքի հիվանդությունների ամբիոնի դոցենտ, Ս. Վ. Մալայանի անվ. ակնաբուժական կենտրոնի մանկական բաժանմունքի վարիչ, Երևան, ՀՀ



### Ruzanna Harutyunyan

MD, PhD, Associate professor of the Department of Ophthalmology of the Yerevan State Medical University (YSMU), Head of Pediatric Department of S. V. Malayan Ophthalmological Center, Yerevan, Armenia

Դիսոցացված վերտիկալ շեղումը (DVD) մեկ կամ երկու աչքերի վերև տեղաշարժի հաճախ հանդիպող տեսակ է, որը կարող է առաջանալ ինչպես երեխաների, այնպես էլ մեծահասակների մոտ: DVD-ն հաճախ զարգանում է հորիզոնական շլության պայմաններում, էզոտրոպիա (պտույտ դեպի ներս) կամ էկզոտրոպիա (պտույտ դեպի դուրս), որն ի հատ է գալիս վաղ մանկական կամ մանկական շրջանում: DVD-ի ստանդարտ բուժումը վիրաբուժական միջամտությունն է: Խնդրի նպատակն է համեմատել ստորին թեք մկանի տրանսպոզիցիան և միոտոմիան: Ուսումնասիրության մեջ է եղել 10 պացիենտ, որից 7-ին արվել է ստորին թեք մկանի տրանսպոզիցիա, իսկ 3-ին՝ միոտոմիա: Ստորին թեք մկանի միոտոմիա կատարվում է, եթե շլության առաջնային անկյունը մեծ չէ, նաև մեծ չէ ինչպես հորիզոնական, այնպես էլ վերտիկալ անկյունը: Միոտոմիա կատարվում է նաև, երբ ստորին թեք մկանի հիպերֆունկցիան արտահայտված չէ, որը խաթարել է երկաչյա տեսողության զարգացմանը: Իսկ ստորին թեք մկանի տրանսպոզիցիան կատարվում է, եթե առկա է շլության մեծ առաջնային անկյուն, և արդուկցիայի ժամանակ ստորին թեք մկանի ֆունկցիան զգալիորեն արտահայտված է: Համապատասխան այդ երկու վիրահատությունների՝ Ս. Վ. Մալայանի անվան ակնաբուժական կենտրոնում մշակվել են չափորոշիչներ, ինչն ունենալու է շարունակական բնույթ:

Dissociated vertical deviation (DVD) is a common type of upward deviation of one or both eyes that can occur in both children and adults. DVD often develops in the presence of horizontal strabismus, esotropia (inward rotation) or exotropia (outward rotation), which occurs in early childhood or adolescence. The standard treatment for DVD is surgical intervention. The aim of the study was to compare inferior oblique muscle transposition and myotomy. The study included 10 patients, 7 of whom underwent inferior oblique muscle transposition and 3 underwent myotomy. Inferior oblique myotomy is performed if the primary angle of strabismus is not large, and neither the horizontal nor the vertical angle is large. Myotomy is also performed when the inferior oblique muscle hyperfunction is not expressed, which has disrupted the development of binocular vision. And the inferior oblique muscle transposition is performed if there is a large primary angle of strabismus, and the function of the inferior oblique muscle during abduction is significantly expressed. In accordance with these two operations, criteria have been developed at the S. V. Malayan Ophthalmological Center, which will have an ongoing nature.

## Exotropia Following Esotropia Surgery

### Ինգա Սարգսյան

բ. գ. թ., ՀՀ ԱՆ խորհրդատու՝ մանկական ակնաբուժության գծով, մանկական ակնաբուժության դեպարտամենտի դասախոս, Երևանի պետական բժշկական համալսարան (ԵՊԲՀ), մանկական ակնաբուժական ծառայության ղեկավար, Աստղիկ ԲԿ, ԵՊԲՀ «Ջերացի» բժշկական համալիրի ակնաբուժական կլինիկայի ակնաբույժ, Երևան, ՀՀ



### Inga Sargsyan

MD, PhD, Advisor to the MOH on pediatric ophthalmology, Lecturer at Pediatric Ophthalmology Department of Yerevan State Medical University (YSMU), Head of Pediatric Ophthalmology Service of Astghik MC, ophthalmologist at Ophthalmology clinic of YSMU “Heratsi” medical complex, Yerevan, Armenia

**Նպատակ.** Ուսումնասիրության նպատակն է գնահատել երկրորդային էկզոտրոպիայի (ԵԷ) երկարաժամկետ վիրաբուժական արդյունքները և բացահայտել դրա զարգացմանն ու բուժման ելքերին ազդող հիմնական ռիսկի գործոնները:

**Նյութեր և մեթոդներ.** Կատարվել է հետադարձ վերլուծություն՝ ներառելով 58 հիվանդների, որոնք ԵԷ-ի պատճառով վիրահատվել են 12-34 տարի առաջ: Կլինիկական գնահատումը ներառել է շեղման անկյունների չափումը, ամբլիոպիայի առկայության գնահատումը, հիպերտրոպիայի հայտնաբերումը, ինչպես նաև նախկին գերշտկումների և բազմակի վիրահատությունների պատմության ուսումնասիրությունը: Վիրաբուժական միջամտություններն ընտրվել են անհատականացված մոտեցմամբ՝ հաշվի առնելով սպիակաձև հյուսվածքի առկայությունը, մկանային դեգեներացիան և փոփոխված անատոմիական հարաբերությունները:

**Արդյունքներ.** ԵԷ-ի զարգացման հետ առավել հաճախ ասոցացվել են նորածնային էզոտրոպիան, մեծ անկյան շլությունը, ամբլիոպիան, ֆուզիայի բացակայությունը, հետվիրահատական ադդուկցիայի սահմանափակումը և կենտրոնական նյարդային համակարգի ախտահարումները: Վիրաբուժական բուժման արդյունավետությունը կախված է եղել նախորդ միջամտությունների քանակից, սպիակաձև փոփոխությունների աստիճանից և ընտրված վիրաբուժական ռազմավարությունից:

**Եզրակացություն.** Երկրորդային էկզոտրոպիայի հաջող բուժումը պահանջում է մանրակրկիտ նախավիրահատական գնահատում, անհատականացված վիրաբուժական պլանավորում և կպումների արդյունավետ կառավարում: Երկարաժամկետ հետևումը կարևոր նշանակություն ունի ԵԷ-ով հիվանդների ֆունկցիոնալ և կոսմետիկ արդյունքների օպտիմալացման համար:

Consecutive exotropia (XT) is a condition that can develop in patients initially treated for esotropia (ET), particularly following pediatric strabismus surgery. Literature reports a 4–27% incidence of XT after surgical interventions, with risk factors including infantile ET, high-angle strabismus, amblyopia, multiple prior surgeries, postoperative duction limitations, absence of fusion, and central nervous system abnormalities. This study reviewed 58 patients operated on 12–34 years ago for ET, analyzing long-term outcomes and risk factors for XT. Clinical assessment included deviation angles, amblyopia, hypertropia, and history of overcorrections. Surgical interventions for XT were carefully tailored, including medial rectus advancement, lateral rectus recession, or combined procedures, with attention to scar tissue, muscle degeneration, and altered anatomy. Findings suggest that individualized surgical planning, meticulous management of adhesions, and careful follow-up are critical to optimizing functional and cosmetic outcomes in patients with consecutive XT.

## Double Palsy of Oculomotor Nerve. Surgical Treatment Methods

### Արմինե Գրիգորյան

Ս. Վ. Մալայանի անվ. ակնաբուժական կենտրոնի մանկական բաժանմունքի ակնաբույժ, Երևան, ՀՀ

### Armine Grigoryan

MD, Ophthalmologist at Pediatric Department of S. V. Malayan Ophthalmological Center, Yerevan, Armenia



Ակնաշարժ նյարդի կրկնակի պարալիչը կամ նյարդավորման բնածին դիսգենեզը օֆթալմոլոգիական և նևրոլոգիական համատեղ պաթոլոգիա է, որն առաջանում է ակնաշարժ նյարդի կորիզի ապլազիայի կամ հիպոպլազիայի, հղիության ժամանակ տարած ինֆեկցիաների, ծննդաբերական տրավմաների հետևանքով: Այն բերում է ակնագնդի և վերին կոպի շարժունակության սահմանափակման և, կապված ակնագնդի դիրքից, կարող է առաջացնել տեսողության խանգարում ախտահարված աչքում:

Ս. Վ. Մալայանի անվան ակնաբուժական կենտրոնում իրականացվում են ակնաշարժ նյարդի բնածին կրկնակի պարալիչի վիրահատական բուժմանը ուղղված հետևյալ միջոցառումները.

- Բնածին պտոզի վիրահատական շտկում

- Պարալիտիկ շլության վիրահատական բուժում

Հաճախ վիրահատական բուժումը զուգորդվում է պլեոպտիկ և ֆիզիոթերապևտիկ բուժման հետ, որն ուղղված է օբսկուրացիոն ամբլիոպիայի կանխմանը կամ բուժմանը:

Բուժման եղանակի ընտրությունը կամ մի քանիսի համակցումը կախված է այս կամ այն սիմպտոմի արտահայտվածության աստիճանից:

Double oculomotor nerve palsy or congenital dysgenesis of innervation is a combined ophthalmological and neurological pathology that occurs as a result of aplasia or hypoplasia of the oculomotor nerve nucleus, infections during pregnancy, and birth trauma. It leads to a limitation of the mobility of the eyeball and upper eyelid and, depending on the position of the eyeball, can cause vision impairment in the affected eye. The following measures are carried out at the S.V. Malayan Ophthalmological Center for the surgical treatment of double oculomotor nerve palsy:

- Surgical correction of congenital ptosis

- Surgical treatment of paralytic strabismus

Often surgical treatment is combined with pleoptic and physiotherapeutic treatment, which is aimed at preventing or treating obscuring amblyopia. The choice of treatment method or a combination of several depends on the severity of a particular symptom.

## Traumatic Cataract: Management Specifics

### Անի Սարգսյան

Ս. Վ. Մալայանի անվ. ակնաբուժական կենտրոնի մանկական բաժանմունքի ակնաբույժ, Երևան, ՀՀ

### Ani Sargsyan

MD, Ophthalmologist at Pediatric Department of S. V. Malayan Ophthalmological Center, Yerevan, Armenia



Մանկական տրավմատիկ կատարակտը երեխաների շրջանում մոնոկուլյար կուրության բերող հիմնական պատճառներից է: Մանկական տրավմատիկ կատարակտն ունի իր մոտեցման յուրահատկությունները, որոնք պայմանավորված են կատարակտի տարբեր դրսևորումներով:

Տեսողական առանցքի ճիշտ ժամանակին մաքրումը և ներակնային ոսպնյակի տեղադրումը կարևոր խնդիրներից են: Տրավմատիկ կատարակտի դեպքում երեխաները երկարաժամկետ հսկվում են գլաուկոմայի, ռետինալ բարդությունների, սիմպաթիկ օֆթալմիայի կապակցությամբ: 2023թ. Ս. Վ. Մալայանի անվան ակնաբուժական կենտրոնում կատարվել է տրավմատիկ կատարակտի վիրահատություն, որն ուղեկցվում էր եղջերաթաղանթի հետտրավմատիկ սպիոլ և տրավմատիկ անիրիդիայով: Միաժամանակ տեղադրվել է նաև ներակնային ոսպնյակ: Վիրահատությունը և հետվիրահատական շրջանն անցել են առանց բարդությունների:

Ժամանակին կատարված վիրաբուժական միջամտությունները, դեղորայքային բուժումները, հետվիրահատական պատշաճ խնամքը և հսկողությունը պայմաններ են ստեղծում, որպեսզի հնարավորինս պահպանվեն տեսողական օրգանը, տեսողական ֆունկցիաները, հնարավորության դեպքում դիտվի նաև տեսողական ֆունկցիաների լավացում:

Pediatric traumatic cataract is one of the main causes of monocular blindness in children. Pediatric traumatic cataract has its own specifics of approach, which are determined by the different manifestations of cataract. Timely cleaning of the visual axis and implantation of an intraocular lens are important issues. In case of traumatic cataract, children are monitored for glaucoma, retinal complications, and sympathetic ophthalmia for a long time. In 2023, a traumatic cataract operation was performed at the S.V. Malayan Ophthalmological Center, which was accompanied by post-traumatic corneal scarring and traumatic aniridia. An intraocular lens was also implanted at the same time. The operation and the postoperative period passed without complications. Timely surgical interventions, drug treatments, and proper postoperative care and monitoring create conditions to preserve the visual organ and visual functions as much as possible, and if possible, to improve visual functions.

## Avastin: Early and Long-Term Results of ROP Treatment

### Նունե Երկանյան

Ս. Վ. Մալայանի անվ. ակնաբուժական կենտրոնի մանկական բաժանմունքի ակնաբույժ, Երևան, ՀՀ

### Nune Yerkanyan

MD, Ophthalmologist at Pediatric Department of S. V. Malayan Ophthalmological Center, Yerevan, Armenia



### Լիանա Գևորգյան

Կլինիկական օրդինատոր, Աչքի հիվանդությունների ամբիոն, Երևանի պետական բժշկական համալսարան (ԵՊԲՀ), Երևան, ՀՀ

### Liana Gevorgyan

Clinical resident, Department of Ophthalmology of the Yerevan State Medical University (YSMU), Yerevan, Armenia



Անհասության ռետինոպաթիան հանդիսանում է վազոպրոլիֆերատիվ վիտրեոռետինոպաթիա, որն անհաս նորածինների զարգացող ցանցաթաղանթի ախտահարումն է: Ամբողջ աշխարհում երեխաների տեսողական խանգարումների և կուրության տարածված պատճառներից մեկն է: Անհաս նորածինների մոտ ցանցենու զարգացումը՝ կախված գեստացիոն ժամկետից և քաշից, ավարտված չէ: Սկրինինգի են ենթարկվում բոլոր այն անհասները, որոնց գեստացիոն քաշը ցածր է 2000 գրամից, իսկ գեստացիոն տարիքը ցածր է 34 շաբաթից: Սկրինինգների նպատակն անհասության ռետինոպաթիայի վաղ հայտնաբերումն է, հսկողությունը և անհրաժեշտության դեպքում՝ բուժումը: Բուժման ժամանակակից մոտեցումներից է Ավաստինի (Բևացիգումաբ) ինտրավիտրեալ ներարկումները: Ավաստինը մոնոկլոնալ հումանիզացված ռեկոմբինանտ հակամարմին է, այն արգելակում է անոթների էնդոթելային աճի գործոնի բոլոր իզոմերները: Թույլ է տալիս ապահովել ցանցենու ֆիզիոլոգիական անոթավորումը ավասկուլյար հատվածներում, վիտրեոռետինալ պրոլիֆերացիայի հետընթացը: Նպաստում է նորագոյացած անոթների հետաճին՝ կանխելով անգիոգեն սպառնալիքները և հետագա բարդությունները: Ս. Վ. Մալայանի անվան ակնաբուժական կենտրոնի մանկական բաժանմունքում ուսումնասիրվել են ավաստինով անհասության ռետինոպաթիայի բուժման վաղ և հեռակա արդյունքները: Զեկույցում ներկայացված են կլինիկական դեպքեր՝ Պլյուս հիվանդության, Շեմքային հիվանդության, ԱՌ-ի հետին ագրեսիվ ձևի, հիվանդության զարգացման ուշ փուլերի ժամանակ կատարված ավաստինի ինտրավիտրեալ ներարկումները: Զեկույցի նպատակն է նկարագրել Ավաստինով (Բևացիգումաբ) բուժման արդյունքները՝ վաղ շրջանում (մինչև 1 տարի հսկողությամբ)՝ հիվանդության ռեգրեսիայի, ցանցենու շերտազատման, իսկ ավելի ուշ շրջանում (մինչև 5 տարի հսկողությամբ)՝ ռեակտիվացումների, կարճատեսության և ֆիբրովասկուլյար պրոլիֆերացիայի առաջացման տեսանկյունից:

## Avastin: Early and Long-Term Results of ROP Treatment

Retinopathy of Prematurity (ROP) is a vasoproliferative vitreoretinopathy, which affects the developing retina in premature newborns. It is one of the leading causes of visual impairment and blindness in children worldwide. In premature infants, the development of the retina is incomplete and depends on the gestational age and weight. Screening is performed for all premature infants whose birth weight is below 2000 grams and whose gestational age is under 34 weeks. The goal of screening is to detect ROP at an early stage, monitor the condition, and provide treatment when necessary.

One of the modern approaches to treatment is the intravitreal injections of Avastin (Bevacizumab). Avastin is a monoclonal humanized recombinant antibody that inhibits all isoforms of the vascular endothelial growth factor (VEGF). It helps ensure the physiological vascularization of the retina in avascular areas and reverses vitreoretinal proliferation. It also prevents the regrowth of new blood vessels, avoiding angiogenic threats and further complications.

In the pediatric department of the S.V. Malayan Ophthalmological Center, the early and long-term outcomes of ROP treatment with Avastin were studied. The report presents clinical cases involving Plus disease, Threshold disease, and the posterior aggressive form of ROP, as well as Avastin intravitreal injections performed during the later stages of disease development.

The purpose of the report is to present the short-term outcomes of treatment by Avastin (Bevacizumab) (under 1-year follow-up, focusing on the regression of the disease, retinal detachment, and long-term outcomes (up to 5 years of follow-up), focusing on reactivations, myopia, and the development of fibrovascular proliferation.

## Genetic Macular Disorders in Children: Treatment Approaches

### Ռուզաննա Հարությունյան

բ.գ.թ., Մ. Հերացու անվ. Երևանի պետական բժշկական համալսարանի (ԵՊԲՀ) Աչքի հիվանդությունների ամբիոնի դոցենտ, Ս. Վ. Մալայանի անվ. ակնաբուժական կենտրոնի մանկական բաժանմունքի վարիչ, Երևան, ՀՀ



### Ruzanna Harutyunyan

MD, PhD, Associate professor of the Department of Ophthalmology of the Yerevan State Medical University (YSMU), Head of Pediatric Department of S. V. Malayan Ophthalmological Center, Yerevan, Armenia

### Քրիստինա Վարդանյան

Կլինիկական օրդինատոր, Աչքի հիվանդությունների ամբիոն, Երևանի պետական բժշկական համալսարան (ԵՊԲՀ), Երևան, ՀՀ



### Kristina Vardanyan

Clinical resident, Department of Ophthalmology of the Yerevan State Medical University (YSMU), Yerevan, Armenia

Դեղին բծի ժառանգական հիվանդությունների խմբի մեջ ներառվում են այնպիսի հիվանդություններ, ինչպիսիք են՝ Շտարգրադտի հիվանդություն, Բեսթի հիվանդություն և Յուվենիլ ռետինոշիզիս: Տվյալ ախտահարումներին ներկայումս տրվում է կարևորություն, քանի որ դրանք առաջանում են գենային մուտացիաներից, ունեն փոխանցման և դրսևորման որոշակի օրինաչափություններ ու բերում են մանկական կամ պատանեկան տարիքում կենտրոնական տեսողության կորստի: Տարածվածությունը կազմում է 1 դեպք 8000-10000 անհատներից:

Ս. Վ. Մալայանի անվան ակնաբուժական կենտրոնի մանկական բաժանմունք էր դիմել փոքր տարիքի տղա՝ տեսողության ցածր սրությամբ, առանց ախտանիշների: Հետագա OCT հետազոտությամբ ախտորոշվել է Յուվենիլ ռետինոշիզիս՝ X-շղթայակցված հիվանդություն, որն ուներ ընտանեկան պատմություն. առկա էր նաև հոր մոտ: Նշանակվել էր “Dorzopt” աչքի կաթիլներով թերապիա՝ տեսողության կորուստը կանխելու նպատակով:

Թեև առկա են վիրահատական և թերապևտիկ միջամտություններ ախտանիշների կառավարման և պրոցեսի խորացման դեմ պայքարում, սակայն վերջնական բուժում դեռևս հայտնաբերված չէ: Այս ամենը ամփոփելով՝ կարևորում ենք հավելյալ հետազոտությունների անհրաժեշտությունն իրագրելություն խթանելու և բուժման նոր մոտեցումներ հայտնաբերելու նպատակով:

Hereditary macular diseases include conditions such as Stargardt disease, Best disease, and Juvenile Retinoschisis. These conditions are gaining increasing attention as they are caused by genetic mutations, exhibit specific patterns of inheritance and expression, and lead to the loss of central vision during childhood or adolescence. The prevalence is approximately 1 case per 8,000 to 10,000 individuals.

A young child with poor vision, without obvious symptoms, visited the pediatric department of the S.V. Malayan Ophthalmological Center. Further OCT examination revealed Juvenile Retinoschisis, an X-linked condition, with a family history, as it was also present in the father. “Dorzopt” eye drops were prescribed to prevent further vision loss.

Although there are surgical and therapeutic interventions to manage symptoms and prevent disease progression, a definitive cure has not yet been discovered.

In conclusion, we emphasize the need for additional examinations to promote awareness and discover new treatment approaches.

#### Ռիչարդ Հիլլ

Իրվինում Կալիֆոռնիայի համալսարանի ակնաբուժության ամբիոնի (պատվո) դոցենտ, Գլաուկոս կորպորացիայի և Օրինջի շրջանի Գլաուկոմա հիմնադիր, Հայկական ակնաբուժության Նախագծի (ՀԱՆ) հիմնադիր - անդամ և տնօրենների խորհրդի անդամ, Կալիֆոռնիա, ԱՄՆ



#### Richard A. Hill

MD, Associate Professor (Emeritus) of Ophthalmology at the University of California (Irvine), Co-Founder of Glaukos Corporation, Founder of Orange County Glaucoma, Founding Member and Board Member of the Armenian EyeCare Project (AECP), CA, USA

GIANT նախագիծը նպատակ ունի բարելավել բաց և նեղ անկյուն գլաուկոմայի վաղ հայտնաբերումը և կառավարումը Հայաստանում, որտեղ, ըստ գնահատականների, այս հիվանդությամբ տառապում է 40 տարեկանից բարձր մեծահասակների մոտ 6%-ը: Օգտագործելով Համաշխարհային շաքարախտի հիմնադրամի 30,000 ակնահատակի պատկերներ՝ արհեստական բանականության համակարգը նշում է գլաուկոմայի հնարավոր փոփոխությունները մասնագետների կողմից վերանայման համար և անընդհատ կատարելագործվում է մասնագետների ղեկավարությամբ: 2000 հիվանդների նախնական փորձնական վերլուծությունը ցույց տվեց գլաուկոմայի 9% հաստատուն ցուցանիշ, որոնցից 4%-ի համար անհրաժեշտ էր գլաուկոմայի լրացուցիչ հետազոտություններ:

Ծրագիրը համատեղում է արհեստական բանականության միջոցով իրականացվող սկրինինգն ավանդական կլինիկական մեթոդների հետ, ներառյալ գոնիոսկոպիան և առաջային հատվածի ՕԿՏ-ն, հնարավորություն տալով թիրախային միջամտությունների, ինչպիսին է լազերային բուժումը: Տեղական բժիշկների և օպերատորների վերապատրաստումն ապահովում է կայուն, լայնածավալ սկրինինգային հետազոտություններ: Նույնբերի 1-ին մեկնարկած GIANT նախագիծը շեշտը դնում է վաղ հայտնաբերման, ռազմավարական կանխարգելման և կարողությունների զարգացման վրա՝ բարձր ռիսկի խմբում գլաուկոմայի պատճառով տեսողության կորստի նվազեցման համար:


Project GIANT aims to enhance early identification and management of open-angle and narrow-angle glaucoma in Armenia, where an estimated 6% of adults over 40 are affected. Utilizing 30,000 fundus images from the World Diabetes Foundation, an AI system flags potential glaucomatous changes for specialist review, continuously improving under expert guidance. Initial pilot analysis of 2,000 patients revealed a 9% flag rate, with 4% requiring further glaucoma evaluation.

The program combines AI-assisted screening with traditional clinical methods, including gonioscopy and anterior segment OCT, enabling targeted interventions such as laser treatment. Training local physicians and technicians ensures sustainable, large-scale screening. Launched on November 1st, Project GIANT emphasizes early detection, strategic prevention, and capacity building to reduce vision loss from glaucoma in high-risk populations.

## Glaucoma in Children. Juvenile Glaucoma

### Լիլիթ Ոսկանյան

բ. գ. թ., դոցենտ, Մ. Ջերացու անվ. Երևանի պետական բժշկական համալսարանի (ԵՊԲՀ) Աչքի հիվանդությունների ամբիոնի վարիչ, Ս. Վ. Մալայանի անվ. ակնաբուժական կենտրոնի գլաուկոմայի բաժանմունքի վարիչ, Հայաստանի Գլաուկոմայի հանրության ղեկավար, Երևան, ՀՀ



### Lilit Voskanyan

MD, PhD, Associate Professor, Head of Department of Ophthalmology of the Yerevan State Medical University (YSMU), Head of Glaucoma Department of S. V. Malayan Ophthalmological Center Yerevan, President of the Armenian Glaucoma Society Yerevan, Armenia


Մանկական գլաուկոման, որի տեսակն է յուվենիլ գլաուկոման, իրենից ներկայացնում է բազմակողմանի կլինիկական սցենար, որը բնութագրվում է իր վաղ սկզբով և տեսողության զարգացման խանգարումներով: Առանձնահատուկ ուշադրության է արժանի հենց յուվենիլ գլաուկոման, քանզի նույնիսկ առանց տեսանելի փոփոխությունների, հիվանդությունը կարող է զարգանալ ու բերել տեսողության լուրջ խանգարումների բավականին երիտասարդ տարիքում: Հիվանդության վաղ և ճիշտ մենեջմենտը օգնում է ժամանակին կանխարգելել տեսողության անդառնալի փոփոխությունները և պահպանել եղած տեսողությունը: Չնայած նրան, որ ինֆանտիլ և յուվենիլ գլաուկոմաները ունեն իրար շատ նման էթիոլոգիա և ընթացք, շատ կարևոր է դրանք տարբերակել միմյանցից, քանի որ նրանց բուժման մոտեցումները բավականաչափ տարբերվում են միմյանցից:

Pediatric glaucoma, including juvenile glaucoma, presents a multifaceted clinical scenario characterized by its early onset and potential impact on visual development. Special attention is crucial when it comes to juvenile glaucoma, as even imperceptible changes can exacerbate the condition and lead to significant visual impairments, particularly in young age. Timely intervention and correct management of the disease help mitigate irreversible changes in vision and preserve remaining visual function. Although infantile and juvenile glaucoma have very similar etiology and course, it is very important to distinguish them from each other, as their treatment approaches differ significantly from each other.

iDose TR (travoprost intracameral implant) Implantation Combined with Phacoemulsification

**Վահան Պապոյան**

բ. գ. թ., Ս. Վ. Մալայանի անվ. ակնաբուժական կենտրոնի գլաուկոմայի բաժանմունքի ակնաբույժ, Հայաստանի Գլաուկոմայի հանրության խորհրդի անդամ, Երևան, ՀՀ



**Vahan Papoyan**

MD, PhD, Ophthalmologist at Glaucoma Department of S. V. Malayan Ophthalmological Center, Board member of the “Armenian Glaucoma Society”, Yerevan, Armenia

Հետազոտության նպատակն է պարզել iDose TR միկրոշունտի իմպլանտացիայի էֆեկտիվությունը կատարակտի ֆակոէմուլսիֆիկացիայի հետ զուգահեռ բաց անկյուն գլաուկոմայով բուժառուների մոտ:

Հետազոտության մեջ ընդգրկվել են 50 բուժառու, բոլորի մոտ ախտորոշվել է առաջնային բաց անկյուն գլաուկոմա և ոչ հասուն բարդացած կատարակտ: Հետազոտության ժամանակահատվածը 1 տարի է:

Արդյունքում պարզ է դարձել, որ iDose TR միկրոշունտի իմպլանտացիան բավականին արդյունավետ իջեցնում է ՆԱՃ-ը, և, որևէ ամենակարևորն է. զերծ է հետագա լուրջ բարդություններից:

The purpose of the study is to determine the effectiveness of iDose TR intracameral implant implantation simultaneously with cataract phacoemulsification in patients with open-angle glaucoma.

Fifty patients were included in the study, all diagnosed with primary open-angle glaucoma and non-mature complicated cataract. The research period is 1 year.

As a result, it became clear that implantation of the iDose TR implant is quite efficient in reducing IOP and, most importantly, is free from further serious complications.

## Glaucoma and Refractive Phacoemulsification

### Հայկ Բաբայան

Ս. Վ. Մալայանի անվ. ակնաբուժական կենտրոնի գլաուկոմայի բաժանմունքի ակնաբույժ, Հայաստանի օպտոմետրիայի ասոցիացիայի խորհրդի անդամ, Երևան, ՀՀ



### Hayk Babayan

MD, Ophthalmologist at Glaucoma Department of S. V. Malayan Ophthalmological Center, Board member of the "Armenian Association of Optometry", Yerevan, Armenia

**Ներածություն.** Նախկինում գլաուկոմա ախտորոշված պացիենտներին ռեֆրակցիոն ֆակոէմուլսիֆիկացիայի իրականացումը հանդիսանում էր հակացուցում՝ ելևելով տեսադաշտի վնասումից: Ռեֆրակցիոն ֆակոէմուլսիֆիկացիան կարելի է իրականացնել ինչպես բաց անկյուն գլաուկոմայով պացիենտներին, որոնց ՆԱԾ-ը կարգավորվում է տեղային կոնսերվատիվ դեղորայքի միջոցով, այնպես էլ կոմբինացված վիրահատություն ռեֆրակցիոն ֆակոէմուլսիֆիկացիա + տրաբեկուլյար ցանցի հակագլաուկոմատոզ ստենտի իմպլանտացիա: Փակ անկյուն գլաուկոմայի դեպքում այն ավելի նպատակահարմար է, քանի որ կատարակտի վիրահատությունը նույնպես կարելի է զուգորդել այլ միսիմալ ինվազիվ գլաուկոմայի վիրահատությունների հետ:

**Եզրակացություն.** Այսպիսով, ռեֆրակցիոն ֆակոէմուլսիֆիկացիան գլաուկոմա ախտորոշած պացիենտների դեպքում հարաբերական հակացուցում չի հանդիսանում: Գլաուկոմայի դեպքում տեսադաշտի վնասման գնահատումը, պացիենտին արդյունքների և հնարավոր բարդությունների նախավիրահատական ներկայացումը, պացիենտների հստակ ընտրությունը հանդիսանում են կարևոր առանձնահատկություններ, որոնց դեպքում այսօր նաև կարելի է իրականացնել ռեֆրակցիոն ֆակոէմուլսիֆիկացիան ընդհուպ մինչև զարգացած գլաուկոմայով պացիենտների մոտ:

**Introduction:** Previously refractive phacoemulsification was contraindicated in patients diagnosed with glaucoma due to visual field defects.

Refractive phacoemulsification can be implemented both in patients with open-angle glaucoma, whose IOP is controlled by topical conservative medication, and in combined surgery refractive phacoemulsification + trabecular meshwork anti-glaucomatous stent implantation. In case of closed-angle glaucoma, it is more appropriate, because cataract surgery can also be combined with other minimally invasive glaucoma surgeries.

**Conclusion:** Thus, refractive phacoemulsification is not a relative contraindication in patients diagnosed with glaucoma. Visual field damage assessment in glaucoma, preoperative presentation to the patient of the results and possible complications, and the patients exact selection are important features, following which today it is also possible to perform refractive phacoemulsification even in patients with advanced glaucoma.

**Քնար Սահակյան**

Մ. Չերացու անվ. Երևանի պետական բժշկական համալսարանի (ԵՊԲՀ) Աչքի հիվանդությունների ամբիոնի դասախոս, Ս. Վ. Մալայանի անվ. ակնաբուժական կենտրոնի գլաուկոմայի բաժանմունքի ակնաբույժ, Երևան, ՀՀ



**Knar Sahakyan**

MD, Lecturer of Department of Ophthalmology of the Yerevan State Medical University (YSMU), ophthalmologist at Glaucoma Department of S. V. Malayan Ophthalmological Center, Yerevan, Armenia

Փակակյուն գլաուկոման կապված է առաջային խցիկի անկյան ֆիզիկական խցանման հետ, որը կարող է լինել քրոնիկ կամ հազվադեպ դեպքերում՝ սուր: Քանի որ գլաուկոման առաջացնում է տեսողության անդամնալի կորուստ, դրա վաղ հայտնաբերումն ու բուժումը շատ կարևոր են: Մինչև վերջին ժամանակները Լազերային իրիդոտոմիան համարվում էր փակակյուն գլաուկոմայի կանխարգելման և վաղաժամ բուժման միակ միջոցը, սակայն, վերջերս ֆակոեմուլսիֆիկացիան նույնպես լայնորեն կիրառվում է փակ անկյուն գլաուկոմայի բուժման և կանխարգելման համար: Մեր ուսումնասիրությունների արդյունքում ևս պարզել ենք, որ այն ոչ միայն համարժեք է լազերային իրիդոտոմիային, այլև, որոշ դեպքերում, հանդիսանում է ավելի օպտիմալ և արդյունավետ միջոց:

Angle Closure Glaucoma is associated with physical obstruction of the anterior chamber angle, which may be chronic or, less commonly, acute. Because glaucoma causes irreversible vision loss, early detection and treatment are important. Until recently, laser iridotomy was considered the only way to prevent and treat closed-angle glaucoma early, but recently phacoemulsification has been widely used for the treatment and prevention of closed-angle glaucoma. As a result of our studies, we found that phacoemulsification is not only effective, but in some cases is more optimal and efficient method.

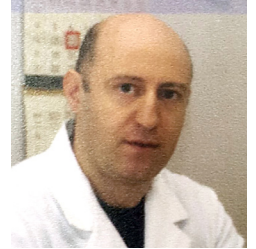
## Micropulse concept using in the ophthalmological practice

### Լևոն Ներսիսյան

Ս. Վ. Մալայանի անվ. ակնաբուժական կենտրոնի գլաուկոմայի բաժանմունքի ակնաբույժ, Երևան, ՀՀ

### Levon Nersisyan

MD, ophthalmologist at Glaucoma Department of S. V. Malayan Ophthalmological Center, Yerevan, Armenia



Ցանցաթաղանթի միկրոիմպուլսային խթանումը նոր թերապևտիկ մեթոդ է ցանցաթաղանթի քրոնիկ պաթոլոգիա ունեցող հիվանդների համար, որոնց վրա չեն ազդում ավանդական բուժման մեթոդները: Այս զեկույցում մենք նկարագրում ենք հիվանդի դեպք, որը մեկ տարուց ավելի ունեցել է ցանցաթաղանթի պերսիստող հիվանդություն և բուժում է ստացել 2023 թվականի հուլիսի 10-ին: Միջամտությունից երեք օր առաջ կատարված նախնական անգիոգրաֆիան, ինչպես նաև հուլիսի վերջին, օգոստոսին և հոկտեմբերին կատարված հետազա վիզուալիզացումը ցույց են տվել ցանցաթաղանթի կայուն ցուցանիշներ՝ առանց հետազա վատթարացման: Կլինիկական ընթացքը հաստատում է, որ միկրոիմպուլսային թերապիան կարող է ապահովել կառուցվածքային կայունացում ընտրված հիվանդների մոտ: Համապատասխան ցուցումների և հակացուցումների խիստ պահպանումը մնում է բարենպաստ արդյունքի հասնելու հիմնական գործոնը, քանի որ հիվանդների ոչ պատշաճ ընտրությունը կարող է սահմանափակել արդյունավետությունը: Մեր դիտարկումների և հրապարակված տվյալների համաձայն, թերապևտիկ ազդեցությունն ամենից հաճախ նկատվում է բուժումից հետո երկրորդից երրորդ ամսվա ընթացքում: Այսպիսով, միկրոիմպուլսային խթանումը խոստումնալից է որպես ցանցաթաղանթի քրոնիկ հիվանդությունների անվտանգ, նվազագույն ինվազիվ և արդյունավետ լրացուցիչ բուժում:

Micropulse retinal stimulation is an emerging therapeutic modality for patients with chronic retinal pathology resistant to conventional management. In this report we describe a case of a patient with more than one year of persistent retinal disease, who underwent treatment on July 10, 2023. Baseline angiography performed three days before the procedure, as well as follow-up imaging in late July, August, and October, demonstrated stable retinal findings without further progression. The clinical course confirms that Micropulse therapy may provide structural stabilization in selected patients.

The key factor for favorable outcome remains strict adherence to proper indications and contraindications, as inappropriate case selection may limit effectiveness. According to both our observation and published data, therapeutic benefit is most frequently observed during the second to third month after treatment. Micropulse stimulation therefore holds promise as a safe, minimally invasive, and effective adjunct in the management of chronic retinal disorders.


## Optic Nerve Changes in Glaucoma and Papilledema

### Լիլիթ Ոսկանյան

բ. գ. թ., դոցենտ, Մ. Ջերացու անվ. Երևանի պետական բժշկական համալսարանի (ԵՊԲՀ) Աչքի հիվանդությունների ամբիոնի վարիչ, Ս. Վ. Մալայանի անվ. ակնաբուժական կենտրոնի գլաուկոմայի բաժանմունքի վարիչ, Հայաստանի Գլաուկոմայի հանրության ղեկավար, Երևան, ՀՀ

### Lilit Voskanyan

MD, PhD, Associate Professor, Head of Department of Ophthalmology of the Yerevan State Medical University (YSMU), Head of Glaucoma Department of S. V. Malayan Ophthalmological Center Yerevan, President of the Armenian Glaucoma Society Yerevan, Armenia



### Նելլի Մաթևոսյան

Կլինիկական օրդինատոր, Աչքի հիվանդությունների ամբիոն, Երևանի պետական բժշկական համալսարան (ԵՊԲՀ), Երևան, ՀՀ

### Nelli Matevosyan

Clinical resident, Department of Ophthalmology of the Yerevan State Medical University (YSMU), Yerevan, Armenia



Գլաուկոման և պապիլեդեման երկու պաթոլոգիաներ են, որոնց ժամանակ ախտահարվում է տեսանյարդը և ի, վերջո, երկուսն էլ կարող են հանգեցնել աստրոֆիայի՝ համապատասխան բուժում չիրականացնելու դեպքում: Եթե գլաուկոմային բնորոշ է տեսանյարդի պրոգրեսիվոր վնասում՝ որպես բարձր ներակնային ճնշման հետևանք, ապա պապիլեդեման բարձր ներգանգային ճնշման արդյունք է և կարող է հանգեցնել տեսանյարդի սկավառակի այտուցի՝ առանց նյարդաթելերի շերտի կորստի: Տեսանյարդի այս փոփոխությունները ճիշտ ժամանակին նկատելու, տարբերակիչ ախտորոշում իրականացնելու, համապատասխան բուժման եղանակեր ընտրելու շնորհիվ կարող ենք պահպանել տեսողական ֆունկցիան և կանխել հետագա վատթարացումը: Այսպիսով, հաշվի առնելով մասնագիտական գրականությունը, մեր փորձը և կլինիկական դեպքերը, կկենտրոնանանք տվյալ պաթոլոգիաների՝ հատկապես, պապիլեդեմայի պաթոֆիզիոլոգիայի, տեսադաշտի, ներակնային ճնշման փոփոխությունների, տեսանյարդի սկավառակի մորֆոլոգիայի, ռիսկի գործոնների և բուժման տակտիկայի վրա:

This abstract explores the distinctive optic nerve changes observed in two contrasting ocular conditions: glaucoma and papilledema. Glaucoma is characterized by progressive optic nerve damage due to high intraocular pressure. In contrast, papilledema, associated with elevated intracranial pressure, manifests as optic disc swelling without nerve fiber layer loss. Understanding the unique optic nerve alterations in these conditions is crucial for accurate diagnosis and management strategies. This review highlights the clinical features, diagnostic modalities, and management approaches for glaucoma and papilledema, emphasizing the importance of early detection and tailored interventions to preserve visual function and prevent further deterioration. Through a comprehensive review of current literature and clinical case studies, this study elucidates key factors of both pathologies, especially papilledema's, including pathophysiology, visual field defects, intraocular pressure, disc morphology, associated risk factors, management and treatment.

## Implantation of Ahmed Glaucoma Valve

### Մանե Ղազարյան

Ս. Վ. Մալայանի անվ. ակնաբուժական կենտրոնի գլաուկոմայի բաժանմունքի ակնաբույժ, Երևան, ՀՀ

### Mane Ghazaryan

MD, ophthalmologist at Glaucoma Department of S. V. Malayan Ophthalmological Center, Yerevan, Armenia



Ահմեդ փականի իմպլանտացիան արդյունավետ վիրաբուժական տեխնիկա է գլաուկոմայով տառապող հիվանդների մոտ ներակնային ճնշումը նվազեցնելու համար: Համեմատած այլ հակագլաուկոմատոզ վիրահատությունների հետ՝ Ահմեդ փականի իմպլանտացիան ցույց է տվել բարենպաստ արդյունավետություն և անվտանգություն: Անհաջող տրաբեկուլեկտոմիաներից հետո և երբ հնարավոր չէ լավ հետվիրահատական արդյունք ստանալ կոնյունկտիվայի անբավարարության պատճառով, գլաուկոմայի դրենաժային սարքերի տեղադրումը պարտադիր է: Ահմեդ փականի իմպլանտացիան նվազեցնում է հետվիրահատական հիպոտոնիայի հետ կապված բարդությունների ռիսկը: Այս տեսակի վիրահատության հետ կապված բարդությունները ներառում են վաղ և ուշ հետվիրահատական հիպոտոնիա, խողովակի խցանում և շատ հազվադեպ՝ բորբոքում: Այնուամենայնիվ, հետվիրահատական ռիսկերն ու բարդությունները մնում են արդիական, և հիվանդներն ունեն հատուկ խնամքի կարիք վիրահատությունից 2-3 ամիս անց:

Implantation of Ahmed glaucoma valve is an effective surgical technique to reduce intraocular pressure in patients affected with glaucoma. Compared to other glaucoma surgeries, AGV implantation has shown favorable efficacy and safety. In cases of failed trabeculectomy and when a good postoperative outcome is impossible to obtain because of conjunctival scarring, it becomes relevant that the implantation of glaucoma drainage devices is a must. Ahmed glaucoma valve decreases the risk of postoperative hypotony-related complications. Complications related to this type of surgery include early and late postoperative hypotony, erosion of the tube or plate edge, and very rarely, infection. Nevertheless, the postoperative risks and complications remain actual and patients need special care 2 to 3 months after surgery.

# ՌԵՖՐԱԿՏԻՎ ՎԻՐԱԲՈՒԺՈՒԹՅՈՒՆ ԵՎ ՕՊՏՈՄԵՏՐԻԱ REFRACTIVE SURGERY AND OPTOMETRY

Ներակնային ոսպնյակները նախկինում, ներկայում և ապագայում

IOLs of Yesterday, Today, and Tomorrow

## Ջոն Հովանեսյան

Վիրաբույժների ամերիկյան կոլեգիայի անդամ, ակնաբույժ և վիրաբույժ, Յարվարդի ակնաբույժների ասոցիացիայի անդամ, Լագունա Յիլլզ, Կալիֆոռնիա: Հայկական ակնաբուժության նախագծի փոխնախագահ և Տնօրենների խորհրդի անդամ, Կալիֆոռնիա, ԱՄՆ



## John Hovanesian

MD, FACS, Member of the Harvard Eye Associates, Laguna Hills, California. Vice President and Member of the Board of Directors of the Armenian EyeCare Project (AECPE), CA, USA

**Ներածություն.** Ներակնային ոսպնյակների իմպլանտների (ՆԱՈ) էվոլյուցիան տեղի է ունեցել ավելի քան 75 տարվա ընթացքում: Զեկուցման ընթացքում ներկայացվելու է ՆԱՈ-ի պատմությունը, ներկայիս միտումները և ոսպնյակների դիզայնի բարելավման ապագա հնարավորությունները:

**Ամփոփում.** Ներակնային ոսպնյակի սկզբնական դիզայնը, չնայած բարդություններով լի, նպատակ ուներ նվազեցնել աֆակիկ ակնոցների և կոնտակտային լինզաների բեռը: Հետագա դիզայնը միտված էր ապահովելու ներպատիճային անվտանգ ֆիքսացիա՝ ավելի մեծ ռեֆրակցիայի կանխատեսելիությամբ: Կանխատեսելիության հետ մեկտեղ եկավ կատարակտի վիրահատության համար հնարավորություն՝ ոչ միայն տեսողության վերականգնման, այլև ռեֆրակցիոն նպատակներին հասնելու համար, և դրանից էլ ծնվեց «պրեմիում» իմպլանտների վաղ սերունդը, այդ թվում՝ վաղ ակոմոդացիոն և բազմաֆոկալ դիզայնը: Այսօրվա բազմաֆոկալ, ֆոկուսի ընդլայնված խորությամբ և նույնիսկ հետվիրահատական շրջանում կարգավորվող իմպլանտները հիվանդներին հնարավորություն են տալիս խուսափել ակնոցներից՝ անընդհատ բարելավվող կողմնակի ազդեցությունների պրոֆիլով: Ակոմոդացիոն իմպլանտների նորագույն տեսակները խոստումնալից արդյունքներ են ցույց տալիս վերահսկվող կլինիկական հետազոտություններում: Այս ապագա իմպլանտները մի քանի մարտահրավերներ ունեն հաղթահարելու: Սրանց թվում խոշորության գործոն է, որը շատ անձանոթ է վիրաբույժներին: Որոշ դեպքերում դրանք պահանջում են խստորեն վերահսկվող կապսուլոտոմիայի չափսեր, և այս իմպլանտների անվտանգությունը, մասնավորապես, յագ լագերային կապսուլոտոմիայից հետո, դեռևս ապացուցված չէ: Ոսպնյակների դիզայնի շարունակական կատարելագործումը կբարձրացնի վիրաբույժների և հանրության վստահությունը նոր ոսպնյակների նկատմամբ և կարող է սկիզբ դնել կլինիկայում երկկողմանի հաջորդական կատարակտի վիրահատության դարաշրջանի՝ որպես ակնային ծառայության նոր չափանիշ:

## IOLs of Yesterday, Today, and Tomorrow

**Background:** The evolution of intraocular lens implants (IOLs) has taken place over 75 years. This presentation will review this past history, examine current trends in IOLs and evaluate future opportunities for improvement of lens designs.

**Summary:** Initial lens designs, though fraught with complications, sought to reduce the burden of aphakic spectacles and contact lenses. Later designs evolved to safer fixation in the capsular bag with greater refractive predictability. With predictability came the opportunity for cataract surgery to achieve not just vision restoration but refractive goals, and from this was born the early generation of “premium” implants, including early accommodating and multifocal designs. Today’s multifocal, extended depth of focus, and even postoperatively tunable implants allow patients a wide range of spectacle independence with ever-improving side effect profiles. Future designs for accommodating implants are showing promising results in controlled clinical studies. These future implants have several challenges to overcome. These include a large form factor very unfamiliar to surgeons. In some cases, they require tightly controlled capsulotomy dimensions, and the safety of these implants, particularly after yag laser capsulotomy, has yet to be demonstrated. Continued improvement of lens design will increase surgeon and public confidence in new lenses and may usher in an era of in-office, bilateral sequential cataract surgery as a new standard of care.

## Premium IOLs

### Եղիշե Բաղդասարյան

Մ. Ջերացու անվ. Երևանի պետական բժշկական համալսարանի (ԵՊԲՀ) «Ջերացի» բժշկական համալիրի ակնաբուժական կլինիկայի ակնաբույժ, Երևան, ՀՀ



### Yeghishe Baghdasaryan

MD, ophthalmologist at Ophthalmology clinic of the Yerevan State Medical University (YSMU) "Heratsi" medical complex, Yerevan, Armenia

**Ներածություն.** Յուրաքանչյուր կատարակտային վիրաբույժ, ով հետաքրքրվում է պրեմիում ներակնային ոսպնյակների (ՆԱՌ) աշխարհով, պետք է սովորի գնահատել շուկայում առկա տարբեր ոսպնյակները:

**Ընթացք.** Պրեմիում ՆԱՌ-ների դասակարգում  
Պրեմիում ՆԱՌ-ները կարելի է դասակարգել հետևյալ կերպ.

- Ասֆերիկ ՆԱՌ-ներ
- Տորիկ ՆԱՌ-ներ
- Բիֆոկալ ՆԱՌ-ներ
- Տրիֆոկալ ՆԱՌ-ներ
- Տարածված ֆոկուսի խորության (EDOF) ՆԱՌ-ներ

### Մեթոդներ.

- Ասֆերիկ ՆԱՌ-ներ  
Ասֆերիկ ՆԱՌ-ները մոնոֆոկալ ոսպնյակներ են, որոնք նախատեսված են գնդաձև շեղումները շտկելու համար:
- Տորիկ ՆԱՌ-ներ  
Տորիկ ՆԱՌ-ները շտկում են աստիգմատիզմը կատարակտային վիրահատության ընթացքում՝ նվազեցնելով հետվիրահատական աստիգմատիզմը:
- Բիֆոկալ ՆԱՌ-ներ  
Ռեֆրակցիոն բիֆոկալ ՆԱՌ-ներ՝ ապահովում են ավելի լավ միջին և հեռու տեսողություն:  
Դիֆրակցիոն բիֆոկալ ՆԱՌ-ներ՝ ապահովում են գերազանց ընթերցանության և լավ հեռու տեսողություն:
- Տրիֆոկալ ՆԱՌ-ներ  
Տրիֆոկալ ՆԱՌ-ները հեռու տեսողության համար օգտագործում են ոսպնյակի բազային ռեֆրակցիոն ուժը, իսկ դիֆրակցված լույսը՝ միջին և մոտիկ տեսողության համար:
- EDOF ՆԱՌ-ներ  
EDOF (Extended Depth of Focus) ՆԱՌ-ները նախատեսված են միջին տեսողությունը բարելավելու համար՝ միաժամանակ պահպանելով բարձրորակ հեռու տեսողությունը:

**Քննարկում.** Պրեմիում ՆԱՌ-ների գնահատման համար ամենատարածված մեթոդներն են դեֆոկուսի կորն ու մոդուլացիոն փոխանցման ֆունկցիան (MTF): Կատարակտային վիրահատությունից առաջ կարելի է իրականացնել մի շարք գնահատումներ՝ պրեմիում ոսպնյակները ճիշտ ընտրելու համար, ինչպիսիք են.

- Կետի տարածման ֆունկցիան (PSF)
- Եղջերաթաղանթի գնդաձև շեղումները
- Աչքի բբի տրամագիծը
- Բարձր կարգի շեղումները
- Վիրահատությունից հետո կարելի է գնահատել.
- Կյանքի որակի հարցաթերթիկներ
- Առավելագույն ընթերցման արագությունը (MRS)
- Գիշերային տեսողության խնդիրները
- Նեյրոնային հարմարվողականությունը

## Premium IOLs

**Արդյունք.** Կատարակտային վիրահատությունը սովորաբար ապահովում է բարձր մակարդակի գոհունակություն: Սակայն չկա համընդհանուր ընդունված և ստանդարտացված չափանիշ՝ հիվանդների գոհունակությունը վիրահատությունից հետո գնահատելու համար: Ներկայիս պրեմիում ՆԱՌ-ների միջոցով ճիշտ ընտրված հիվանդները կարող են հասնել ակնոցներից անկախության և լավ տեսողական արդյունքների ինչպես մոտ, այնպես էլ հեռու հեռավորությունների վրա: Այնուամենայնիվ, պրեմիում ՆԱՌ-ները զգայուն են փոքր օկուլյար շեղումների նկատմամբ, ուստի նախապիրահատական մանրակրկիտ գնահատումը շատ կարևոր է հետվիրահատական հաջողության համար:

**Introduction:** Every cataract surgeon who ventures into the world of premium IOLs must learn how to evaluate the various lenses on the market.

**Development:** Categorizing Premium IOLs

Aspheric IOLs

Toric IOLs

Bifocal IOLs

Trifocal IOLs

EDOFs

**Methods:** IOLs

1. Aspheric IOLs

Aspheric IOLs are monofocal lenses designed to correct spherical aberrations.

2. Toric IOLs

Toric IOLs correct astigmatism during cataract surgery, reducing post-operative astigmatism.

3. Bifocal IOLs

Refractive Bifocal IOLs: Provide better intermediate and distance vision.

Diffraction Bifocal IOLs: Provide excellent reading vision and good distance vision.

4. Trifocal IOLs

Trifocal IOLs use the base refractive power of the lens for distance vision, while diffracted light is used to create intermediate and near focus.

5. EDof IOLs

EDOF (Extended Depth of Focus) IOLs are designed to enhance intermediate vision while maintaining high-quality distance vision.

**Discussion:** The most common methods for evaluating premium IOLs are the defocus curve and the modulation transfer function (MTF). Before cataract surgery, several evaluations can be conducted to select the appropriate premium lenses, including:

Point Spread Function (PSF)

Corneal spherical aberrations

Pupil diameter

Higher-order aberrations

Post-operative assessments may include:

Quality-of-life questionnaires

Maximum Reading Speed (MRS)

Night vision issues

Neural adaptation

**Result:** Cataract surgery generally provides a high level of patient satisfaction. However, there is no universally accepted or standardized measure for assessing patient satisfaction after surgery. With current premium IOLs, appropriately selected patients can achieve spectacle independence and good visual outcomes at both near and far distances. However, premium IOLs are highly sensitive to minor ocular aberrations, making thorough preoperative evaluation crucial for postoperative success.

## Comparison of Early Keratoconus Diagnostic Tests

### Լուսինե Վանյան

Մ. Ջերացու անվ. Երևանի պետական բժշկական համալսարանի (ԵՊԲՀ) Աչքի հիվանդությունների ամբիոնի ասիստենտ, Ս.Վ. Մալայանի անվ. ակնաբուժական կենտրոնի էքսիմեր-լազերային վիրաբուժության և ախտորոշման բաժանմունքի ակնաբույժ, Երևան, ՀՀ



### Lusine Vanyan

MD, Lecturer of Department of Ophthalmology of the Yerevan State Medical University (YSMU), ophthalmologist at Diagnostics and Excimer-Laser Treatment Department at S. V. Malayan Ophthalmological Center, Yerevan, Armenia

### Ելենա Մալայան

բ.գ.թ., Մ. Ջերացու անվ. Երևանի պետական բժշկական համալսարանի (ԵՊԲՀ) Աչքի հիվանդությունների ամբիոնի դասախոս, Ս.Վ. Մալայանի անվ. ակնաբուժական կենտրոնի էքսիմեր-լազերային վիրաբուժության և ախտորոշման բաժանմունքի վարիչ, Երևան, ՀՀ



### Yelena Malayan

MD, PhD, Lecturer of Department of Ophthalmology of the Yerevan State Medical University (YSMU), Head of the Diagnostics and Excimer-Laser Treatment Department at S. V. Malayan Ophthalmological Center, Yerevan, Armenia

**Նպատակ.** Այս ուսումնասիրության նպատակն էր համեմատել Պլասիդո տոպոգրաֆիան և Շայմֆլյուգի տոմոգրաֆիան՝ թե՛ քարտեզների ստացման, թե՛ դրանց ծրագրային ապահովման հարմարեցման միջոցով կերատոկոնուսի վաղ փուլերի սկրինինգի միջոցով:

**Մեթոդներ.** Մենք վերծանեցինք կերատոկոնուսի ախտորոշման ինդեքսները՝ մարկերներ (SDP-եղջերաթաղանթի հզորության ստանդարտ շեղում, IAI-անկանոն աստիգմատիզմի ինդեքս, DSI-դիֆերենցիալ սեկտորի ինդեքս, CSI-կենտրոնի/շրջապատի ինդեքս, OSI-հակառակ սեկտորի ինդեքս, KPI- կերատոկոնուսի կանխատեսման ինդեքս Պլասիդո տոպոգրաֆիայի Klyce Maeda և Smolek/Klyce տոպոգրաֆիայի համար և BAD ցուցադրում Շայմֆլյուգի տոմոգրաֆիայի համար) և համեմատեցինք դրանց ախտորոշման ծրագրային համակարգերը՝ կեղծ բացասական ձևերի, կերատոկոնուսի կասկածելի և ֆրուստ ձևի կերատոկոնուսի հայտնաբերման համար: Մենք հետադարձ կերպով վերլուծեցինք մեր հիվանդների տվյալների բազայից մի քանի կասկածելի դեպքեր:

**Եզրակացություն.** Չնայած BAD ցուցադրումը ցույց է տրվել որպես ավելի զգայուն, քան կերատոկոնուսի հայտնաբերման նախորդ մեթոդները, որոշ դեպքերում այն կարող է նաև սկզբում ներկայացնել տեղագրական անոմալիաներ (forme fruste keratoconus):

BAD\_D-ի (Belin/ambrosio Enhanced Ectasia Display) և Պլասիդոյի վրա հիմնված տեղագրության միաժամանակյա գնահատման կիրառումը վաղ կերատոկոնուսի որոշ կասկածելի դեպքերի նույնականացումը դարձնում է ավելի ճշգրիտ և հուսալի և ապահովում է հետվիրահատական անվտանգությունը ռեֆրակցիոն վիրահատության թեկնածուների ընտրության հարցում:

## Comparison of Early Keratoconus Diagnostic Tests

**Purpose:** The purpose of this study was to compare Placido topography and Scheimpflug tomography in both how they receive maps and how their software adaptation makes a screening for the early stages of keratoconus.

**Methods:** We deciphered indices -markers for diagnosing keratoconus (SDP-Standard Deviation of corneal Power, IAI-Irregular Astigmatism Index, DSI-Differential Sector Index, CSI-Center/Surround Index, OSI-Opposite Sector Index, KPI- Keratoconus Prediction Index for Placido based topography`s Klyce Maeda and Smolek/Klyce and BAD display for Scheimpflug tomography) and compared their diagnosing software systems for false negative forms, keratoconus suspect and form fruste keratoconus detection. We retrospectively analyzed some suspicious cases from our patients' data base.

**Conclusion:** Although BAD display was demonstrated as more sensitive than previous keratoconus detection techniques, in some cases it may also present topographic abnormalities at first (forme fruste keratoconus). Using simultaneous evaluation of BAD\_D (Belin/ambrosio Enhanced Ectasia Display) with Placido based topography makes identifying some suspicious cases for early keratoconus more accurate and reliable and ensures postop safeness in choice of candidates for refractive surgery.

## Peripheral Retinal Lesions in Myopia and their Correlation with Axial Length: Our Clinical Experience

### Սոֆի Միրզոյան

Ս. Վ. Մալայանի անվ. ակնաբուժական կենտրոնի էքսիմեր-լազերային վիրաբուժության և ախտորոշման բաժանմունքի ակնաբույժ, Երևան, ՀՀ

### Sofie Mirzoyan

MD, ophthalmologist at Diagnostics and Excimer-Laser Treatment Department at S. V. Malayan Ophthalmological Center, Yerevan, Armenia



Ներկայացման մեջ մենք ուսումնասիրեցինք ցանցաթաղանթի ծայրամասային և հետին բևեռի ախտահարումները կարճատես հիվանդների մոտ: Մեր նպատակն էր ցույց տալ առանցքային երկարության և պաթոլոգիական փոփոխությունների միջև տարածվածությունը կարճատեսության տարբեր աստիճաններում: Այս նպատակով ցուցադրվեցին հնդկական և ասիական բնակչության շրջանում համայնքային լայնական հետազոտություններ և կիսվեցինք մեր փորձով: Առանցքային երկարությունը չափվեց A-սկանավորման ուլտրաձայնային հետազոտությամբ (կոնտակտային տեխնիկա), իսկ ցանցաթաղանթի ծայրամասային հատվածը ուսումնասիրվեց բիոմիկրոսկոպիկ հետազոտությամբ և ուլտրաձայնային հետազոտությամբ B-սկանավորման եղանակով: Հայտնաբերվեց ցանցի դեգեներացիայի, պիգմենտային դեգեներացիայի, ցանցաթաղանթի անցքերի, պատռվածքների կամ երկուսի (RHT), ցանցաթաղանթի շերտազատման և հետին ապակենման մարմնի շերտազատման առկայությունը: Ախտահարման առկայության և ավելի մեծ առանցքային երկարության միջև կապը միշտ նշանակալի էր, չնայած դրան, հնարավոր էր, որ ցանցաթաղանթի ծայրամասային դեգեներատիվ ախտահարումները կարող են հայտնաբերվել միջին և ավելի կարճ առանցքային երկարության աչքերում: Այսպիսով, մենք պետք է մանրակրկիտ ծայրամասային հետազոտություններ կատարենք բոլոր կարճատեսների համար՝ անկախ կարճատեսության տարիքից և կարճատեսության աստիճանից, կարճատես և ասիմպտոմատիկ հիվանդների համար, ինչպես նաև պետք է ուլտրաձայնային հետազոտություն (A-սկանավորում, B-սկանավորում) կատարենք՝ վաղ ախտորոշման և տեսողությանը սպառնացող բարդությունների, ինչպիսին է ցանցաթաղանթի շերտազատումը, ավելի լավ կառավարման համար:

In our presentation we studied peripheral and posterior pole retinal lesions in myopic patients. Our aim was to show the prevalence between the axial length and pathological changes in different degrees of myopia. For this purpose showed a cross-sectional community-based studies in Indian and Asian population and have shared our experience too. Axial length was measured with A-scan ultrasonography (contact technique) and retinal periphery was studied by biomicroscopic examination and ultrasound examination B-scan mode. The presence of lattice degeneration, pigmentary degeneration, retinal holes, tears, or both (RHT), retinal detachment, and posterior vitreous detachment was reported. The correlation between presence of a lesion and a longer axial length was always significant, in spite of this there was a possibility that the peripheral retinal degenerative lesions can be found in eyes of the mean and the shorter axial length. So we need to do careful peripheral fundus examinations for all myopes, irrespective of age and degree of myopia, for no myopic and asymptomatic patients, as well we need to do ultrasound examination (A-scan, B-scan) for early diagnosis and better management of visual-threatening complications like retinal detachment.

**Խոդամ Ռոստոմյան**

Ակնաբույժ, բիզնես կառավարման մագիստրոս, հիվանդների անվտանգության արտոնագրված մասնագետ, Կայզեր Պերմանենտե հիվանդանոցի բժշկական գծով տարածաշրջանային տնօրեն, Հարավային Կալիֆոռնիայի Պերմանենտե բուժփնիմնարկների խմբի տնօրենների խորհրդի անդամ, Հայկական ակնաբուժության Նախագծի տնօրենների խորհրդի անդամ, Կալիֆոռնիա, ԱՄՆ



**Khodam Rostomian**

MD, MBA, CPPS, Area Medical Director, Kaiser Permanente, CA, USA, Member of Southern California Permanente Medical Group (SCPMG) Board of Directors, CA, USA, Member of Armenian Eye Care Project (AECPP) Board of Directors

Առողջապահության ծախսերը Միացյալ Նահանգներում շարունակում են աճել՝ հասնելով տարեկան 4.7 տրիլիոն դոլարի կամ մեկ շնչի հաշվով մոտ 14,000 դոլարի, մինչդեռ կյանքի տևողության, մայրական և մանկական մահացության, ինչպես նաև քրոնիկ հիվանդությունների կառավարման նման արդյունքները ցածր են գնահատվում Տնտեսական համագործակցության և զարգացման կազմակերպության (OECD) այլ երկրների համեմատ: Այս պարադոքսն ընդգծում է արդյունքների վրա հիմնված առողջապահական ծառայությունների անհրաժեշտությունը, որը սահմանվում է որպես խնամքի որակի և արժեքի օպտիմալացում: Աչքի հիվանդությունները, և, մասնավորապես, կատարակտի վիրահատությունն, ապահովում են արժեքի վրա հիմնված ռազմավարություններ իրականացնելու գործնական մոդել: Ապացուցված արդյունավետությամբ երեք մոտեցումներն են՝ (1) առանց կաթիլների կատարակտի վիրահատությունն օգտագործելով հակաբիոտիկներ և վիրահատության ընթացքում ստերոիդային ներարկումներ առաջային խցիկ, որոնք բարելավում են անվտանգությունը, հարմարավետությունը և նվազեցնում ծախսերը, (2) երկկողմանի կատարակտի նույն օրվա վիրահատություն, որն առաջարկում է ծախսերի զգալի խնայողություն, ավելի արագ վերականգնում և հիվանդի համար ավելի մեծ հարմարավետություն՝ ժամանակակից վարակների կանխարգելման մեթոդներով աջակցվելիս և (3) կատարակտի վիրահատություն՝ առանց ներերակային անզգայացնող միջոցների կամ անեսթեզիոլոգների, որը թույլ է տալիս ավելի արդյունավետ դարձնել աշխատանքային հոսքը, կրճատել գույքի փոխարինման գումարները, ավելացնել վիրաբուժական ծավալը և նվազեցնել ծախսերը՝ միաժամանակ պահպանելով անվտանգությունը: Այս մեթոդների կիրառումը ցույց է տալիս, թե ինչպես կարող են ակնաբույժները նպաստել կայուն առողջապահական ծառայություններին: ԱՄՆ փորձը ցույց է տալիս, որ բարձր ծախսերը չեն երաշխավորում ավելի լավ արդյունքներ, և ակնաբուժությունը կարող է առաջատար դեր խաղալ որակի, մատչելիության և արդյունավետության հավասարակշռություն ապահովող խնամքի արժեքահեն մոդելների առաջխաղացման գործում:

## Value Based Ophthalmic Care

Healthcare costs in the United States continue to rise, reaching \$4.7 trillion annually, or nearly \$14,000 per person, while outcomes such as life expectancy, maternal and infant mortality, and management of chronic diseases rank poorly compared to other OECD countries. This paradox highlights the need for value-based healthcare, defined as optimizing both quality and cost of care. Ophthalmology, and specifically cataract surgery, provides a practical model for implementing value-based strategies. Three approaches with demonstrated effectiveness include: (1) dropless cataract surgery using intracameral antibiotics and perioperative steroid injections, which improve safety, convenience, and reduce costs; (2) bilateral same-day cataract surgery, which offers significant cost savings, faster rehabilitation, and improved patient convenience when supported by modern infection-prevention methods; and (3) cataract surgery without IV sedation or anesthesiologists, which allows streamlined workflow, shorter turnover, increased surgical volume, and lower costs while maintaining safety. Adoption of these practices demonstrates how ophthalmologists can contribute to sustainable healthcare delivery. The U.S. experience suggests that high spending does not guarantee better outcomes, and ophthalmology can play a leading role in advancing value-based models of care that balance quality, affordability, and efficiency.



## Iris Claw Posterior Chamber IOL Implantation's Technique and Tricks to Avoid Possible Complications

### Գևորգ Բարաղամյան

«Երևան» բժշկագիտական կենտրոնի (Քանաքեռ-Զեյթուն) ակնաբուժական բաժանմունքի վարիչ, Երևան, ՀՀ

### Gevorg Baraghamyan

MD, Head of the Ophthalmology Department, "Yerevan" (Kanaker-Zeytun) Scientific Medical Center, Yerevan, Armenia



Iris Claw ներակնային ոսպնյակի (IOL) իմպլանտացիան հուսալի մեթոդ է արհեստական ոսպնյակի դիսլոկացիայի կամ աֆակիայի դեպքում, որի շնորհիվ մենք ստանում ենք կանխատեսելի արդյունքներ, նվազագույն բարդություններով: Վիրահատական բարդություններից խուսափելու նպատակով կարևոր է պատշաճ անզգայացումը, սկզբնապես թունելային կտրվածքով մուտքը՝ ապակենման մարմնի կորուստը նվազեցնելու համար և բբի չափի կառավարումը վիրահատության ընթացքում: Միմյանց դեմ դիմաց 180 աստիճան խոր լիմբալ պարացենտեզներն ապահովում են ոսպնյակի ճիշտ տեղակայումով ֆիքսացիա՝ նվազագույնի հասցնելով ոսպնյակի ապակենտրոնացման կամ ինդուկցված աստիգմատիզմի ռիսկերը:

Օգտագործելով բարձր խտության 3% կոհեզիվ վիսկոելաստիկներ՝ պաշտպանում ենք եղջերենու էնդոթելը և անվտանգ ենք դարձնում մանիպուլյացիաները: Այս վիրահատության ժամանակ իրիդեկտոմիան պարտադիր է: Այս տեխնիկայի նրբերանգներին հետևելով՝ Iris Claw ներակնային ոսպնյակի տեղադրումը բավականին արդյունավետ և անվտանգ է: Վիրահատությունը տևում է 15 րոպեից պակաս և ունի բարդությունների ցածր տոկոս:

Iris Claw intraocular lens (IOL) placement is a reliable method for managing cases of lens displacement or aphakia, offering predictable refractive outcomes with minimal complications. Key surgical considerations include adequate anesthesia, a peripheral scleral tunnel incision to minimize vitreous loss, and careful management of the pupil size during surgery. Paracentesis performed in 180° opposing positions ensures stable fixation of the lens at the iris periphery, minimizing the risk of decentration or induced astigmatism. High-viscosity elastic materials protect the corneal endothelium and facilitate safe manipulation, while limited iridectomy prevents postoperative pupil distortion. Following these technical nuances, Iris Claw intraocular lens placement can be performed effectively. The duration of the surgery is usually less than 15 minutes and has a very low risk of complications.

## Management of Surgically Induced Astigmatism

### Վահագն Հակոբյան

Մ. Հերացու անվ. Երևանի պետական բժշկական համալսարանի (ԵՊԲՀ) «Հերացի» բժշկական համալիրի ակնաբուժական կլինիկայի ակնաբույժ, Երևան, ՀՀ

### Vahagn Hakobyan

MD, ophthalmologist at Ophthalmology clinic of the Yerevan State Medical University (YSMU) "Heratsi" medical complex, Yerevan, Armenia



Կատարակտի վիրահատությունը մնում է աշխարհում ամենատարածված միջամտություններից մեկը, որտեղ հիվանդներն ավելի ու ավելի են ակնկալում տեսողական օպտիմալ արդյունքներ: Վիրահատությունից հետո մնացորդային աստիգմատիզմը հաճախակի մարտահրավեր է, և դրա կառավարումը կարող է ներառել լիմբալ թուլացնող կտրվածքները, եղջերաթաղանթի հիմնական կտրվածքին հակառակ կտրվածքները կամ թորիկ ներակնային ոսպնյակները (IOL), ռեֆրակցիոն վիրահատությունները: Մինչդեռ թորիկ ներակնային ոսպնյակները ապահովում են ճշգրիտ ուղղում, դրանց բարձր գինը սահմանափակում է հասանելիությունը: Այլընտրանքային մոտեցումները, ինչպիսիք են կերատոմետրիայի և կտրվածքի տեղադրման վրա հիմնված վիրաբուժական պլանավորումը, կարող են արդյունավետորեն նվազեցնել առաջացած աստիգմատիզմը՝ բարելավելով տեսողության սրությունը թե՛ հեռավոր, թե՛ միջին հեռավորությունների վրա: Այս մեթոդն առաջարկում է ծախսարդյունավետ լուծում բարդ կատարակտ ունեցող հիվանդների համար՝ ապահովելով բարձրորակ արդյունքներ՝ առանց թանկարժեք իմպլանտների վրա հույս դնելու:

Cataract surgery remains one of the most common procedures in the world, with patients increasingly expecting optimal visual outcomes. Residual astigmatism after surgery is a frequent challenge, and its management may include limbal relaxing incisions, corneal incisions opposite the main incision, or toric intraocular lenses (IOLs), refractive surgeries. While toric intraocular lenses provide accurate correction, their high cost limits their availability. Alternative approaches, such as keratometry-based surgical planning and incision placement, can effectively reduce the resulting astigmatism, improving visual acuity at both distance and intermediate distances. This method offers a cost-effective solution for patients with complex cataracts, providing high-quality results without relying on expensive implants.



## How to Manage an In-the-bag Dislocated IOL with the Belt Loop Technique

### Քերթին ՄըքԲեյբ

Վիրաբույժների ամերիկյան կոլեգիայի անդամ, Այ Յելս Ամերիկա ընկերության գլխավոր բժիշկ, Մանատիի Այ Ասոշիեյթս ընկերության բժշկական գծով տնօրեն, ԱՄՆ



### Cathleen McCabe

MD, FACS, Eye Health America, Chief Medical Officer; The Eye Associates of Manatee, LLP, Medical Director, USA

Ներակնային ոսպնյակների (ՆԱՌ) տեղաշարժը մնում է տարածված վիրաբուժական խնդիր, որը հաճախ կապված է կեղծ-էքսֆոլիացիայի, առանցքային կարճատեսության, վնասվածքի, նախորդ ակնային վիրահատությունների և աչքի շփումների հետ: Սկլերայի ֆիքսացիան արժեքավոր ռազմավարություն է տեղաշարժված ոսպնյակները պահպանելու համար, հատկապես, առաջադեմ տեխնոլոգիական ՆԱՌ-ները, ինչպիսիք են տորիկ կամ բազմաֆոկալ դիզայնով, կամ ոսպնյակները, որոնք դժվար է հեռացնել չափերի կամ կոնյունկտիվայի կամ ցանցաթաղանթի նախկին պաթոլոգիայի պատճառով: Պարզեցված գոտու-օղակի տեխնիկան՝ օգտագործելով 6-0 պոլիպրոպիլենային կար, ծռված 30 տրամաչափի ասեղ և ցածր ջերմաստիճանի այրում, հնարավորություն է տալիս անվտանգ կերպով վերականգնել ոսպնյակների գրեթե բոլոր տեսակների ֆիքսացիան սկլերային: Մեթոդը ներառում է կարերի անցկացում և արտաքինացում պատիճային պարկի միջով՝ հապտիկ-օպտիկ միացման մոտ, ստեղծելով եզրերով ամրացված օղակներ, որոնք թաղված են սկլերայի հյուսվածքի մեջ՝ էրոզիայի և էնդոֆթալմիտի ռիսկը նվազեցնելու համար: Համեմատած ոսպնյակի փոխանակման հետ, այս մոտեցումը խուսափում է մեծ կտրվածքներից, նվազագույնի է հասցնում վիրահատման անհրաժեշտությունը, պահպանում է կոնյունկտիվան և ապահովում է կայուն երկարատև ֆիքսացիա: Կլինիկական փորձը ցույց է տալիս գերազանց արդյունքներ բազմատեսակ ՆԱՌ-ների դեպքում, ընդգծելով սկլերայի վերաֆիքսացիան որպես անվտանգ և արդյունավետ այլընտրանք, որը թույլ է տալիս հիվանդներին պահպանել իրենց սկզբնական ոսպնյակը և տեսողական ֆունկցիան:

Dislocation of intraocular lenses (IOLs) remains a common surgical challenge, frequently associated with pseudoexfoliation, axial myopia, trauma, prior ocular surgery, and eye rubbing. Scleral fixation provides a valuable strategy for retaining dislocated lenses, especially advanced-technology IOLs such as toric or multifocal designs, or lenses that are difficult to remove due to size or previous conjunctival or retinal pathology. A simplified low-technology belt-loop technique using 6-0 polypropylene suture, a bent 30-gauge needle, and low-temperature cautery enables secure scleral re-fixation of nearly all lens types. The method involves passing and externalizing sutures through the capsular bag near the haptic-optic junction, creating flange-secured loops that are buried within scleral tissue to reduce the risk of erosion and endophthalmitis. Compared to lens exchange, this approach avoids large incisions, minimizes the need for vitrectomy, preserves conjunctiva, and provides stable long-term fixation. Clinical experience demonstrates excellent outcomes across a wide variety of IOL designs, highlighting scleral re-fixation as a safe and effective alternative that allows patients to retain their original lens and maintain visual function.


## Scleral Lens Fitting Simplified: Essential Tools and Case Insights

### Նեյթան Շրամմ

Օպտոմետրիստ, Սկլերալ ոսպնյակների ուսուցման կրթական ասոցիացիայի անդամ, Insight Vision Center Optometry օպտոմետրիստ, ԱՄՆ

### Nathan Schramm

OD, FLS, Optometrist at Insight Vision Center Optometry, USA



Սկլերային (սկլերալ) ոսպնյակները ներկայացնում են ժամանակակից կոնտակտային ոսպնյակների կիրառման մեջ փոխակերպող մոտեցում, որը տեսողական վերականգնում և հարմարավետություն է ապահովում անկանոն եղջերաթաղանթով, եղջերաթաղանթի սպիներով, կերատոկոնուսով և հետքեկողական էկտազիայով հիվանդների համար: Ի տարբերություն եղջերաթաղանթի ոսպնյակների, սկլերային ոսպնյակները տարածվում են եղջերաթաղանթի վրայով և հենվում են սկլերայի վրա՝ ստեղծելով հեղուկի պաշար, որը քողարկում է մակերեսային անհարթությունները և կայունացնում տեսողությունն ամբողջ օրվա ընթացքում: Չնայած հայեցակարգը սկիզբ է առնում Լեոնարդո դա Վինչիից, սկլերային ոսպնյակների տեխնոլոգիան զարգացել է վաղ՝ ապակուց և PMMA մոդելներից մինչև հիպեր-Dk նյութեր և բարձր ճշգրտությամբ տպվածքի վրա հիմնված դիզայններ՝ միկրոնների ճշգրտությամբ: Կլինիկական փորձը ցույց է տալիս, որ հիվանդների մոտ 80%-ին կարելի է հաջողությամբ հարմարեցնել ստանդարտ դիզայնով ոսպնյակներ, մինչդեռ հիվանդների փոքր մասին անհրաժեշտ են անհատականացված ազատ ձևի կամ տպվածքի վրա հիմնված ոսպնյակներ: Ցուցումները ներառում են կերատոկոնուս, հետքեկոտմիկ և LASIK էկտազիա, եղջերաթաղանթի դիստրոֆիաներ, փոխապատվաստման անհարթություններ և տրավմատիկ կամ վարակիչ սպիներ: Հատկանշական է, որ երկարատև կրումը կարող է նպաստել սպիի մարմանը և եղջերաթաղանթի տոպոգրաֆիայի բարելավմանը, և ուսումնասիրվում են նոր թերապիաներ, ինչպիսիք են լոզարտան աչքի կաթիլները: Ալիքային ճակատով ուղղորդվող սկլերային օպտիկան էլ ավելի է բարելավում արդյունքները՝ չեզոքացնելով բարձր կարգի շեղումները, ինչը նման է տեսողության համար «աղմուկի մարմանը»: Հասանելիության աճին զուգընթաց, սկլերային ոսպնյակները խոստումնալից են ոչ միայն եղջերաթաղանթի բարդ հիվանդությունների, այլև մարզիկների և գերազանց օպտիկական կատարողականություն փնտրող հիվանդների համար:

Scleral lenses represent a transformative approach in modern contact lens practice, offering visual rehabilitation and comfort for patients with irregular corneas, corneal scarring, keratoconus, and post-refractive ectasia. Unlike corneal lenses, scleral lenses vault over the cornea and rest on the sclera, creating a fluid reservoir that masks surface irregularities and stabilizes vision throughout the day. Although the concept dates back to Leonardo da Vinci, scleral lens technology has advanced from early glass and PMMA models to hyper-Dk materials and highly customizable impression-based designs with micron-level precision. Clinical experience shows that approximately 80% of patients can be fit successfully with standard designs, while a minority require individualized freeform or impression-based lenses. Indications include keratoconus, post-RK and LASIK ectasia, corneal dystrophies, transplant irregularities, and traumatic or infectious scars. Notably, long-term wear may contribute to scar fading and improved corneal topography, with emerging therapies such as losartan eye drops under investigation. Wavefront-guided scleral optics further enhance outcomes by neutralizing higher-order aberrations, analogous to “noise-canceling” for vision. As accessibility increases, scleral lenses hold promise not only for complex corneal disease but also for athletes and patients seeking superior optical performance.



**Ռուզաննա Մելիքյան**

Օպտոմետրիայի հայկական ասոցիացիայի հիմնադիր, տնօրեն և ակնաբույժ, Լուք Օպտիկա, Երևան, ՀՀ

**Ruzanna Melikyan**

MD, Founder of Armenian Optometry Association, Director and Ophthalmologist at Look Optics, Yerevan, Armenia



Տեսողության խանգարումը հանդիսանում է հանրային առողջության աճող խնդիր ամբողջ աշխարհում: Ցածր տեսողությունը ազդում է մարդու մտավոր և ֆիզիկական ունակությունների վրա: Ցածր տեսողության միջոցների նկատմամբ հետաքրքրությունը և պահանջարկը մեծանում է սոցիալ-տնտեսական վիճակի բարելավման և զանգվածային ինֆորմացիայի միջոցների զարգացման հետ մեկտեղ: Այդ պատճառով էլ կարևոր է իմանալ ցածր տեսողության միջոցների մասին: Քանի որ ցածր տեսողությունը հնարավոր չէ լավացնել սովորական տրադիցիոն մեթոդներով՝ ակնոցային կամ կոնտակտային ոսպնյակներով, ցածր տեսողություն ունեցող մարդիկ կարիք ունեն այլ միջոցների և սարքերի կիրառման: Զեկույցում կներկայացվեն հեռվի համար կիրառվող օպտիկական սարքերը՝ տելեսկոպները և մոտ հեռավորության համար կիրառվող օպտիկական սարքերը՝ ակնոցային խոշորացույցեր, ձեռքի և անշարժ խոշորացույցեր, տելեսկոպեր, ինչպես նաև նրանց առավելություններն ու թերությունները:

Visual impairment is a growing public health problem worldwide. Low vision affects a patient's mental and physical abilities. The interest and demand for low vision devices are increasing along with the improvement of social-economic conditions and the development of mass information media. That's why it's important to know about low vision aids. Because low vision cannot be improved with ordinary traditional methods: spectacle lenses or contact lenses, people with low vision need to use other means and devices. The report will present distance optical devices - telescopes and near optical devices – spectacle magnifiers, hand and stand magnifiers and their advantages and disadvantages.

### Նարինե Դանիելյան

Ս.Վ. Մալայանի անվ. ակնաբուժական կենտրոնի էքսիմեր-լազերային վիրաբուժության և ախտորոշման բաժանմունքի ակնաբուժ, Երևան, ՀՀ

### Narine Danielyan

MD, ophthalmologist at Diagnostics and Excimer-Laser Treatment Department at S. V. Malayan Ophthalmological Center, Yerevan, Armenia



**Նպատակ.** Կերատոկոնուսով բուժառուների մոտ անցկացնել օպտիկական շտկման (ակնոցներ, փափուկ կոնտակտային ոսպնյակներ, սկլերալ ոսպնյակներ) համեմատական գնահատում:

Հետազոտության մեջ ընդգրկվել են 87 բուժառու (146 աչք)՝ 18-ից 42 տարեկան: Նրանք հետազոտվել են Ս. Վ. Մալայանի անվան ակնաբուժական կենտրոնում: Բոլոր բուժառուների մոտ ախտորոշվել է կերատոկոնուս I-III աստիճանի: Բուժառուների ախտորոշումը և մոնիտորինգը կատարվել է վիզոմետրիայի միջոցով՝ շտկումով, ավտոռեֆրակտոմետրիա, բիոմիկրոսկոպիա, Օկուլայզեր, կերատոտոպոգրաֆիա, տոնոմետրիա (կոնտակտային և ոչ կոնտակտային): Կոնտակտային շտկում է կատարվել 146 աչքի վրա:

**Արդյունքներ.** Փափուկ կոնտակտային տորիկ ոսպնյակներով և սկլերալ ոսպնյակներով շտկումը ապահովել է տեսողության սրության բարձրացում 0,5-ից մինչև 1,0՝ կախված հիվանդության փուլից: Օպտիկական շեղումների և պրիզմատիկ էֆեկտի բացակայությունը, հստակ հեռավորությունը և մոտ տեսողությունը, տեսողության նորմալ դաշտերը կոնտակտային և սկլերալ ոսպնյակներ օգտագործելիս ցույց են տալիս դրանց արդյունավետությունը կերատոկոնուսով բուժառուների մոտ: Դիտարկման 7 տարիների ընթացքում եղջերաթաղանթի կորության աճ չի նկատվել:

**Եզրակացություն.** Կերատոկոնուսով բուժառուների մոտ փափուկ կոնտակտային տորիկ ոսպնյակների և սկլերալ ոսպնյակների օգտագործումը արդյունավետ ուղղման մեթոդ է և թույլ է տալիս նրանց ազատվել ակնոց կրելուց և ակնոցների անհանդուրժողականությունից, ապահովում է բարձր ֆունկցիոնալ արդյունք և բարելավում կյանքի որակը:

**Purpose:** Conduct a comparative assessment of optical correction (glasses, soft contact lenses, scleral lenses) in patients for keratoconus

**Setting:** There were 87 patients under our supervision (146 eyes) aged 18 to 42 years. They were observed at the Ophthalmological Centre by S.V. Malayan. All patients were diagnosed with keratoconus grades I-III. Diagnosis and monitoring of patients was performed using visometry with correction, autorefractometry, biomicroscopy, Oculyzer keratotopography, tonometry (contact and non-contact). Contact correction was carried out on 146 eyes.


**Results:** Correction with soft contact toric lenses and scleral lenses provided an increase in visual acuity from 20/40 to 20/20, depending on the stage of the disease. The absence of optical aberrations and the prismatic effect, clear distance and near vision, normal fields of vision when using contact and scleral lenses indicate the effectiveness of them in patients with keratoconus. During 7 years of observation no increase in corneal curvature was observed.

**Conclusion:** The use of soft contact toric lenses and scleral lenses in patients with keratoconus is an effective correction method and allows them to achieve spectacle independance and to avoid spectacle intolerance, provides a high functional result and improves the quality of life.

### Surgical Management of Neurotrophic Keratopathy

#### Ռոբերտո Պինեդա II

Ակնաբույժ և վիրաբույժ, հետազոտող, Թոմաս և Կլարա Բաթլերների անվան ակնաբուժության ամբիոն, Մասաչուսեթսի Աչքի և ականջի հիվանդանոց, Հարվարդի բարձրագույն բժշկական դպրոցի ակնաբուժության դոցենտ, ԱՄՆ



#### Roberto Pineda II

MD, ophthalmologist, surgeon and researcher, Thomas Y. and Clara W. Butler Chair in Ophthalmology, Massachusetts Eye and Ear, Harvard Medical School, USA

Նեյրոտրոֆիկ կերատոպաթիան (ՆԿ) եղջերաթաղանթի դեգեներատիվ հիվանդություն է, որն առաջանում է եռվորյակ նյարդի իներվացիայի խանգարման հետևանքով, ինչը հանգեցնում է եղջերաթաղանթի զգայունության նվազմանը կամ բացակայությանը: Այս վիճակը համեմատաբար հազվադեպ է, մոտավորապես, 21 դեպք 100,000-ից, և ամենից հաճախ կապված է հերպետիկ կերատիտի, շաքարախտի, ականային վիրահատության կամ նյարդավիրաբուժական միջամտությունների հետ: Ավանդական բուժումն անդրադառնում է էպիթելիի թերություններին և եղջերաթաղանթի ապաքինմանը, սակայն չի կարողանում շտկել հիմքում ընկած նեյրոտրոֆիկ դեֆիցիտը: Եղջերաթաղանթի նեյրոտիզացիան առաջարկում է նորարարական վիրաբուժական լուծում՝ տեղափոխելով առողջ դոնոր նյարդերը՝ եղջերաթաղանթը վերականգնելու համար՝ այդպիսով վերականգնելով զգայունությունը և խթանելով էպիթելի վերականգնումը: Սուպրատրոպիկ և սուպրատրոքլեար նյարդերի օգտագործման սկզբնական տեխնիկաները պահանջում էին լայնածավալ կտրվածքներ, սակայն միջդիրքային պատվաստանյութերի՝ առավել հաճախ՝ սուրալ նյարդի, կիրառման առաջընթացը պարզեցրել է ընթացակարգը և նվազեցրել հիվանդացությունը: Կլինիկական ուսումնասիրությունները ցույց են տալիս եղջերաթաղանթի զգայունության աստիճանական վերականգնում, տեղագրության բարելավում և աչքի բարելավված մակերեսի կայունություն վիրահատությունից մի քանի ամիս անց: Այնուհետև մեր խումբն առաջատար դեր է խաղացել ականջի մեծ նյարդի՝ որպես դոնորի օգտագործման գործում, որն ապահովում է առատ աքսոններ, նույնակողմանի ներթափանցում և հարդոնորական հյուսվածքի նվազագույն ախտահարում: Սուրալ նյարդի աուտոտրանսպլանտատների հետ համատեղ այս մոտեցումը ցույց է տվել տեսողության, եղջերաթաղանթի վերականգնման և հիվանդների վիճակի կայուն բարելավում: Եղջերաթաղանթի նեյրոտիզացիան անմիջականորեն թիրախավորում է ՆԿ-ի հիմքում ընկած նյարդաախտաբանությունը և ներկայացնում է եղջերաթաղանթի ամբողջականությունը վերականգնելու խոստումնալից ռազմավարություն՝ ընդլայնելով ականային մակերեսի վերականգնման և փոխպատվաստման ապագա հնարավորությունները:

## Surgical Management of Neurotrophic Keratopathy

Neurotrophic keratopathy (NK) is a degenerative corneal disease caused by impaired trigeminal innervation, leading to reduced or absent corneal sensation. The condition is relatively rare, with an estimated prevalence of ~21 per 100,000, and is most often associated with herpetic keratitis, diabetes, ocular surgery, or neurosurgical procedures. Traditional treatments address epithelial defects and corneal healing but fail to correct the underlying neurotrophic deficit. Corneal neurotization offers a novel surgical solution by transferring healthy donor nerves to reinnervate the cornea, thereby restoring sensation and promoting epithelial healing.

Initial techniques using supraorbital and supratrochlear nerves required extensive incisions, but advances with interpositional grafts—most commonly the sural nerve—have simplified the procedure and reduced morbidity. Clinical studies demonstrate progressive restoration of corneal sensation, improved topography, and enhanced ocular surface stability within months after surgery. Our group has further pioneered the use of the greater auricular nerve as a donor, which provides abundant axons, ipsilateral innervation, and minimal donor site morbidity. Combined with sural nerve autografts, this approach has shown consistent improvement in vision, corneal healing, and patient outcomes.

Corneal neurotization directly targets the underlying neuropathology of NK and represents a promising strategy for restoring corneal integrity, expanding future options for ocular surface rehabilitation and transplantation.



Presumed COVID-19 Related Keratitis. Clinical Case

**Լուսինե Կամբուլյան**

Դոկտոր Վիզուս ակնաբուժական կենտրոն, ակնաբույժ, Վանաձոր,  
Ավիաբույժ ընկերության ակնաբույժ, Երևան, ՀՀ

**Lusine Kambulyan**

MD, Ophthalmologist, Doctor Visus Ophthalmological Center, Vanadzor, Armenia;  
ophthalmologist, Aviabyuj center, Yerevan, Armenia



Չամաշխարհային գրականության մեջ նկարագրված են Covid-19 ասոցացված ակնային տարբեր ախտահարումներ: Դրանց թվին են պատկանում Covid-19 ասոցացված կոնյունկտիվիտիտը, էպիսկլերիտը, կերատիտները, ուվեիտները, երակային թրոմբոզներն ու զարկերակի խցանումները: Դիտվել են նաև տարբեր ակնային հիվանդությունների ռեակտիվացումներ վիրուսով վարակման ֆոնին: Covid-19 ասոցացված կերատիտներից նկարագրված են հիմնականում ինտերստիցիալ կերատիտները, նաև հերպետիկ կերատիտների տարբեր տեսակների ռեակտիվացումներ: Ներկայացնելու ենք կլինիկական դեպք՝ ենթադրյալ Covid-19 իմունային կերատիտ, որը դրսևորվել է աշխարհագրական վերքով, հետագայում ստրոմալ այտուցի զարգացմամբ: Պոլիմերազային շղթայական ռեակցիան (ՊՇՌ) հերպես վիրուսների և Covid-19-ի նկատմամբ բացասական էր, բայց պացիենտն այդ պահին Covid-19 վարակակիր էր և ուներ հակամարմինների բարձր տիտր Covid-19-ի նկատմամբ արյան մեջ: Պացիենտը բուժվել է ստերոիդ կաթիլներով, չնայած խոցի առկայությանը: Այսպիսով, դեպքը հետաքրքրական էր, քանի որ գրականության մեջ չկար նկարագրված Covid-19-ի նմանատիպ դրսևորում:

Various ocular manifestations associated with COVID-19 have been documented in the international literature. These encompass Covid-19-associated conjunctivitis, episcleritis, keratitis, uveitis, venous and arterial occlusions. Additionally, reactivations of different ocular diseases have been observed in the context of viral infection. Among COVID-19-associated keratitis, primarily interstitial keratitis has been documented, along with reactivations of diverse forms of herpetic keratitis. A clinical case is presented here suspected to be COVID-19 immune keratitis, characterized initially by a geographical ulcer following by stromal edema. Polymerase chain reaction (PCR) revealed negative results for herpes viruses and Covid-19 virus. However, it's notable that the patient was a Covid-19 carrier at the time and showed elevated levels of Covid-19 antibodies in the blood. Treatment with steroid drops was prescribed despite the presence of the ulcer. Therefore, this case warrants attention due to its divergence from similar COVID-19 manifestations documented in the established literature.

## Bilateral Orbital Cellulitis Associated with Conjunctivitis

### Զարինե Սարգսյան

Ս. Վ. Մալայանի անվ. ակնաբուժական կենտրոնի աչքի բորբոքային հիվանդությունների բաժանմունքի ակնաբույժ, Երևան, ՀՀ

### Zarine Sargsyan

MD, Ophthalmologist at Cornea and Uveitis Department of S. V. Malayan Ophthalmological Center, Yerevan, Armenia



Ակնակապճի ցելյուլիտը կյանքին վտանգ սպառնացող բորբոքում է, ավելի հաճախ հանդիպում է երեխաների մոտ, իսկ դրա երկկողմանի արտահայտումը մեծահասակների մոտ շատ հազվադեպ է: Մենք ներկայացնում ենք օրբիտալ ցելյուլիտի երկկողմանի դեպք հարուցված *Kingella* spp.-ով: 30-ամյա կինը ներկայացել է, գանգատվելով մեկ շաբաթվա ընթացքում երկու աչքում թարախալորձային արտադրությունից, տեսողության ցածր սրությունից: Պացիենտի մոտ երկու աչքում առկա էր պրոպտոզ, պերիօրբիտալ այտուց: Դրվել է դիագնոզ երկկողմանի ցելյուլիտ, կոնյունկտիվիտ և նշանակվել է բուժում հակաբիոտիկներով: Կոնյունկտիվալ խոռոչից վերցվել է քսուք, հայտնաբերվել է *Kingella* spp. և նշանակվել է համապատասխան բուժում՝ համակարգային և տեղային հակաբիոտիկներ, ստերոիդներ: Պացիենտը երկու շաբաթվա ընթացքում բուժվել է և տեսողության սրությունը վերականգնվել է:

Orbital cellulitis is a serious life threatening infection, typically in pediatric patients, and its bilateral presentation in adults is extremely rare. We present an unusual bilateral manifestation of orbital cellulitis, caused by *Kingella* spp. A 30- year- old female presented with one week history of proptosis, periorbital swelling, mucopurulent discharge and low vision in both eyes. She was diagnosed with bilateral orbital cellulitis, conjunctivitis and was treated with antibiotics. Cultures were taken from conjunctiva, *Kingella* spp. were revealed. Systemic and topical antibiotics, steroids were administered. The patient recovered in two weeks, the visual acuity returned to normal limits.

## Fungal Endophthalmitis, Clinical Cases and Treatment Approaches

### Հայկուհի Սարգսյան

Ս. Վ. Մալայանի անվ. ակնաբուժական կենտրոնի աչքի բորբոքային հիվանդությունների բաժանմունքի ակնաբույժ, Երևան, ՀՀ

### Haykuhi Sargsyan

MD, Ophthalmologist at Cornea and Uveitis Department of S. V. Malayan Ophthalmological Center, Yerevan, Armenia



Էնդոֆթալմիտը ներակնային հեղուկների և հյուսվածքների բորբոքում է, սովորաբար վարակի պատճառով: Այն բժշկական արտակարգ իրավիճակ է: Պրոգրեսիվ վիտրեիտը Էնդոֆթալմիտի ցանկացած ձևի բնորոշ նշանն է: Գոյություն ունեն Էնդոֆթալմիտի երկու հիմնական տեսակներ՝ Էկզոգեն (սուր և քրոնիկ հետվիրահատական, տրավմատիկ, ֆիլտրացիոն - բարձիկ ասոցացված, ներակնային ներարկումներից հետո, եղջերաթաղանթի խոց) և Էնդոգեն (բակտերիալ կամ սնկային): Ձեզ ենք ներկայացնում սնկային Էնդոֆթալմիտի երեք կլինիկական դեպք, որոնք դիտվել են Ս. Վ. Մալայանի անվան ա/կ-ի աչքի բորբոքային հիվանդությունների բաժանմունքում: Առաջին դեպքում պացիենտի մոտ առկա էր զուգակցված եղունգների սնկային ախտահարում, երկրորդ դեպքում՝ եղջերենու Մուրենի իդիոպաթիկ խոց, որոնք ենթարկվել են հակասնկային տեղային և համակարգային դեղորայքային բուժման, իսկ երրորդ դեպքում հիվանդությունը չի ենթարկվել դեղորայքային բուժման և բուժումը կատարվել է վիրահատական ճանապարհով:

Endophthalmitis is an inflammation of the intraocular fluids and tissues, usually due to infection. It is a medical emergency. Progressive vitreitis is the hallmark of any form of endophthalmitis. There are two main types of endophthalmitis: exogenous (acute and chronic postoperative, traumatic, filtering bleb- associated, after intravitreal injections, corneal ulcer) and endogenous (bacterial or fungal). Three clinical cases of fungal endophthalmitis, which have been observed at the Cornea - Uveitis Department of the Malayan Ophthalmological Center are presented to you. In the first case, the patient had associated fungal infection of nails, in the second one, the Moore's idiopathic corneal ulcer, which were treated with topical and systemic antifungal drugs. Whereas in the third case the disease did not respond to medical treatment and the patient underwent surgical treatment.

**Աննա Հովակիմյան**

բ.գ.դ., պրոֆեսոր, Մ. Յերացու անվ. Երևանի պետական բժշկական համալսարանի (ԵՊԲՀ) աչքի հիվանդությունների ամբիոնի պրոֆեսոր, Ս. Վ. Մալայանի անվ. ակնաբուժական կենտրոնի աչքի բորբոքային հիվանդությունների բաժանմունքի վարիչ, Երևան, ՀՀ



**Anna Hovakimyan**

MD, Doctor of Medical Sciences, Professor, Department of Ophthalmology of the Yerevan State Medical University (YSMU), Professor, Head of Cornea and Uveitis Department of S. V. Malayan Ophthalmological Center, Yerevan, Armenia

**Մարիամ Ղազարյան**

Կլինիկական օրդինատոր, Աչքի հիվանդությունների ամբիոն, Մ. Յերացու անվ. Երևանի պետական բժշկական համալսարան (ԵՊԲՀ), Երևան, ՀՀ



**Mariam Ghazaryan**

Clinical resident, Department of Ophthalmology of the Yerevan State Medical University (YSMU), Yerevan, Armenia

Աչքի ականային պայթյունի հետևանքով առաջացած վնասվածքներն առավելապես տարածված են այն երկրներում, որոնք ներքաշված են պատերազմական գործողությունների մեջ:

Ականի պայթյունը կարող է հանգեցնել ակնազնդի և հավելումների տարբեր աստիճանի վնասումների՝ եղջերաթաղանթի, աչքի լորձաթաղանթի, սպիտապատյանի բազմաթիվ օտար մարմիններից մինչև ակնազնդի պատերի ամբողջականության խախտումով ընթացող վնասվածքներ:

Ներկայացնում ենք 3 կլինիկական դեպք արցախյան 3 պատերազմներից: Դեպքերից առաջինում բուժման եղանակը եղել է լիմբալ ցողունային բջիջների տրանսպլանտացիան, երկրորդ դեպքում բուժումը ներառել է եղջերաթաղանթի թափանցող կերատոպլաստիկա՝ կատարակտի միաժամանակյա հեռացմամբ և ներակնային ոսպնյակի իմպլանտացիայով: Երրորդ դեպքում պացիենտի աչքը վնասվել էր 44-օրյա պատերազմի ընթացքում՝ ականի պայթյունի հետևանքով: Պացիենտը դիմել էր Ս. Վ. Մալայանի անվան ակնաբուժական կլինիկա եղջերաթաղանթի տոտալ հալեցմամբ (նեկրոզ), սպիտապատյանի սեկտորալ նեկրոզով խորիոիդեայի թափանցմամբ: Վերջին պացիենտին միաժամանակ կատարվել է 5 բուժական գործողություն. թափանցող կերատոպլաստիկա, կատարակտի հեռացում, ներակնային ոսպնյակի իմպլանտացիա, սկլերալ նեկրոզի հաստվածի ծածկում Vision graft-ով (կոնսերվացված եղջերաթաղանթ), եղջերաթաղանթի մակերեսի ամսիոտիկ թաղանթով ծածկում:

## Management of Ocular Trauma Related to Mine Explosions: Challenges and Solutions

Eye traumas caused by mine explosions are common in countries involved in war. These explosions can result in various degrees of damage to the eyeball and its appendages, ranging from numerous foreign bodies in the cornea, conjunctiva, and sclera to the total destruction of orbital walls.

We present three clinical cases from three conflicts in Artsakh. In the first case, treatment consisted of limbal stem cell transplantation, while in the second case, it involved penetrating keratoplasty with simultaneous cataract extraction and the implantation of an intraocular lens. The third case involves a woman who sustained eye trauma during the 44-day war following a mine explosion. The patient presented to the S. V. Malayan Ophthalmological Center with total corneal melt, sectoral scleral melt, and choroidal exposure. Five interventions were performed simultaneously, including penetrating keratoplasty, cataract extraction, intraocular lens implantation, coverage of scleral necrosis with Vision graft, and coverage of the corneal surface with amniotic membrane.

## Corneal Wound Burns During Phaco Surgery: Prevention and Management

### Մեթյու Վեյդ

Կլինիկական դոցենտ, ակնաբուժության դեպարտամենտ, Կալիֆոռնիայի  
Յամալսարան, Իրվին, Գեվին Յերբերտի անվ. Աչքի ինստիտուտ,  
Եղջերաթաղանթի ծառայության ղեկավար և ակնաբույժ, Պատերազմի  
մասնակիցների հիվանդանոց, Լոնգ Բիչ, Կալիֆոռնիա, ԱՄՆ



### Matthew Wade

MD, Health Sciences Associate Clinical Professor, Department of Ophthalmology,  
University of California, Irvine, Gavin Herbert Eye Institute, Director of Cornea Services  
and Staff Physician, Department of Ophthalmology, Veterans Affairs Hospital at Long  
Beach, CA, USA

Աչքի եղջերաթաղանթի կտրվածքի այրվածքները ֆակոէմուլսիֆիկացիայի հազվադեպ, բայց լուրջ բարդություններ են: Դրանք առաջանում են, երբ իրիգացիայի հոսքը խաթարվում է, ինչը հանգեցնում է ֆակոէմուլսիֆիկատորի ծայրում ջերմության արագ կուտակման: Մեխանիզմներն են՝ ուլտրաձայնային ինդուկցված շփումը, կավիտացիան և կորիզային բեկորների, վիսկոէլաստիկ կողմից ասպիրացիայի խցանումը, կամ զոնդի սխալ տեղադրումը նեղ կտրվածքի մեջ: Կանխարգելումը կենտրոնանում է ֆակո էներգիայի նվազագույնի հասցնելու վրա՝ առաջադեմ տեխնիկայի միջոցով (օրինակ՝ chop կտրատում), իմպուլսային կամ պտտվող ռեժիմների կիրառմամբ, վիսկոէլաստիկի հեռացնելը՝ վիսկոէլաստիկի ավելցուկը և կտրվածքի ու գրպանիկի ճիշտ չափսերն ապահովելով: Վաղ հայտնաբերումը կարևոր է: Բուժման տարբերակները ներառում են կարեր դնել վերքի վրա, հյուսվածքային սոսինձներ, կոնյունկտիվալ առաջխաղացում կամ կարկատային պատվաստումներ՝ վերքի ամբողջականությունը վերականգնելու և ինդուկցված աստիգմատիզմը նվազագույնի հասցնելու համար: Հիդրոդինամիկայի, էներգիայի կարգավորումների և կտրվածքի կառուցվածքի նկատմամբ մեծ ուշադրությունը զգալիորեն նվազեցնում է այս բարդության ռիսկը:

Corneal wound burns are uncommon but serious complications of phacoemulsification. They occur when irrigation flow is impaired, leading to rapid heat buildup at the phaco tip. Mechanisms include ultrasound-induced friction, cavitation, and occlusion of aspiration by nuclear fragments, viscoelastic, or malposition of the probe within a tight incision. Prevention focuses on minimizing phaco energy through advanced techniques (e.g., chop), using pulse or torsional modes, removing excess viscoelastic, and ensuring proper wound and sleeve dimensions. Early recognition is essential. Management options include suturing, tissue adhesives, conjunctival advancement, or patch grafts to restore wound integrity and minimize induced astigmatism. Careful attention to fluidics, energy settings, and wound construction significantly reduces the risk of this complication.



## Our Experience in Diagnosis and Treatment of Mixed Infectious Keratitis Cases

### Ռոզա Օհանյան

Ս. Վ. Մալայանի անվ. ակնաբուժական կենտրոնի աչքի բորբոքային  
հիվանդությունների բաժանմունքի ակնաբույժ, Երևան, ՀՀ



### Roza Ohanyan

MD, Ophthalmologist at Cornea and Uveitis Department of S. V. Malayan  
Ophthalmological Center, Yerevan, Armenia

### Անի Իսրայելյան

Կլինիկական օրդինատոր, Աչքի հիվանդությունների ամբիոն, Երևանի  
պետական բժշկական համալսարան (ԵՊԲՀ), Երևան, ՀՀ



### Ani Israelyan

Clinical resident, Department of Ophthalmology of the Yerevan State Medical  
University (YSMU), Yerevan, Armenia

Երկու և ավելի միկրոօրգանիզմներով հարուցված ինֆեկցիոն կերատիտների դեպքերը բավականին հազվադեպ են հանդիպում: Մեկ միկրոօրգանիզմի գերիշխելու դեպքում, հնարավոր է երկրորդը քողարկված լինել և առաջին հետազոտության ժամանակ չբացահայտվել: Սակայն բնորոշ կլինիկական պատկերը կարող է կլինիցիստին հուշել թաքնված հնարավոր երկրորդ վարակի մասին: Վերջին մեկ տարվա ընթացքում մեր բաժանմունքում այդպիսի ախտորոշում է դրվել 3 բուժառուի: Այսպիսով, ներկայացնելու ենք մեր բաժանմունքում կոմբինացված ինֆեկցիաներով պայմանավորված կերատիտների ախտորոշման և բուժման 3 կլինիկական դեպք, որից 2-ը պայմանավորված են գրամ դրական մանրէով և հերպես վիրուսով, իսկ երրորդ դեպքը՝ գրամ դրական և գրամ բացասական մանրէներով:

Mixed infectious keratitis is a rare condition. There are only a few reports in literature. The lab tests (cultures and smears) may not reveal the presence of the second microorganism probably due to maximum load of the first microorganism, so the clinical experience of the doctor may help to diagnose the possible coinfection. We are presenting 3 clinical cases diagnosed and managed in our department during the last year, where 2 cases were caused by gram positive microorganisms and herpes virus whereas the third case was caused by gram positive and gram negative microorganisms.

CMV Associated Anterior Uveitis

Արաքս Դավթյան

Ալեքսանդր Մալայան տեսողության վերականգնման կենտրոնի, Զիլֆյան ակնաբուժական կենտրոնի և Աստղիկ բժշկական կենտրոնի ակնաբույժ, Թոքաբանության ազգային կենտրոնի ակնաբույժ-խորհրդատու, ՀՀ



Araks Davtyan

MD, Ophthalmologist, Alexandr Malayan Vision Rehabilitation Center, Ophthalmologist at Zilfyan Eye Center, Ophthalmologist at Astghik Medical Center, Consultant-Ophthalmologist at National Pulmonology Center, Armenia

Ֆիտոմեգալովիրուսը (ՑՄՎ) մարդու տարածված հերպեսվիրուս է, որի ակնային դրսևորումները տարբերվում են կախված իմունային վիճակից: Իմունոկոմպետենտ հիվանդների մոտ ՑՄՎ-ն կարող է դրսևորվել որպես կոնյունկտիվիտ կամ առաջային ուլեիտ, մինչդեռ իմունային անբավարարություն ունեցող անձանց մոտ այն կարող է առաջացնել ռետինիտ: Մենք ներկայացնում ենք 27-ամյա տղամարդու դեպք, որը տառապում էր կրկնվող առաջային ուլեիտով և բարձրացած ներակնային ճնշումով: Կլինիկական առանձնահատկություններից էին թեթև հիպերեմիան, մետաղադրամի նման կերատիկ նստվածքները և ծիածանաթաղանթի օջախային ատրոֆիան: Դիֆերենցիալ ախտորոշումները ներառում էին հերպետիկ վիրուսային ուլեիտ, գլաուկոմատոցիկլիտային սուր վիճակ և այլ վարակիչ և աուտոիմունային պատճառներ: Ներակնային հեղուկի ՊՇՌ-թեստը հաստատեց ՑՄՎ վարակը: Հիվանդը հաջողությամբ բուժվեց համակարգային վալգանցիկլովիրով, տեղային կորտիկոստերոիդներով և ՆԱԾ-ն իջեցնող միջոցներով: Վեցամսյա հետազոտության արդյունքում տեսողության սրությունը 100% էր, ՆԱԾ-ը՝ նորմալացված և դիտվել էին միայն մնացորդային նստվածքներ: Այս դեպքն ընդգծում է ՑՄՎ առաջային ուլեիտը կրկնվող ուլեիտով և երկրորդային ակնային գերճնշումով երիտասարդ, այլապես առողջ հիվանդների մոտ դիտարկելու կարևորությունը, ինչպես նաև ՊՇՌ-ի դերը ախտորոշման և թիրախային հակավիրուսային թերապիայի կառավարման մեջ:

Cytomegalovirus (CMV) is a common human herpesvirus with ocular manifestations that vary by immune status. In immunocompetent patients, CMV may present as conjunctivitis or anterior uveitis, while in immunocompromised individuals it can cause retinitis. We report a case of a 27-year-old male with recurrent anterior uveitis and elevated intraocular pressure (IOP). Clinical features included mild hyperemia, coin-shaped keratic precipitates, and focal iris atrophy. Differential diagnoses included herpetic viral uveitis, glaucomatocyclitic crisis, and other infectious and autoimmune etiologies. PCR testing of aqueous humor confirmed CMV infection. The patient was successfully treated with systemic valganciclovir, topical corticosteroids, and IOP-lowering agents. At six-month follow-up, visual acuity was 100%, IOP normalized, and only residual precipitates were observed. This case highlights the importance of considering CMV anterior uveitis in young, otherwise healthy patients with recurrent uveitis and secondary ocular hypertension, as well as the role of PCR in diagnosis and targeted antiviral therapy in management.



## Dry Eye: Everything You Need to Know in 10 Minutes

### Մինթիա Մատոսյան

Վիրաբույժների ամերիկյան կոլեգիայի անդամ, ակնաբույժ և վիրաբույժ, Matossian Eye Associates ընկերության հիմնադիր և գլխավոր բժիշկ, ԱՄՆ

### Cynthia Matossian

MD, FACS, Founder and Medical Director of Matossian Eye Associates, USA



Չոր աչքի համախտանիշը գլոբալ, համաճարակային վիճակ է, որն ազդում է բոլոր տարիքի հիվանդների վրա և բնութագրվում է արցունքաթաղանթի անկայունությամբ, բորբոքմամբ և ակնային մակերեսի վնասվածքով: Նպաստող գործոններից են համակարգային և ակնային հիվանդությունները, դեղորայքը, ակնաբուժական վիրահատությունները, կենսակերպը, ինչպիսիք են էկրանների երկարատև օգտագործումը, կոսմետիկ ընթացակարգերը և “Շնչուղիների շարունակական դրական ճնշումը” (CPAP) թերապիան: Ախտանիշներն ընդգրկում են տեսողության տատանումները և աչքի քրոնիկ ցավ, որոնք զգալի ազդեցություն են ունենում կյանքի որակի և աշխատանքային արտադրողականության վրա: Ախտորոշումը կարող է արդյունավետորեն կատարվել ճեղքային լամպի միջոցով՝ օգտագործելով ֆլուորեսցեն, լիսամին կանաչ և կոպերի պարզ գնահատման մանևրներ («մղել, քաշել, բարձրացնել, նայել»): Բուժումն ընդգրկում է տնային բուժումներ (տաք կոմպրեսներ, օմեգա-3 հավելումներ, արհեստական արցունքներ), կաբինետային միջամտություններ (մեյբոմյան գեղձի արտամղում, արցունքակետիկի խցանում, արցունքային գեղի ներդիրներ) և դեղորայքային միջոցներ (կարճաժամկետ ստերոիդներ, ցիկլոսպորին, լիֆիտեգրաստ, պերֆլուոհեքսոկտան, լոտիլաներ և ցենեգերմին): ճշգրիտ ախտորոշման շնորհիվ ակնաբույժները կարող են բարելավել այս քրոնիկ, պրոգրեսիվ հիվանդությամբ տառապող հիվանդների բուժման արդյունքները:

Dry eye disease is a global, epidemic condition affecting patients of all ages, characterized by tear film instability, inflammation, and ocular surface damage. Contributing factors include systemic and ocular diseases, medications, ophthalmic surgery, lifestyle behaviors such as prolonged screen use, cosmetic practices, and CPAP therapy. Symptoms range from fluctuating vision to chronic ocular pain with significant impact on quality of life and work productivity. Diagnosis can be made efficiently at the slit lamp using fluorescein, lissamine green, and simple eyelid evaluation maneuvers (“push, pull, lift, look”). Management spans home remedies (warm compresses, omega-3 supplementation, artificial tears), in-office interventions (meibomian gland expression, punctal occlusion, lacrimal gel inserts), and pharmacologic agents (short-term steroids, cyclosporine, lifitegrast, perfluorohexyloctane, lotilaner, and cenegermin). With careful recognition and a structured approach, ophthalmologists can improve outcomes for patients suffering from this chronic, progressive disease.



**Աննա Հովակիմյան**

բ.գ.դ., պրոֆեսոր, Մ. Հերացու անվ. Երևանի պետական բժշկական համալսարանի (ԵՊԲՀ) աչքի հիվանդությունների ամբիոնի պրոֆեսոր, Ս. Վ. Մալայանի անվ. ակնաբուժական կենտրոնի աչքի բորբոքային հիվանդությունների բաժանմունքի վարիչ, Երևան, ՀՀ



**Anna Hovakimyan**

MD, Doctor of Medical Sciences, Professor, Department of Ophthalmology of the Yerevan State Medical University (YSMU), Professor, Head of Cornea and Uveitis Department of S. V. Malayan Ophthalmological Center, Yerevan, Armenia

Այս բժշկական ատլասը 2021 թվականի պրոֆեսոր Աննա Հովակիմյանի ղեկավարմամբ IGI Global հրատարակչության կողմից ԱՄՆ-ում լույս ընծայված Medical Atlas of Cornea and External Diseases in Middle Eastern Populations գրքի հայերեն թարգմանությունն է՝ որոշակի հավելումներով: Այն ընդգրկում է եղջերաթաղանթի և արտաքին աչքի հիվանդությունների շուրջ 1400 բարձրորակ նկար, որոնք ընտրվել են 12 տարվա ընթացքում արված մոտ 25,000 կլինիկական լուսանկարներից: Ատլասը ներկայացնում է բացառիկ դեպքեր, որոնք հազվադեպ հանդիպում են այլ երկրներում և նույնիսկ այնպիսի եզակի դեպքեր, որոնք չեն նկարագրվել նմանատիպ այլ գրքերում: Տարածաշրջանին բնորոշ հիվանդությունների նկարագրությունը կարող է օգնել բժիշկներին առավել արդյունավետ ախտորոշելու և բուժելու պացիենտներին՝ աչքի առաջ ունենալով բարդ դեպքերի մենեջմենթի օրինակներ: Հատուկ ուշադրություն է դարձվել ինֆեկցիոն կերատիտներին, որոնք տեսողության համար լուրջ սպառնալիք են: Ներկայացված են կլինիկական դեպքեր՝ բուժումից առաջ և հետո լուսանկարներով, ինչը թույլ է տալիս հասկանալ այդ հիվանդությունների զարգացման դինամիկան և բուժման հնարավոր մոտեցումները: Անգլերեն տարբերակում ներկայացված 800 կլինիկական դեպքերի փոխարեն՝ հայերեն տարբերակում ներկայացված են 1000 կլինիկական դեպքեր: Բացի նկարներից և նկարագրություններից, ատլասում ներառված են նաև 27 QR կոդեր, որոնք հնարավորություն են տալիս դիտելու վիրահատությունների և հետաքրքիր կլինիկական դեպքերի տեսանյութեր: Այս ինտերակտիվ հավելումը նպաստում է ուսումնական գործընթացին թույլ տալով ընթերցողներին ավելի լավ պատկերացնել ներկայացված պաթոլոգիաներն ու դրանց վիրաբուժական մենեջմենթը: Ատլասում նկարագրված բոլոր դեպքերը ախտորոշվել և բուժվել են Ս. Վ. Մալայանի անվան ակնաբուժական կենտրոնում եղջերաթաղանթի և ուլեիտների բաժանմունքի վարիչ Հովակիմյան Աննայի կողմից: Վիրահատական միջամտությունների մեծ մասն իրականացվել են հեղինակի կողմից սկսած 2005 թվականից: Այս գիրք-ատլասը կարող է լինել արժեքավոր ձեռնարկ երիտասարդ բժիշկների, կլինիկական օրդինատորների և ուսանողների համար: Տարածաշրջանի պացիենտների լայնածավալ կլինիկական դեպքերի այս հավաքածուն կարող է լինել կարևոր հավելում ակնաբուժության ոլորտում առկա գրականությանը:

## Presentation of the Armenian Edition of Medical Atlas of Cornea and External Diseases

This medical atlas is the Armenian translation, with certain additions, of the Medical Atlas of Cornea and External Diseases in Middle Eastern Populations, published in December 2021 by IGI Global in the USA, under the authorship of Professor Anna Hovakimyan. It includes approximately 1,400 high-quality images of corneal and external eye diseases, selected from nearly 25,000 clinical photographs taken over 12 years. The atlas presents rare cases that are infrequently encountered in other countries, as well as unique cases not described in other similar books. The descriptions of diseases specific to the region can help physicians diagnose and treat patients more effectively, providing examples of complex case management. Particular attention is given to infectious keratitis, which poses a serious threat to vision. Clinical cases are presented with pre- and post-treatment images, allowing for an understanding of disease progression and potential treatment approaches. Unlike the English version, which includes 800 clinical cases, the Armenian version features 1,000 clinical cases. In addition to images and descriptions, the atlas includes 27 QR codes that provide access to videos of surgeries and interesting clinical cases. This interactive feature enhances the learning process, enabling readers to better visualize the presented pathologies and their surgical management. All cases described in the atlas were diagnosed and treated at the S. V. Malayan Ophthalmological Center by Professor Anna Hovakimyan, head of the Cornea and Uveitis Department. The majority of the surgical interventions have been performed by the author since 2005. This medical atlas serves as a valuable resource for young doctors, clinical residents, and students. This extensive collection of clinical cases from the region's patients can be a significant addition to the existing literature in ophthalmology.

# ԱՃՅ ԵՎ ՄԱՐԶԱՅԻՆ ԱԿՆԱՐՈՒԺԱԿԱՆ ԿԵՆՏՐՈՆՆԵՐ AECP REGIONAL EYE CENTERS AND MOBILE EYE HOSPITAL

ՀԱՆ-ի ԱՃՅ-ի և մարզային ակնաբուժական կենտրոնների գործունեությունը 2021-2023 թվականներին: Երիտասարդ աչքի վիրաբույժների քայլ առ քայլ հմտությունների կատարելագործման արդյունավետությունը

The activities of the Mobile Eye Hospital and Regional Eye Clinics of the Armenian Eye Care Project in the period 2021-23. The effectiveness of step-by-step comprehensive and complete acquisition of skills in the improvement of young eye surgeons

## Ասատուր Հովսեփյան

Հայկական ակնաբուժության Նախագծի (ՀԱՆ) Աչքի շարժական հիվանդանոցի գլխավոր վիրաբույժ, Ս. Վ. Մալայանի անվ. ակնաբուժական կենտրոնի ակնաբույժ, Հայկական ակնաբուժության Նախագծի Հայկ Զ. Բոյաջյանի անվան Իջևանի, Ջոն և Հասմիկ Մկրտչյանների անվան Սպիտակի, Կապանի, Օհանես Ջոն Խաչիկյանի անվան Գյումրիի և Վահագն Ալլամշեանի անվան Եղեգնաձորի մարզային ակնաբուժական կենտրոնների ակնաբույժ և ակնավիրաբույժ, ՀՀ



## Asatur Hovsepyan

MD, Chief surgeon of the Armenian EyeCare Project (AECP) Mobile Eye Hospital, ophthalmologist at S. V. Malayan Ophthalmological Center, ophthalmologist and surgeon of the Armenian EyeCare Project Haig J. Boyadjian Ijevan; John and Hasmik Mgrdichian Spitak; Kapan; Ohannes John Khachigian Gyumri and Vahagn Aglamishian Yeghegnadzor Regional Eye Centers, Armenia

**Նպատակ.** Ներկայացնել Հայաստանում ՀԱՆ-ի հիմնադրված կենտրոնների 3 տարվա վիրահատական գործունեությունը: Ի հավելումն կիսվել ավագ վիրաբույժի գործնական հսկողության ներքո երիտասարդ ակնաբույժների վերապատրաստման փորձով:

**Մեթոդներ.** 2003 թվականից մինչև 2016 թվականը ընդհանուր վիրահատական փորձը ներառում էր միայն ՀԱՆ-ի ԱՃՅ-ի աշխատանքը: 2016-2020 թվականները նշանավորվեցին ՀԱՆ-ի համար որպես շրջադարձային ժամանակահատված՝ Հայաստանի հինգ հեռավոր շրջաններում ակնաբուժական ծառայությունների զարգացման առումով՝ Տավուշ, Լոռի, Սյունիք, Ճիրակ և Վայոց Ձոր: Ավելի շատ ճշգրտության համար, ներկայացված է 3 տարվա ժամանակահատվածը՝ COVID-19-ի լոկալիզացիոն հետո՝ սկսած 2020 թվականից: Այստեղ ներկայացված է նաև մեր վիրահատական ուսուցման փորձը, որի էությունը կարելի է ներկայացնել որպես քայլ առ քայլ մոտեցում՝ այսինքն՝ վերապատրաստվողը պետք է լավ յուրացնի վիրահատության առաջին քայլը՝ Նախքան հաջորդի սկսումը:

**Արդյունքներ.** Միջին հաշվով ՀԱՆ-ի հիմնադրված կենտրոններում (Երևան քաղաքը բացառությամբ) իրականացվել է շուրջ 2000 վիրահատություն տարեկան՝ աճող միտումով: Վստահաբար կարելի է ասել, որ ավելի քան 20 երիտասարդ վիրաբույժներ վերապատրաստվել են ՀԱՆ-ի կողմից հիմնադրված կլինիկաների շնորհիվ:

# ԱԸՅ ԵՎ ՄԱՐԶԱՅԻՆ ԱԿՆԱԲՈՒԺԱԿԱՆ ԿԵՆՏՐՈՆՆԵՐ AECP REGIONAL EYE CENTERS AND MOBILE EYE HOSPITAL

ՅԱՆ-ի ԱԸՅ-ի և մարզային ակնաբուժական կենտրոնների գործունեությունը 2021-2023 թվականներին: Երիտասարդ աչքի վիրաբույժների քայլ առ քայլ հմտությունների կատարելագործման արդյունավետությունը

The activities of the Mobile Eye Hospital and Regional Eye Clinics of the Armenian Eye Care Project in the period 2021-23. The effectiveness of step-by-step comprehensive and complete acquisition of skills in the improvement of young eye surgeons

**Purpose:** To present the 3 year surgical activities of AECP founded clinics in the Armenia. In addition to share the experience in training young eye surgeons under the senior surgeon hands-on supervision.

**Methods:** The total surgical experience since the start at 2003 up to 2016 includes only the Mobile Eye Hospital's work. The period from 2016-2020 was a turning point for AECP in the development of ophthalmological services in five remote regions of Armenia: Tavoush, Lori, Syunik, Shirak and Vayots Dzor. For more accuracy the 3 year period is represented after the COVID lock-down-time in 2020.

Our hands-on surgery training experience is shared here too, and briefly revealing its essence we can declare that it was focused on the step by step approach - i.e. the trainee must learn and fully master the first step of the surgery before start the next step.

**Results:** On average about 2000 surgeries done in AECP founded clinics (excluded the Yerevan) yearly with an increasing trend.

More than 20 young surgeons were trained up thanks to the AECP founded clinics.

## Challenging Cases in Cataract Surgery. Their Prevalence in the Mobile Eye Hospital's Patient Stream

### Լիլիթ Կարապետյան

Հայկական ակնաբուժության նախագծի (ՀԱՆ) Աչքի շարժական հիվանդանոցի ակնաբույժ և լազերային վիրաբույժ, Երևան բժշկագիտական կենտրոնի (Քանաքեռ-Զեյթուն) ակնաբույժ և լազերային վիրաբույժ, ՀՀ



### Lilit Karapetyan

MD, ophthalmologist and laser surgeon of the Armenian EyeCare Project (AECF) Mobile Eye Hospital, ophthalmologist and laser surgeon at "Yerevan" Scientific Medical Center, Armenia

**Նպատակ.** Համառոտ ակնարկ տրամադրել կատարակտի վիրահատության մասին՝ այն դեպքերում, երբ վիրահատության ընթացքում բարդությունների հավանականությունը բարձր է, ինչպես նաև կիսվել Աչքի շարժական հիվանդանոցի (ԱՇՀ) նման պացիենտների բուժման փորձով:

**Մեթոդներ.** Մանրամասն քննարկվում են այն ակնաբուժական և ընդհանուր հիվանդությունների, ինչպես նաև արտաքին պայմանների (սոցիալ-տնտեսականից մինչև առողջապահական կազմակերպական) առանձնահատկությունները, որոնք կարող են հանգեցնել կատարակտի վիրահատության բարդությունների հավանականության բարձրացման՝ մասնավորապես, ԱՇՀ-ի փորձի հիման վրա: Ներկայացվում են մի քանի կլինիկական դեպքեր:

**Եզրակացություն.** Աչքի շարժական հիվանդանոցը շարունակում է լինել «հույսի կլինիկա» կատարակտի բարդ դեպքերի բուժման համար:

**Purpose:** To provide a brief overview of cataract surgery in cases with a high probability of complications during surgery, as well as to share the experience of managing similar patients in the MEH.

**Methods:** It is discussed in detail which features of the anatomical structure of the eye, ophthalmological and general diseases, as well as external conditions (from socio-economic to health-organizational) can lead to an increase in the likelihood of complications of cataract surgery, in particular, based on the experience of the MEH. Several case reports' presentations are shown too.

**Conclusion:** The Mobile Eye Hospital continues to be a "clinic of hope" for the treatment of patients with advanced and complicated cases of cataracts.


## Intraocular Lens (IOL) Power Calculation: 9-Year Experience of Ijevan Regional Eye Center

### Զարինե Ղամբարյան

Հայկական ակնաբուժության Նախագծի Հայկ Զ. Բոյաջյանի անվան Իջևանի մարզային ակնաբուժական կենտրոնի ակնաբույժ և վիրաբույժ, ՀՀ

### Zarine Chambaryan

MD, ophthalmologist and surgeon of The Armenian EyeCare Project Haig J. Boyadjian Ijevan Regional Eye Center, Armenia



**Նպատակ.** Ներկայացնել ՆԱՌ-ի հաշվարկի պատմությունն ու ժամանակակից մեթոդները, որոնք օգտագործվում են ամբողջ աշխարհում: Այստեղ ներառված է նաև Ա.Հովսեփյանի կողմից առաջարկված ՆԱՌ-ի հաշվարկի մեթոդը:

**Մեթոդներ.** Տվյալ մեթոդը կարող է օգտագործվել բոլոր այն դեպքերում, երբ մարզում անհնար է կատարել ՆԱՌ-ի բարդ հաշվարկ՝ սարքավորման (IOL master) բացակայության պատճառով:

**Արդյունքներ.** Ներկայացվելու են 9 տարվա ընթացքում Իջևանի ՀԱՆ մարզային ակնաբուժական կենտրոնում կատարված աշխատանքը, մեթոդի օգտագործման փորձը, արդյունքները և առավելությունները:

**Եզրակացություն.** Տվյալ մեթոդը կարող ենք օգտագործել բոլոր այն դեպքերում, երբ չունենք ՆԱՌ-ի հաշվարկի համար պահանջվող լրացուցիչ սարքավորում:

**Objective:** To present the history and modern methods of IOL power calculation used worldwide, including the method proposed by A. Hovsepyan.

**Methods:** This method is applicable in cases where complex IOL power calculations are impossible in the region due to the lack of equipment (e.g., IOL Master).

**Results:** The work conducted over the past 9 years at the Ijevan Regional Ophthalmology Center, including the experience, outcomes, and advantages of using this method, will be presented.

**Conclusion:** This method can be effectively used in all cases where additional equipment required for IOL power calculation is unavailable.

## Նահրա Սարգսյան

Հայկական ակնաբուժության Նախագծի Ջոն և Հասմիկ Մկրտչյանների անվան Սպիտակի մարզային ակնաբուժական կենտրոնի ակնաբույժ և վիրաբույժ, ՀՀ

## Naira Sardaryan

MD, ophthalmologist and surgeon of The Armenian EyeCare Project John and Hasmik Mgrdichian Spitak Regional Eye Center, Armenia



**Նպատակ.** Ներկայացնել ՆԱՌ-ի ֆիքսացիայի մեթոդները, որոնք օգտագործվում են ամբողջ աշխարհում: Այստեղ ներառված է նաև Ա.Հովսեփյանի կողմից առաջարկված ՆԱՌ-ի ծիածանաթաղանթային ֆիքսացիայի մեթոդը:

**Մեթոդներ.** Տվյալ մեթոդը կարող է օգտագործվել բոլոր այն դեպքերում, երբ անհնար է կատարել ՆԱՌ-ի իմպլանտացիան կապսուլյար պարկի մեջ՝ վերջինիս բացակայության կամ ամբողջականության խախտման պատճառով:

**Արդյունքներ.** Կից ներկայացվելու են 7 տարվա ընթացքում Սպիտակի ՀԱՆ մարզային ակնաբուժական կենտրոնում կատարված աշխատանքը, մեթոդի օգտագործման փորձը, արդյունքները և առավելությունները.

- օգտագործվում է նախօրոք հաշվարկված ՆԱՌ-ը
- բուժառուն գերծ է մնում ավելորդ գումարի ծախսից
- փորձված գոհացնող արդյունք
- միևնույն բարդություններ (խիստ ցուցումներ ինչպես ՆԱՌ-ի ծիածանաթաղանթային ֆիքսացիաների այլ մեթոդների դեպքում)

**Եզրակացություն.** Տվյալ մեթոդը կարող ենք օգտագործել բոլոր այն դեպքերում, երբ ՆԱՌ-ի համար չունենք բավարար հենք (կապսուլյար պարկի բացակայություն, վնասված կապսուլա 60% և ավել):

**Objective:** To present the methods of intraocular lens (IOL) fixation used worldwide, including the iris-fixation method proposed by A. Hovsepyan.

**Methods:** This method can be applied in cases where IOL implantation in the capsular bag is impossible due to its absence or structural compromise.

**Results:** The outcomes, advantages, and experiences of using this method over a 7-year period at the Spitak AECSP Regional Eye Center will be presented. Key highlights include:

- Utilization of a pre-calculated IOL
- Cost-effectiveness for patients
- Proven satisfactory outcomes
- Minimal complications (indications similar to other iris-fixation methods)

**Conclusion:** This method can be effectively used in all cases where there is insufficient support for IOL placement (absence of capsular bag or damage to more than 60% of the capsule).

IOL Explantation

**Գոհար Վարոսյան**

Հայկական ակնաբուժության Նախագծի Օհաննես Զոն Խաչիկյանի անվան Գյումրիի մարզային ակնաբուժական կենտրոնի ակնաբույժ և վիրաբույժ, ՀՀ

**Cohar Varosyan**

MD, ophthalmologist and surgeon of the Armenian EyeCare Project Ohannes John Khachigian Gyumri Regional Eye Center, Armenia



**Ներածություն.** Չնայած վիրաբուժական տեխնիկայի, ներակնային ոսպնյակների (ՆԱՌ), բիոմետրիկ վերլուծության և ոսպնյակների հաշվարկման բանաձևերի առաջընթացը կատարակտի վիրահատությունը դարձրել է ամենաանվտանգ վիրաբուժական միջամտություններից մեկը, այնուամենայնիվ, կան իրավիճակներ, երբ ՆԱՌ-ի էքսպլանտացիան կարող է անհրաժեշտ լինել: ՆԱՌ-ի փոխանակման ցուցումները.

1. Ավելի վաղ- Եղջերաթաղանթի դեկոմպենսացիա
2. Սխալ դիրքավորված ՆԱՌ. ՆԱՌ-ի ենթահողախախտ կամ տեղաշարժ (վաղ կամ ուշ)
3. Պացիենտի դժգոհություն տեսողության որակով կամ քանակով (Մնացած ռեֆրակտիվ սխալ, լուսային երևույթներ՝ հալոներ և տթնեցում, կոնտրաստային զգայունության իջեցում, ռեգատիվ դիսֆոտոպսիա)
4. Ուվեիտ, գլաուկոմա, հիֆեմա
5. ՆԱՌ-ի պղտորում:

**Ընթացք.** էքսպլանտացիայի կամ ոսպնյակի փոխանակման հիմնական պատճառները տարբեր ՆԱՌ-ների դեպքում.

1. Մոնոֆոկալ (տորիկ) հիդրոֆոբիկ ակրիլային և սիլիկոնային ոսպնյակներ՝ տեղաշարժ կամ դեցենտրացիա
2. Հիդրոֆիլիկ ակրիլային կամ հիդրոգելային ոսպնյակներ՝ կայցիֆիկացում
3. Բազմաֆոկալ ոսպնյակներ՝ մթնեցում, դիսֆոտոպսիաներ և տեսողության խնդիրներ:

**Մեթոդներ.** Չնայած պացիենտները բավականին վաղ ժամանակից նշում են ախտանիշները՝ Nd: YAG լազերային կապսուլոտոմիան սովորաբար կատարվում է մինչ արտահայտված ՀՊՊ-ի առաջացումը. սա կարող է ավելի դժվար դարձնել էքսպլանտացիան: Սրանից կարելի է խուսափել դժգոհ հիվանդների մոտ կապսուլոտոմիայի հետաձգմամբ, քանի դեռ հնարավոր չէ բացառել էքսպլանտացիայի ցուցումը.

1. Բացեք կապսուլյար պարկը (ասեղ , կատետեր, սպատուլա և կեռիկ, վիսկո-դիսեկցիա դիսպերսիվ OVD-ով, առաջայինկապսուլայի պիլինգ)
2. Իմպլանտի հեռացում կապսուլյար պարկից (դուրսբերում առաջային խցիկ, անհրաժեշտության դեպքում հափտիկների ամպուտացիա)
3. Խուսափեք ապակեման մարմնի կորուստից

**Քննարկում.** Նախքան մենք կատարենք էքսպլանտացիա՝ ցանկանում ենք համոզվել, որ չկա տեսողական նվազման այլ բացատրություն: Հետազոտություն նախքան էքսպլանտացիա դիտարկելը.

1. Չոր աչքի ամբողջական գնահատում, մակուլայի ՕԿՏ
2. Եղջերաթաղանթի տոպոգրաֆիա, աբերոմետրիա
3. Կոնտրաստային զգայունության ստուգում
4. Փնտրել միկրոտրոպիա, փոքր շլություն, ամբլիոպիայի պատմություն

**Արդյունքներ.** Ծալովի ՆԱՌ-ների էքսպլանտացիան՝ վիրաբուժական սկզբունքներ

1. Պտտել և դուրս բերել

## IOL Explantation

2. Կտրել նսալնյակը

3. Քայլ-առ-քայլ տեխնիկա

Թեև ակնային նսալնյակի փոխարինումը ցուցվածության դեպքում արժեքավոր բուժման տարբերակ է, կարող են առաջանալ հետվիրահատական բարդություններ.

Բարդությունն՝

- Կիստոզ մակուլյար այտուց
- Եղջերաթաղանթի այտուց
- Ակնային ճնշման բարձրացում
- Էպիռետիկալ թաղանթ
- Ապակենման մարմնի արյունազեղում
- Չիֆեմա
- Գլաուկոմա
- Ակնային նսալնյակի թեքում
- Աստիգմատիզմ
- Սկլերայի ֆիքսացիայից հետո՝ կարի կոտրվածք

**Երկրորդային ակնային նսալնյակի տեղադրում ակնային նսալնյակի առաջնային հեռացումից հետո.**

1. Կապսուլայի պարկ՝ օպտիմալ տեղակայում

2. Թարթչային ակնո՝ 3 մասից բաղկացած ակնային նսալնյակ

3. Ծիածանաթաղանթով կարված ակնային նսալնյակներ

4. Ծիածանաթաղանթով ֆիքսված ակնային նսալնյակներ

5. Սկլերայում ֆիքսված ակնային նսալնյակներ

6. Սկլերայում կարված ակնային նսալնյակներ

7. Առաջային խցիկի ակնային նսալնյակ

**Introduction:** Although advances in surgical technique, intraocular lenses (IOLs), biometric analysis, and lens calculation formulas have all made cataract surgery one of the safest surgical interventions, situations still arise in which the explantation of an IOL might be required.

Indications for IOL Exchange-

1. Earlier- Corneal decompensation

2. Malpositioned IOL- subluxations or dislocations of the IOL (early or late),

3. Patients' dissatisfaction either the quality or quantity of the vision (residual refractive error, Photic phenomena- halos and glare, decreased contrast sensitivity, negative dysphotopsia)

4. Uveitis -glaucoma-hyphema

5. IOL opacification

**Development:** Leading cause for explants or lens exchanges in different IOLs:

1. Monofocal (toric) hydrophobic acrylic and silicone-dislocation or decentration

2. Hydrophilic acrylic or hydrogel-calcification

3. Multifocal lenses-glare, dysphotopsias and vision issues

**Methods:** Despite the fact that patients report symptoms very early, before significant PCO would be expected, Nd: YAG laser capsulotomy is performed routinely. This serves to make a possible explantation more challenging. This might be avoided by delaying capsulotomy in dissatisfied patients until the indication for explantation can be excluded.

## IOL Explantation

1. Open the capsular bag (needle, cannula, spatula and hook visco-dissection with dispersive OVD, Peeling of the anterior capsule)
2. Removal of the implant from the capsule bag (dialing the implant into the anterior chamber, Amputation of distal haptics if necessary)
3. Avoidance of Vitreous loss

**Discussion:** Before we do an explantation we want to be sure there is no other explanation of visual increase. Workup before you consider explantation:

1. Complete dry eye evaluation
2. Macular OCT
3. Corneal topography, aberrometry
4. Check the contrast sensitivity
5. Look for microtropia, small squints, history of amblyopia

**Results:** Explanting foldable IOLs- surgical principles:

1. Twist and out
2. Cut the lens
3. Scaffold technique

While IOL exchange is a valuable treatment option when indicated, postoperative complications may occur:

Complications:

- CME
- Corneal Edema
- Elevated IOP
- Epiretinal Membrane
- Vitreous hemorrhage
- Hyphema
- Glaucoma
- IOL Tilt
- Astigmatism
- After scleral fixation- Suture breakage

**Secondary IOL implantation after primary IOL explantation:**

Capsular bag- optimal location

Ciliary sulcus - 3-piece IOL

Iris sutured IOLs

Iris fixated IOLs

Scleral fixated IOLs

Scleral sutured IOLs

Anterior chamber IOL

## Applied Anatomy of the Eye in Cataract Surgery

### Աստղիկ Սուքիասյան

Հայկական ակնաբուժության նախագծի Օհաննես Զոն Խաչիկյանի անվան Գյումրիի մարզային ակնաբուժական կենտրոնի ակնաբույժ, ՀՀ

### Astghik Sukiasyan

MD, ophthalmologist of the Armenian EyeCare Project Ohannes John Khachigian Gyumri Regional Eye Center, Armenia



Կատարակտի հաջող վիրահատությունը կախված է ակնային անատոմիայի ճշգրիտ իմացությունից: Եղջերաթաղանթի էնդոթելը հատկապես խոցելի է, և բջիջների քանակի նվազումը կամ պոլիմորֆիզմը կարող են նախատրամադրել հետվիրահատական դեկոմպենսացիայի: Առաջային խցիկի խորությունը մեկ այլ կարևոր գործոն է. մակերեսային խցիկները մեծացնում են էնդոթելային ռիսկը և վիրաբուժական բարդությունները, մինչդեռ խորը խցիկները նույնպես պահանջում են հատուկ կառավարում: Ծիածանաթաղանթի և ակոսի անատոմիան ազդում է ներակնային ոսպնյակի (IOL) ընտրության վրա, քանի որ սխալ տեղադրումը կարող է հանգեցնել գունանյութի ցրման, քրոնիկ բորբոքման և երկրորդային գլաուկոմայի: Ոսպնյակի կապսուլայի ճկունությունը, զոնուլյար հենարանը և էքսֆոլիատիվ համախտանիշի առկայությունը պետք է գնահատվեն վիրաբուժական ռազմավարությունը ուղղորդելու համար: Սկլերայի հաստությունը և սպիտակից սպիտակ հեռավորությունը որոշում են ֆիքսացիայի տեխնիկայի իրագործելիությունը, հատկապես բարձր կարճատեսության կամ շարակցական հյուսվածքի խանգարումների դեպքում: Վերջապես, ապակենման մարմնի՝ տարիքի հետ փոփոխությունները պահանջում են նախավիրահատական խորհրդատվություն հնարավոր հետվիրահատական լողացող փոփոխությունների վերաբերյալ: Անատոմիական համապարփակ իրազեկությունը թույլ է տալիս վիրաբույժին կանխատեսել դժվարությունները, կիրառել կանխարգելիչ միջոցառումներ և բարելավել կատարակտի վիրահատության անվտանգությունն ու արդյունքները:

Successful cataract surgery depends on precise knowledge of ocular anatomy. The corneal endothelium is particularly vulnerable, and reduced cell count or polymorphism may predispose to postoperative decompensation. Anterior chamber depth is another key factor: shallow chambers increase endothelial risk and surgical complications, while deep chambers also require special management. The iris and sulcus anatomy influence intraocular lens (IOL) selection, since improper placement can lead to pigment dispersion, chronic inflammation, and secondary glaucoma. Lens capsule flexibility, zonular support, and the presence of exfoliative syndrome must be evaluated to guide surgical strategy. Scleral thickness and white-to-white distance determine the feasibility of fixation techniques, especially in high myopia or connective tissue disorders. Finally, vitreous body changes with age demand preoperative counseling about possible postoperative floaters. Comprehensive anatomical awareness allows the surgeon to anticipate difficulties, apply preventive measures, and improve safety and outcomes in cataract surgery.

# ՏՕՊ ԵՎ ՆԵՅՐՈՑԹԱԼՄՈԼՈԳԻԱ NEURO-OPHTHALMOLOGY AND OCULOPLASTICS

Օկուլոպլաստիկայի բարդացած դեպքեր

## Oculoplastics Challenges

### Արմինե Ղարաքեշիշյան

բ.գ.թ., Մ. Հերացու անվ. Երևանի պետական բժշկական համալսարանի (ԵՊԲՀ) Աչքի հիվանդությունների ամբիոնի դասախոս, Ս.Վ. Մալայանի անվ. ակնաբուժական կենտրոնի տեսողական օրգանի պլաստիկայի և նեյրոակնաբուժության բաժանմունքի վարիչ, Երևան, ՀՀ



### Armine Charakeshishyan

MD, PhD, Lecturer of Department of Ophthalmology of the Yerevan State Medical University (YSMU), Head of Oculoplastics and Neuro-ophthalmology Department of S.V. Malayan Ophthalmological Center, Yerevan, Armenia

Աչքի պլաստիկ վիրաբուժության բարդությունները մնում են կլինիկական պրակտիկայի անխուսափելի մասը՝ չնայած փորձին և մանրակրկիտ պլանավորմանը: Շատ դեպքեր խոստանում են կանխատեսելի արդյունքներ՝ բավարար ֆունկցիոնալ և կոսմետիկ արդյունքներով, օրինակ՝ կոպի ուռուցքի հեռացում՝ ռեկոնստրուկցիայով, պտոզի շտկում և արցունքաձորանի վիրահատություն, սակայն վիրաբույժները պետք է պատրաստ լինեն նաև կառավարել վիրահատության ընթացքում և հետվիրահատական անսպասելի բարդությունները: Այս զեկույցում քննարկվում են մի շարք բարդ դեպքեր, այդ թվում՝ պտոզի վիրահատությունից հետո ծանր կերատոպաթիա, արցունքաձորանի իմպլանտացիայից հետո օրբիտալ ցելյուլիտ, ուռուցքաբանական հիվանդություններ և այրվածքների բարդ ռեկոնստրուկցիա: Շեշտը դրվում է բարդությունների վաղ հայտնաբերման, մուլտիդիսցիպլինար համագործակցության, ժամանակին միջամտության և, անհրաժեշտության դեպքում, կյանքի որակը բարելավելու համար պալիատիվ բուժման վրա: Կլինիկական փորձի հիման վրա մենք ընդգծում ենք նախապատրաստման, թիմային աշխատանքի և գիտելիքների փոխանակման կարևորությունը՝ օկուլոպլաստիկ պրակտիկայում դժվարին իրավիճակները հաղթահարելու և հիվանդների խնամքն օպտիմալացնելու համար:

Complications in oculoplastic surgery remain an inevitable part of clinical practice, despite experience and careful planning. While many cases follow a predictable course with satisfactory functional and cosmetic outcomes—such as eyelid tumor excision with reconstruction, ptosis correction, and lacrimal procedures—surgeons must also be prepared to manage unexpected intraoperative and postoperative complications. This presentation reviews a spectrum of challenging cases, including severe keratopathy after ptosis surgery, orbital cellulitis following lacrimal implantation, advanced oncologic disease, and complex burn reconstructions. Emphasis is placed on early recognition of complications, multidisciplinary collaboration, timely intervention, and, when necessary, palliative management to improve quality of life. Through clinical experience, we highlight the importance of preparedness, teamwork, and shared professional knowledge in overcoming difficult situations and optimizing patient care in oculoplastic practice.



## Epithelial Tumors of Lacrimal Glands: Specifics of Diagnostics and Treatment

### Անուշ Ամիրյան

բ. գ. դ., դոցենտ, օնկոակնաբուժության և ռադիոլոգիայի բաժնի գլխավոր գիտաշխատող և շարունակական բժշկական կրթության ամբիոնի դոցենտ, Ռուսաստանի Առողջապահության նախարարության Աչքի հիվանդությունների Յելմհոլցի անվ. ազգային բժշկական հետազոտական ինստիտուտ, Մոսկվա, ՌԴ




### Anush Amiryan

MD, Doctor of Medical Sciences, Associate Professor, Chief Researcher of the Department Of Ophthalmological Oncology and Radiology, Associate Professor of the Chair of Continuous Medical Education, National Medical Research Institute of Eye Diseases after Helmholtz of the Ministry of Health of Russia, Moscow, Russia

### Սվետլանա Սահակյան

Ռուսաստանի Դաշնության Գիտությունների Ակադեմիայի թղթակից-անդամ, բ. գ. դ., պրոֆեսոր, օնկոակնաբուժության և ռադիոլոգիայի բաժնի պետ, Ռուսաստանի Առողջապահության նախարարության Աչքի հիվանդությունների Յելմհոլցի անվ. ազգային բժշկական հետազոտական ինստիտուտ, Ա. Ի. Եվդոկիմովի անվ. Մոսկվայի պետական բժշկական ստոմատոլոգիական համալսարանի լրացուցիչ մասնագիտական կրթության ֆակուլտետի ուսումնական մասի վարիչ, Մոսկվա, ՌԴ



### Svetlana Sahakyan

MD, Member-Correspondent of the Russian Federation Academy of Sciences, Doctor of Medical Sciences, Professor, Head of the Department of Ophthalmological Oncology and Radiology, National Medical Research Institute of Eye Diseases after Helmholtz of the Ministry of Health of Russia, Head of Academic Affairs of the Continuous Professional Education Department of Moscow State Medical Stomatological University after A. I. Yevdokimov, Moscow, Russia

### Մարիա Գուսակովա

Առկա բաժնի ասպիրանտ, Յելմհոլցի անվ. ազգային բժշկական հետազոտական ինստիտուտ, Մոսկվա, ՌԴ

### Maria Gusakova

PhD Candidate, National Medical Research Institute of Eye Diseases after Helmholtz of the Ministry of Health of Russia, Moscow, Russia



Արցունքային գեղձի Էպիթելային ուռուցքները հազվադեպ են հանդիպում՝ տարեկան կազմելով մոտավորապես 1.3 դեպք մեկ միլիոն չափահասի հաշվով, որտեղ Էպիթելային տարբերակները կազմում են բոլոր ակնակապճային ուռուցքների մոտ 10%-ը: Դրանց թվում չարորակ Էպիթելային ուռուցքները կազմում են ընդամենը 7%-ը, բայց բնութագրվում են ագրեսիվ վարքագծով և վատ կանխատեսմամբ: ԱՅԿ (2023) և IGCC դասակարգումները տրամադրում են ախտորոշման և կանխատեսման ձևաբանական և տոպոմետրիկ չափանիշներ: Կլինիկական պատկերը հաճախ համընկնում է թարրակ և չարորակ ախտահարումների միջև, չնայած ցավը, արագ

## Epithelial Tumors of Lacrimal Glands: Specifics of Diagnostics and Treatment


աճը և պերիներալ ինվազիան ենթադրում են չարորակ ուռուցք: Պատկերագրական մեթոդները, մասնավորապես՝ ՅՇ-ն և ՄՌՇ-ն, կարևոր են նախավիրահատական գնահատման համար, որոնց առանձնահատկությունները, ինչպիսիք են պարկուճի ինֆիլտրացիան, ոսկրային քայքայումը և անոթավորումը, ուղղորդում են վիրաբուժական պլանավորումը: Հյուսվածքաբանությունը մնում է ախտորոշման ոսկե ստանդարտը: Բուժման անկյունաքարը մեկ բլոկով լայն մուտքով վիրաբուժական հեռացումն է, որը լրացվում է ճառագայթային թերապիայով և քիմիաթերապիայով չարորակ դեպքերում: Հաշվի առնելով ակնակապճի անատոմիական բարդությունն՝ այս ընթացակարգերը պետք է իրականացվեն մասնագիտացված կենտրոններում, որոնք ունեն միկրովիրաբուժական փորձ: Ապագա ուղղությունները ներառում են բիոմարկերների հետազոտությունը, օր. արցունքային հեղուկում ալֆա-2 մակրոգլոբուլինային ակտիվության, որպես ուռուցքի ագրեսիվության պոտենցիալ ցուցանիշ:

Epithelial tumors of the lacrimal gland are rare, accounting for approximately 1.3 cases per million adults annually, with epithelial variants comprising about 10% of all orbital tumors. Among them, malignant epithelial tumors represent only 7% but are characterized by aggressive behavior and poor prognosis. The WHO (2023) and IGCC classifications provide morphological and topometric criteria for diagnosis and prognosis. Clinical presentation often overlaps between benign and malignant lesions, though pain, rapid growth, and perineural invasion suggest malignancy. Imaging modalities, particularly CT and MRI, are essential for pre-operative assessment, with features such as capsule infiltration, bone destruction, and vascularization guiding surgical planning. Histopathology remains the gold standard for diagnosis. Surgical excision in a single block with wide access is the cornerstone of treatment, supplemented by radiotherapy and chemotherapy in malignant cases. Given the anatomic complexity of the orbit, these procedures should be performed in specialized centers with microsurgical expertise. Future directions include investigation of biomarkers, such as alpha-2 macroglobulin activity in lacrimal fluid, as potential indicators of tumor aggressiveness.

Choroid Melanoma

**Արմինե Ղարաքեշիշյան**

բ.գ.թ., Մ. Ջերացու անվ. Երևանի պետական բժշկական համալսարանի (ԵՊԲՀ) Աչքի հիվանդությունների ամբիոնի դասախոս, Ս.Վ. Մալայանի անվ. ակնաբուժական կենտրոնի տեսողական օրգանի պլաստիկայի և նեյրոակնաբուժության բաժանմունքի վարիչ, Երևան, ՀՀ



**Armine Gharakeshishyan**

MD, PhD, Lecturer of Department of Ophthalmology of the Yerevan State Medical University (YSMU), Head of Oculoplastics and Neuro-ophthalmology Department of S.V. Malayan Ophthalmological Center, Yerevan, Armenia

**Արփինե Պետրոսյան**

Ակնաբույժ Ս. Վ. Մալայանի անվան ակնաբուժական կենտրոնի տեսողական օրգանի պլաստիկայի և նեյրոակնաբուժության բաժանմունքում, Երևան, Հայաստան



**Arpine Petrosyan**

MD, Ophthalmologist at Oculoplastics and Neuro-Ophthalmology Department of S. V. Malayan Ophthalmological Center, Yerevan, Armenia

Խորոհդեալ մելանոման մեծահասակների մոտ ամենատարածված առաջնային ներակնային չարորակ ուռուցքն է, որը կապված է բարձր մահացության և մետաստազների ռիսկի հետ, առավել հաճախ լյարդի, թոքերի և ոսկորների: Հաստատված ռիսկի գործոններից են ուլտրամանուշակագույն ճառագայթների ազդեցությունը և մելանոցիտոզը, սակայն վիտիլիգոյով հիվանդների մոտ դրա առաջացումը չափազանց հազվադեպ է: Մենք ներկայացնում ենք 45-ամյա կնոջ դեպքը, ով ունեցել է վիտիլիգո, և ում մոտ զարգացել է խորոհդեալ մելանոման՝ ցանցաթաղանթի երկրորդային շերտազատմամբ: Ախտորոշումը հաստատվել է հատակի հետազոտությամբ, ուլտրաձայնային հետազոտությամբ, ՄՌԾ-ով և ՊԷՏ սկանավորմամբ: Անեմիայի պատճառով նախնական վիրաբուժական պլանավորումը հետաձգվել է, բայց կայունացումից հետո կատարվել է էնուկլեացիա՝ սիլիկոնային ակնակապիճային իմպլանտի տեղադրմամբ: Հյուսվածաբանական հետազոտությունը հաստատել է ինվազիվ ուլտրա մելանոման լրիվ հեռացմամբ: Վիրահատությունից հետո վերականգնումը բարենպաստ էր՝ ակնային պրոթեզի տեղադրմամբ: Այս դեպքը ընդգծում է վաղ հայտնաբերման, անհատականացված բուժման պլանավորման և զգույշ վիրաբուժական տեխնիկայի կարևորությունը՝ ինչպես ուռուցքաբանական անվտանգությունը, այնպես էլ բավարար կոսմետիկ արդյունքն ապահովելու համար: Մեր իմացության չափով, սա խորոհդեալ մելանոմայի շատ քիչ գրանցված դեպքերից մեկն է նախկինում առկա վիտիլիգոյով հիվանդի մոտ:

## Choroid Melanoma

Choroidal melanoma is the most common primary intraocular malignancy in adults, associated with high mortality and risk of metastasis, most often to the liver, lungs, and bones. Established risk factors include light pigmentation, UV exposure, and melanocytosis, but its occurrence in patients with vitiligo is extremely rare and scarcely documented. We present the case of a 45-year-old female with a history of vitiligo who developed choroidal melanoma with secondary retinal detachment. Diagnosis was confirmed with fundus examination, ultrasonography, MRI, and PET scan. Due to anemia, initial surgical planning was delayed, but following stabilization, enucleation with placement of a silicone orbital implant was performed. Histopathology confirmed invasive uveal melanoma with complete excision. Postoperative recovery was favorable, with preparation for ocular prosthesis. This case highlights the importance of early detection, individualized treatment planning, and careful surgical technique in ensuring both oncological safety and satisfactory cosmetic outcome. To our knowledge, this represents one of the very few reported cases of choroidal melanoma in a patient with pre-existing vitiligo.



## Congenital Ichthyosis (CI): Eyelids Reconstruction

### Արմինե Ղարաքեշիշյան

բ.գ.թ., Մ. Ջերացու անվ. Երևանի պետական բժշկական համալսարանի (ԵՊԲՀ) Աչքի հիվանդությունների ամբիոնի դասախոս, Ս.Վ. Մալայանի անվ. ակնաբուժական կենտրոնի տեսողական օրգանի պլաստիկայի և ներյոակնաբուժության բաժանմունքի վարիչ, Երևան, ՀՀ

### Armine Gharakeshishyan

MD, PhD, Lecturer of Department of Ophthalmology of the Yerevan State Medical University (YSMU), Head of Oculoplastics and Neuro-ophthalmology Department of S.V. Malayan Ophthalmological Center, Yerevan, Armenia




### Արմինե Սարգսյան

Ս. Վ. Մալայանի անվ. ակնաբուժական կենտրոնի տեսողական օրգանի պլաստիկայի և ներյոակնաբուժության բաժանմունքի ակնաբույժ, Երևան, ՀՀ

### Armine Sargsyan

MD, Ophthalmologist at Oculoplastics and Neuro-ophthalmology Department of S. V. Malayan Ophthalmological Center, Yerevan, Armenia




Բնածին իխտիոզը հազվադեպ հանդիպող, գենետիկ մաշկի չափից ավելի կերատինիզացիան է՝ ձկան թեփուկների նման դեֆորմացմամբ: Հիվանդության պաթոլոգիական գործընթացին կարող են ներգրավվել ինչպես մաշկի առանձին հատվածները, այնպես էլ ամբողջ մաշկը: Բարդության աստիճանը նույնպես շատ տարբեր է: Ներկայացնում ենք կլինիկական դեպք երկկողմանի լագոֆթալմոզ և կոպերի ռետրակցիայով: Պացիենտին կատարվել է կոպերի ռեկոնստրուկցիա ազատ մաշկային տրանսպլանտացիայով:

Congenital ichthyosis (CI) is a rare genetic skin keratinisation disease characterised by generalised scaling and a variable degree of erythema and hyperkeratosis. The pathological process of the disease can involve both local areas of the skin and the entire skin. The degree of complexity also varies greatly. We report the case of the patient with bilateral lagophthalmos and retraction of the eyelids that was repaired by skin grafts.

## Sebaceous Gland Carcinoma

### Արմինե Ղարաքեշիշյան

բ.գ.թ., Մ. Ջերացու անվ. Երևանի պետական բժշկական համալսարանի (ԵՊԲՀ) Աչքի հիվանդությունների ամբիոնի դասախոս, Ս.Վ. Մալայանի անվ. ակնաբուժական կենտրոնի տեսողական օրգանի պլաստիկայի և նեյրոակնաբուժության բաժանմունքի վարիչ, Երևան, ՀՀ



### Armine Charakeshishyan

MD, PhD, Lecturer of Department of Ophthalmology of the Yerevan State Medical University (YSMU), Head of Oculoplastics and Neuro-ophthalmology Department of S.V. Malayan Ophthalmological Center, Yerevan, Armenia

### Հայկ Մկրտչյան

Կլինիկական օրդինատոր, Աչքի հիվանդությունների ամբիոն, Երևանի պետական բժշկական համալսարան (ԵՊԲՀ), Երևան, ՀՀ



### Hayk Mkrtchyan

Clinical Resident, Department of Ophthalmology of the Yerevan State Medical University (YSMU), Yerevan, Armenia

Կոպի ճարպագեղձերի քաղցկեղը հազվագյուտ և ագրեսիվ չարորակ ուռուցք է, որը կազմում է կոպերի ուռուցքների 1-5%-ը՝ կրկնության բարձր մակարդակով, տեղային և տարածվող մետաստազներով և 20-25% մահացությամբ: Մենք ներկայացնում ենք 43-ամյա կնոջ դեպքը, որը դիմել էր ստորին կոպի հանգույցով, որը սկզբում սխալ էր ախտորոշվել և բուժվել էր որպես բլեֆարիտ: Կլինիկական դրսևորումներից էին անցավ դեղնավուն օջախը՝ թարթիչների կորստով, ինչը կասկած էր առաջացնում կոպի ճարպագեղձերի քաղցկեղի մասին: Կատարվել է էքսցիզիոնային բիոպսիա՝ կոպի վերականգնման հետ միասին, և հյուսվածաբանական և իմունոհյուսվածաքիմիական գնահատումը (անդրոգենային ընկալիչների և EMA դրականության թեստ) հաստատել է ախտորոշումը: Եզրերը պարզ չէին, ինչը պահանջում էր կրկնակի հեռացում: Չնայած կրկնակի հեռացումից հետո ուռուցքից զերծ եզրերին, հիվանդի մոտ զարգացել էր տեղային կրկնություն, որը կառավարվել է սառեցված հատման ուղղորդմամբ ամբողջական հեռացմամբ և կոպի վերականգնման միջոցով օգտագործելով մաշկային տրանսպլանտատ: Չետագա հետազոտությունները ցույց են տվել լավ ֆունկցիոնալ և կոսմետիկ արդյունքներ՝ առանց մետաստազների որևէ նշանի: Մեր 20-ամյա փորձի ընթացքում գրանցվել է կոպի ճարպագեղձերի քաղցկեղի ընդամենը վեց դեպք, ինչն ընդգծում է դրա հազվադեպ լինելը: Տեղային քիմիաթերապևտիկ միջոցների, ինչպիսին է միտոմիցին C-ն, հասանելիության բացակայությունը և վիրահատության ընթացքում պաթոլոգիայի սահմանափակ ռեսուրսները (հեղուկ ազոտով հատում, քարտեզագրական բիոպսիա) շարունակում են մնալ բուժման մարտահրավերներ: Այս դեպքը ցույց է տալիս վաղ հայտնաբերման, հյուսվածաբանական եզրերի վերահսկմամբ արմատական հեռացման և տարբեր մասնագետների կողմից հսկման կարևորությունը կոպի ճարպագեղձերի քաղցկեղով հիվանդների արդյունքները բարելավելու գործում:

## Sebaceous Gland Carcinoma

Sebaceous gland carcinoma (SGC) of the eyelid is a rare and aggressive malignancy, representing 1–5% of eyelid tumors, with high rates of recurrence, regional and distant metastasis, and mortality of 20–25%. We report the case of a 43-year-old female presenting with a lower eyelid nodule initially misdiagnosed and treated as blepharitis. Clinical features included a painless yellowish lesion with lash loss, raising suspicion of SGC. Excisional biopsy with eyelid reconstruction confirmed sebaceous gland carcinoma by histopathology and immunohistochemistry (androgen receptor, EMA positivity). Margins were not clear, necessitating re-excision. Despite initial tumor-free margins, the patient developed a local recurrence, which was managed by frozen section-guided complete excision and eyelid reconstruction using a skin graft. Follow-up showed good functional and cosmetic results, with no evidence of metastasis.

In our 20-year institutional experience, only six cases of SGC were recorded, underlining its rarity. Lack of access to topical chemotherapeutics such as mitomycin C and limited intraoperative pathology resources (frozen section, map biopsy) remain challenges in management. This case illustrates the importance of early recognition, radical excision with histological margin control, and multidisciplinary follow-up in improving outcomes for patients with eyelid sebaceous gland carcinoma.



# ՑԱՆՑԱԹԱՂԱՆԹԻ ԱՆՏԱՅԱՐՈՒՄՆԵՐ ԵՎ ԱՉՔԻ ՎՆԱՍՎԱԾՔՆԵՐ

## RETINA/TRAUMA

Սուրբետինալ մեմբրանների հեռացման ժամանակակից մոտեցումները

### Subretinal Membrane Removal. Modern Approach

#### Արմեն Վարդանյան

բ. գ. դ., պրոֆեսոր, Մ. Յերացու անվ. Երևանի պետական բժշկական համալսարանի (ԵՊԲՀ) Աչքի հիվանդությունների ամբիոն, Ս. Վ. Մալայանի անվ. ակնաբուժական կենտրոնի վիրտեոռետինալ բաժանմունքի վարիչ, ՀՀ ակնաբույժների ասոցիացիայի նախագահ, Երևան, ՀՀ



#### Armen Vardanyan

MD, Doctor of Medical Sciences, professor, Department of Ophthalmology of the Yerevan State Medical University (YSMU), Head of the Vitreoretinal Department of S. V. Malayan Ophthalmological Center, Yerevan, Armenia

Սուրբետինալ մեմբրանի հեռացումը կարևոր միջամտություն է ցանցաթաղանթի այնպիսի հիվանդությունների բուժման համար, ինչպիսիք են սուրբետինալ արյունազեղումը և ֆիբրոզը: Բուժառույժ (65 տ.) դիմել է Ս. Վ. Մալայանի անվ. ԱԿ-ի վիրտեոռետինալ բաժանմունք, զանգատներով աջ աչքի առարկայական տեսողության բացակայությունից: Կատարվել է վիզուալիզացիա, տոնոմետրիա, բիոմիկրոսկոպիա, օֆթալմոսկոպիա, ուլտրաձայնային հետազոտություն, օպտիկական կոհերենտ տոմոգրաֆիա (ՕԿՏ): Հետազոտությունների արդյունքում ախտորոշվել է աջ աչքի ցանցաթաղանթի մակուլյար գոտու սուրբետինալ մեմբրան և ցանցաթաղանթի սուրբետինալ ռեգմատոզեն շերտազատում: Կատարվել է վիրահատություն՝ հետին փակ վիրտեոռետինալ, ռետինոտոմիա, մեմբրանէկտոմիա, պերիֆերիկ ֆոտոլազերկոագուլացիա, սիլիկոնային յուղի ներմուծում ակնախոռոչ: Մեկ ամիս անց բուժառույժ ուներ 0,1 տեսողության սրություն (կամ 10% տեսողություն) ցույց տալով տեսողական զգալի վերականգնման հնարավորությունը սուրբետինալ մեմբրանի հեռացման ժամանակակից վիրաբուժական մոտեցմամբ:

Subretinal membrane removal is an important procedure for treating retinal conditions such as subretinal hemorrhage and fibrosis. This case presents a case of wet age-related macular degeneration with submacular fibrosis and retinal detachment, in which the patient's visual acuity was initially light perception. Following retinal detachment repair and subretinal membrane removal, the visual acuity improved to 20/200, demonstrating the potential for significant visual recovery with the modern surgical approach of subretinal membrane removal.

## Artificial Intelligence for the Diagnosis and Screening of Retinal Diseases

### Թադևոս Հովհաննիսյան

բ.գ.թ., ակնաբուժական կլինիկայի ղեկավար և ակնաբույժ, Աստղիկ բժշկական կենտրոն, ակնաբույժ, «Երևան» բժշկագիտական կենտրոն (Քանաքեռ-Զեյտուն), Երևան, ՀՀ

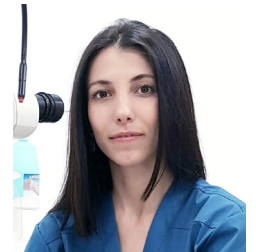

### Tadevos Hovhannisyan

MD, PhD, Head of Ophthalmology Clinic and ophthalmologist, Astghik Medical Center, ophthalmologist, Yerevan (Kanaker-Zeytun) Medical Scientific Center, Yerevan, Armenia

### Սիրանուշ Ասատրյան

բ.գ.թ., ակնաբույժ, Աստղիկ բժշկական կենտրոն, ակնաբույժ, Ուիգմոր կլինիկա, ակնաբույժ, «Երևան» բժշկագիտական կենտրոն (Քանաքեռ-Զեյտուն), Երևան, ՀՀ



### Siranush Asatryan

MD, PhD, Ophthalmologist, Astghik Medical Center, ophthalmologist, Wigmore clinic, ophthalmologist, Yerevan (Kanaker-Zeytun) Medical Scientific Center, Yerevan, Armenia

Արհեստական բանականությունը (ԱԲ) դառնում է նոր մեթոդ՝ ակնաբուժական տվյալների վերլուծության և ցանցաթաղանթի հիվանդությունների վերաբերյալ նոր կլինիկական և ախտաբանական պատկերացումների բացահայտման համար: ԱԲ-ի վրա հիմնված ալգորիթմները հիմնականում կիրառվում են ցանցաթաղանթի ամենատարածված հիվանդությունների ոլորտում, ներառյալ դիաբետիկ ռետինոպաթիան, տարիքային մակույար դեգեներացիան և կարճատեսությունը: ԱԲ-ի մոդելները հիմնականում օգտագործվում են ակնահատակի սքրինինգի և օպտիկական կոհերենտ տոմոգրաֆիայի պատկերների համար: Այնուամենայնիվ, ավելի առաջադեմ մեթոդներ են ուսումնասիրվում՝ հիվանդության ակտիվության կենսամարկերների և արդյունքների չափելիության վերաբերյալ կլինիկական համապատասխան տեղեկատվություն ստանալու համար: ԱԲ-ն հզոր գործիք է կլինիկական և հետազոտական համատեքստում ստացված տեղեկատվության ծավալի ավելացման պարագայում: Այնուամենայնիվ, շատ հարցեր դեռ պետք է լուծվեն, այդ թվում՝ առաջացած տեխնոլոգիաների և ռեսուրսների բարձր պահանջարկը և շատ մեծ տվյալների բազաների անհրաժեշտությունը: Այս հոդվածը վերանայում է ԱԲ-ի ներկայիս օգտագործումը ցանցաթաղանթի հիվանդությունների գործում, ներկա խնդիրները և ապագա հեռանկարները:

Artificial intelligence (AI) is becoming established as a new method for analysing ophthalmological data, and unveiling new clinical and pathogenic insights into retinal diseases. AI-based algorithms are largely employed in the field of the most prevalent retinal diseases, including diabetic retinopathy, age-related macular degeneration and myopia. AI models are mainly used in screening of the fundus and structural optical coherence tomography images. However, more advanced methodologies are under investigation to extract clinically relevant information regarding the biomarkers of disease activity and outcome measures. AI is a powerful tool for increasing the amount of information obtained in clinical and research contexts. However, many issues still need addressing, including the resulting high demand for technology and resources, and the need for very large databases. This article reviews the current use of AI in retinal diseases, unmet needs and future perspectives.

## Artificial Intelligence, Digital Imaging and Robotics Technologies for Vitreoretinal Surgery

### Աստղիկ Ղազարյան

Ս. Վ. Մալայանի անվ. ակնաբուժական կենտրոնի վիրտեռոռետինալ բաժանմունքի ակնաբույժ, Երևան, ՀՀ

### Astghik Ghazaryan

MD, ophthalmologist at the Vitreoretinal Department of S. V. Malayan Ophthalmological Center, Yerevan, Armenia



Արհեստական բանականության (ԱԲ) և վիզուալիզացիայի առաջադեմ տեխնոլոգիաների ինտեգրումը վերափոխում է ցանցաթաղանթի ախտահարումների ախտորոշումը և վիրտեռոռետինալ վիրաբուժությունը: Նախնական, ներակնային և հետվիրահատական պատկերումը, ներառյալ ակնագնդի պատկերումը, ՕԿՏ-ն և ՕԿՏԱ-ն թույլ են տալիս վաղ հայտնաբերել ցանցաթաղանթի նուրբ փոփոխությունները, բարելավելով հիվանդների վիճակը: Արհեստական բանականությամբ հզորացված խորը ուսուցման մոդելները կարող են արագորեն վերլուծել ցանցաթաղանթի պատկերների մեծ ծավալներ՝ աջակցելով դիապնոզի ճշգրիտ դեդյուկցիայի, դեղին բծի տարիքային դեգեներացիայի և գլաուկոմայի վաղ ախտորոշմանը: Այս համակարգերը հնարավորություն են տալիս իրականացնել հեռակա սկրինինգ եւ կանխատեսողական վերլուծություններ բուժման ժամանակացույցի համար և բարելավել վիրաբուժական պլանավորումը: Առաջադեմ վիզուալիզացիայի գործիքները, ինչպիսիք են մեծ էկրանները, 3D վիրահատական մոնիտորները և ռոբոտացված օժանդակ հարթակները, բարելավում են վիրահատության ընթացքում ճշգրտությունը, նվազեցնում են դողը և բարելավում էին էրգոնոմիկան: Մինչդեռ ԱԲ-ն առաջարկում է բարձր ճշգրտություն, արդյունավետություն և մատչելիություն, մարտահրավերների թվում են բարձր ծախսերը, մոդելի հարմարեցումը տեղական բնակչության համար, էթիկական մտահոգությունները և պոտենցիալ կախվածությունը, որը կարող է ազդել կլինիցիստների փորձագիտության վրա: Ընդհանուր առմամբ, ԱԲ-ն և նոր տեխնոլոգիաները խոստանում են հեղափոխություն մտցնել ցանցաթաղանթի ախտահարումների վարման մեջ, մասնավորապես՝ թերսպասարկվող շրջաններում՝ միաժամանակ ընդգծելով կլինիկական դատողության հետ զգույշ ինտեգրման անհրաժեշտությունը:

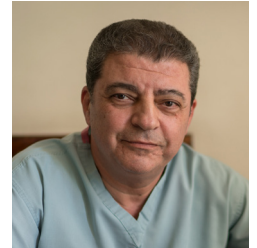The integration of artificial intelligence (AI) and advanced visualization technologies is transforming retina diagnostics and vitreoretinal surgery. Pre-, intra-, and postoperative imaging, including fundus photography, OCT, and OCTA, allows early detection of subtle retinal changes, improving patient outcomes. AI-powered deep learning models can rapidly analyze large volumes of retinal images, supporting early diagnosis of diabetic retinopathy, age-related macular degeneration, and glaucoma. These systems enable remote screening, predictive analytics for treatment timing, and enhanced surgical planning. Advanced visualization tools such as heads-up displays, 3D surgical monitors, and robotic-assisted platforms improve intraoperative precision, reduce tremor, and enhance ergonomics. While AI offers increased accuracy, efficiency, and accessibility, challenges include high costs, model adaptation for local populations, ethical concerns, and potential dependency that may impact clinician expertise. Overall, AI and new technologies promise to revolutionize retinal care, particularly in underserved regions, while highlighting the need for careful integration with clinical judgement.



## Funnel Shaped Retinal Detachment Repair in Phthisical Eye

### Արմեն Վարդանյան

բ. գ. դ., պրոֆեսոր, Մ. Ջերաջու անվ. Երևանի պետական բժշկական համալսարանի (ԵՊԲՀ) Աչքի հիվանդությունների ամբիոն, Ս. Վ. Մալայանի անվ. ակնաբուժական կենտրոնի վիրտերոռետինալ բաժանմունքի վարիչ, ՀՀ ակնաբույժների ասոցիացիայի նախագահ, Երևան, ՀՀ



### Armen Vardanyan

MD, Doctor of Medical Sciences, professor, Department of Ophthalmology of the Yerevan State Medical University (YSMU), Head of the Vitreoretinal Department of S. V. Malayan Ophthalmological Center, Yerevan, Armenia

### Շանթ Եփրեմյան

Ս. Վ. Մալայանի անվ. ակնաբուժական կենտրոնի վիրտերոռետինալ բաժանմունքի ակնաբույժ, Երևան, ՀՀ



### Shant Yepremyan

MD, ophthalmologist at the Vitreoretinal Department of S. V. Malayan Ophthalmological Center, Yerevan, Armenia

Ներկայացնում ենք 50-ամյա տղամարդու դեպք, աջ ակնագնդի պատռվածքով պայթյունի հետևանքով և աջ աչքի տեսողության կորստով: Կատարվել է առաջնային վերքի մշակում, որին հաջորդել է pars plana վիրտեկտոմիա, սիլիկոնային յուղով տամպոնաժ, կատարակտի էքստրակցիա և ՆԱՌ իմպլանտացիա ցանցաթաղանթի շերտազատման և քորոիդային արտահոսքի համար: Հետազոտության արդյունքում բացակայում էր լույսի ընկալումը, առկա էին ցանցաթաղանթի ճագարաձև շերտազատումը, սիլիկոնային յուղը, պսևդոֆակիան, ակնագնդի ֆթիզիսը և հիպոտոնիան: Վիրահատական բուժումը ներառում էր ցանցաթաղանթի վերականգնում 360° ռետինեկտոմիայով, սիլիկոնային յուղի հեռացումով, ցանցաթաղանթի պանֆոտոկոագուլյացիայով և պերֆտորոկարբոնային տամպոնաժով, որը հետագայում փոխարինվեց սիլիկոնային յուղով: Հինգ ամսից հետո տեսողության սրությունը բարելավվել է մինչև 0.02, իսկ ՆԱՌ-ը կայունացել է 10 մմ սևդիկի սյան վրա՝ ցույց տալով ցանցաթաղանթի հետվնասվածքային շերտազատում ունեցող ֆթիզիկ աչքում լայնածավալ վիրտերոռետինալ միջամտության արդյունավետությունը:

We present a case of a 50-year-old male with a history of globe rupture due to an explosion presented with vision loss in the right eye. Primary wound closure was performed, followed by pars plana vitrectomy, silicone oil tamponade, cataract extraction, and IOL implantation for retinal detachment and choroidal effusion. Examination revealed no light perception, funnel-shaped retinal detachment, silicone oil, pseudophakia, phthisis bulbi, and hypotony. Surgical management included retinal detachment repair with 360° retinectomy, silicone oil removal, panretinal photocoagulation, and perfluorocarbon tamponade, later exchanged for silicone oil. At the five-month follow-up, visual acuity improved to 20/1000, and IOP stabilized at 10 mmHg, demonstrating the efficacy of extensive vitreoretinal intervention in a phthisical eye with post-traumatic retinal detachment.

## Reconstruction of Anterior Segment of Eyeglobe in Traumas of Eyeglobes

### Անդրե Ամիրխանյան

«Երևան» բժշկագիտական կենտրոն (Քանաքեռ-Զեյթուն) ակնաբուժական կլինիկայի ղեկավար և ակնաբուժական վնասվածքաբանության բաժանմունքի վարիչ, Հայկական ակնաբուժության Նախագծի Վահագն Ակլամշեանի անվան Եղեգնաձորի մարզային ակնաբուժական կենտրոնի ակնաբույժ և վիրաբույժ, ՀՀ



### Andre Amirkhanyan

MD, Head of the Ophthalmology Clinic and Chief of Ocular Trauma Department, 'Yerevan' (Kanakar-Zeytun) Medical Scientific Center; ophthalmologist and surgeon of the Armenian EyeCare Project Vahagn Aglamishian Yeghegnadzor Regional Eye Center, Armenia

**Ներածություն և նպատակներ.** Վնասվածքային կատարակտն առաջանում է բութ կամ թափանցող ակնային վնասվածքների հետևանքով: Վնասվածքային կատարակտի բուժումը կատարվում է նույն սկզբունքով, ինչ տարիքային կատարակտի դեպքում, սակայն ակնային հյուսվածքների վնասումը և մի շարք հետվիրահատական բարդությունները կարող են հանգեցնել տեսողության ոչ լիարժեք վերականգման: Այս ուսումնասիրությունը մշակվել է բուժումը կատարող անձի, դրա իրականացման ժամկետների և տեսակի հստակեցման համար:

**Նյութ և մեթոդներ.** Այս հեռանկարային ուսումնասիրությանը մասնակցել է հինգ հիվանդ: Մենք վերլուծել ենք 50-60 տարեկան տարիքային խմբում վնասվածքային կատարակտի բժշկական գրառումները, որոնք վիրահատվել են վիրահատիչի կողմից կատարակտի կապակցությամբ` Iris Claw ներակնային ոսպնյակի իմպլանտացիայով և բքի պլաստիկայով: Հիվանդներին հետևել են վեց ամիս:

**Արդյունքներ.** Ընդհանուր առմամբ հինգ հիվանդին կատարվել է կատարակտի վիրահատություն` pars plana վիրահատումից (երեք հիվանդ) և առաջային վիրահատումից (երկու հիվանդ), բոլոր հիվանդները տղամարդիկ են: Միջին տարիքը կազմել է 55 + 5 տարի: Առաջնային վնասվածքի տեսակը թափանցող վնասվածք էր մեկ հիվանդի մոտ և բութ վնասվածքներ` չորս հիվանդի մոտ: Բոլոր հիվանդների տեսողության սրությունը կազմել է 0.2-0.6:

**Եզրակացություն.** Վնասվածքային կատարակտը մարտահրավեր է ներկայացնում շատ դեպքերում, նույնիսկ լավագույն վիրաբույժների ձեռքում: Վիրաբուժական մոտեցման ընտրությունը, ներակնային ոսպնյակի տեսակը, ներակնային ոսպնյակի տեղակայումը կախված են վիրաբույժի և հիվանդի հետ կապված բազմաթիվ գործոններից: Չկա «ունիվերսալ» մեթոդ, որը կհամապատասխանի բոլորին. տեխնիկան և ժամանակացույցը պետք է հարմարեցվեն յուրաքանչյուր հիվանդի համար: Վիրահատումից գործընկերների օգնությունը չափազանց կարևոր է:

## Reconstruction of Anterior Segment of Eyeglobe in Traumas of Eyeglobes

**Background and Objectives:** Traumatic cataract occurs secondary to blunt or penetrating ocular traumas. The management of traumatic cataract follows the same principle as for senile cataract, but associated damage to ocular tissues and several post-operative complications may lead to suboptimal visual outcome. This study was conceptualized to underline who should do the treatment, the timing and the type of the treatment.

**Material and Methods:** This prospective study was conducted on 5 patients. We analyzed medical records of traumatic cataracts in the 50-60 years age group operated by VR surgeon for cataract surgery with Iris Claw IOL implantation and pupiloplasty. Patients were followed - up for a period of 6 months

**Results:** A total of 5 patients were documented to have undergone cataract surgery with pars plana vitrectomy (3 patients) and anterior vitrectomy (2 patients), all patients were men. Mean age was 55 +5years. Type of primary insult was penetrating traumas (1 patient) and blunt traumas (4 patients). All patients achieved visual acuity 0.2-0.6.

**Conclusions:** Traumatic cataract is a challenging situation under most circumstances, even in the hands of the best surgeons. Choice of surgical approach, type of IOL, location of IOL depend on multiple surgeon and patient-related factors. No "one size can fit all"; techniques and timing have to be customized for each patient. The help of VR colleagues is essential.

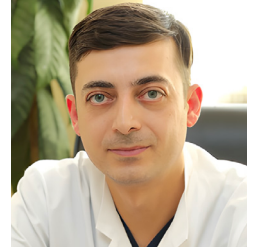## Scleral Fixation of the IOL in Patients with Marfan Syndrome

### Լևոն Գրիգորյան

Ս. Վ. Մալայանի անվ. ակնաբուժական կենտրոնի աչքի վնասվածքների բաժանմունքի ակնաբույժ, Երևան, ՀՀ

### Levon Grigoryan

MD, Ophthalmologist at Eye Traumas Department of the S. V. Malayan Ophthalmological Center, Yerevan, Armenia



Մարֆանի համախտանիշը շարակցական հյուսվածքի հազվագյուտ գենետիկ խանգարում է: Պաթոգենետիկորեն, հիվանդության պատճառ է հանդիսանում FBN1 գենի մուտացիան, որը կոդավորում է ֆիբրիլինը՝ սպիտակուցը, որն ունի կարևոր նշանակություն շարակցական հյուսվածքի կայունության համար: Ամենից հաճախ ախտահարվում են սրտանոթային, ոսկրային և ակնային համակարգերը: Աչքի բնորոշ կլինիկական ախտահարումներն են. մեծ առաջահետին առանցք, կոր եղջերաթաղանթ, ծիածանաթաղանթի տրանսիլյունմիսացիա, վաղ կատարակտ, գլաուկոմա, ամբլիոպիա, ցանցաթաղանթի շերտազատում, ոսպնյակի էկտոպիա և դիսլոկացիա: Վերջինս հանդիպում է Մարֆանի սինդրոմով տառապող պացիենտների մոտ 60%-ի մոտ: Այս դեպքում շատ հաճախ արհեստական ոսպնյակի իմպլանտացիան պարկի մեջ հնարավոր չէ, ցիկլան կապանների թուլության պատճառով: Նման դեպքերում ՆԱՌ-ի սկլերալ ֆիքսացիան իրենից ներկայացնում է ոսպնյակի իմպլանտացիայի ապահով այլընտրանքներից մեկը: Զեկույցում նկարագրված է Մարֆանի սինդրոմով պացիենտների արհեստական ոսպնյակի սկլերալ ֆիքսացիայի երկու դեպք: Զեկույցի նպատակն է նկարագրել Մարֆանի սինդրոմով պացիենտների մոտ սկլերալ ֆիքսացիայի առանձնահատկությունները և գնահատել ռեֆրակցիոն և տեսողության սրության արդյունքները:

Marfan syndrome is a rare genetic disorder of connective tissue. Pathogenetically, the disease is caused by a mutation in the FBN1 gene, which encodes fibrillin, a protein crucial for the stability of connective tissue. The cardiovascular, skeletal, and ocular systems are most commonly affected. The characteristic ocular clinical manifestations include: increased axial length, curved cornea, iris transillumination, early cataracts, glaucoma, amblyopia, retinal detachment, ectopia lentis and lens dislocation. The latter occurs in approximately 60% of patients with Marfan syndrome. In such cases, implantation of an artificial intraocular lens (IOL) in the capsular bag is often impossible due to weakened zonules. Scleral fixation of the IOL represents a safe alternative method for lens implantation in these patients. This report describes two cases of scleral fixation of an artificial intraocular lens in patients with Marfan syndrome. The aim of the report is to describe the specific characteristics of scleral fixation in patients with Marfan syndrome and to evaluate the refractive and visual acuity outcomes.



Armenian EyeCare Project Charitable Foundation  
7, Sergey Mergelyan street, Yerevan, Armenia

010 55 90 68

[aecp@aecp.am](mailto:aecp@aecp.am)

[www.aecp.am](http://www.aecp.am)