



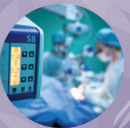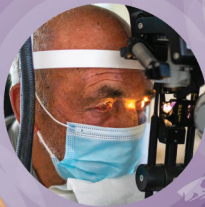# OPHTHALMOLOGY GENERAL PEDIATRICS

ՍԵՊՏԵՄԲԵՐԻ 26-27, 2025  
SEPTEMBER 26-27, 2025

## ՀԱՅԿԱԿԱՆ ԱԿՆԱԲՈՒԺՈՒԹՅԱՆ ՆԱԽԱԳԾԻ ԵՎ ԼՈՍ ԱՆՋԵԼԵՍԻ ՄԱՆԿԱԿԱՆ ՀԻՎԱՆԴԱՆՈՅԻ 23<sup>RD</sup> ՄԻԶԱԳՐԱՅԻՆ ՀԱՍՏԺՈՐՈՎ ԱԿՆԱԲՈՒԺՈՒԹՅՈՒՆ

ARMENIAN EYECARE PROJECT – CHILDREN'S HOSPITAL LOS ANGELES  
23<sup>RD</sup> INTERNATIONAL CONFERENCE  
OPHTHALMOLOGY

ՀԱՍՏՈՒՏԱԳՐԵՐԻ ՀԱՎԱՔԱԾՈՒ  
ABSTRACT BOOK



# ՀԱՅԿԱԿԱՆ ԱԿՆԱՐՈՒԹՈՒԹՅԱՆ ՆԱԽԱԳԾԻ ԵՎ

## ԼՈՍ ԱՆՋԵԼԵՍԻ ՄԱՆԿԱԿԱՆ ՀԻՎԱՆՂԱՆՈՅԻ 23-ՐԴ ՄԻԶԱԳՈՍՅԻՆ ՀԱՍՄԺՈՂՈՎ (ԱԿՆԱՐՈՒԹՈՒԹՅՈՒՆ)

### ARMENIAN EYECARE PROJECT – CHILDREN’S HOSPITAL LOS ANGELES

### 23RD INTERNATIONAL CONFERENCE (OPHTHALMOLOGY)

Հայկական ակնաբուժության նախագծի և Լոս Անջելեսի մանկական հիվանդանոցի 23-րդ միջազգային ակնաբուժական համաժողովը տեղի է ունեցել 2025թ. սեպտեմբերի 26-ից 27-ը Երևանում՝ Հայկական ակնաբուժության նախագծի 65-րդ բժշկական առաքելության շրջանակներում:

Մեկշաբաթյա բժշկական առաքելության հազեցած ծրագիրն ընդգրկում էր բժիշկ կամավորների և մայրաքաղաքի ակնաբուժական կլինիկաների, ինչպես նաև ՀԱՆ-ի մարզային ակնաբուժական կենտրոնների և Աջքի շարժական հիվանդանոցի ակնաբույժների մասնագիտական քննարկումներ, բարդ դեպքերի վիրահատություններ, երիտասարդ ակնաբույժների համար դասախոսություններ, Հայկական ակնաբուժության նախագծի և Ս. Վ. Մալայանի անվան ակնաբուժական կենտրոնի Wet-Lab-ում համատեղ աշխատանքներ և այլն, ինչպես նաև ակնաբուժության երկօրյա համաժողովը:

Համաժողովին զեկույցներով հանդես են եկել մասնագետներ Հայաստանից, ինչպես նաև ԱՄՆ-ի, Կանադայի և Ռուսաստանի համաշխարհային ճանաչում ունեցող հիվանդանոցներից և համալսարաններից: Միջոցառումները կազմակերպվել են ՀՀ առողջապահության նախարարության, Ակնաբույժների հայկական ասոցիացիայի և այլ գործընկերների հետ գործակցությամբ:

The AACP-CHLA 23rd International Ophthalmology Conference took place on September 26-27, 2025 in Yerevan, within the 65th Medical Mission of the Armenian EyeCare Project.

The week-long intensive Medical Mission program included professional discussions between volunteer doctors and ophthalmologists from the capital’s clinics, as well as from AACP Regional Eye Centers and the Mobile Eye Hospital; complex cases surgeries; lectures for young ophthalmologists; collaborative work at the joint WetLab of the Armenian EyeCare Project and the S. V. Malayan Ophthalmological Center; and more - including the two-day Ophthalmology Conference.

We are honored to have as the Medical Mission participants and Conference speakers, lecturers from Armenia, as well as physicians from the best universities and hospitals in the USA, Canada and Russia. This conference has been organized in collaboration with the Ministry of Health of Armenia, the Armenian Association of Ophthalmologists and other partners.

#### ՀՈՎԱՆԱՎՈՐՆԵՐ | SPONSORS



#### ԻՆՖՈՐՄԱՑԻՈՆ ԳՈՐԾԸՆԿԵՐՆԵՐ | MEDIA PARTNERS



#### ԳՈՐԾԸՆԿԵՐՆԵՐ | PARTNERS



ՄԵԶԱԳՈՍՅԱՆ ՎԱՅՐԸ՝ ԴԱԲԼ ԹՐԻ ՀԻԼԹՈՆ ՀՅՈՒՐԱՆՈՅ, ՀՀ, Ք. ԵՐԵՎԱՆ, ՊՐ. ԼՈՍԱՎՈՐԻՉԻ 4/2  
DOUBLE TREE HILTON HOTEL, GR. LUSAVORICH ST., 4/2, YEREVAN, ARMENIA

ՄՈՑԱՆՑ  
ON-LINE



# ՀԱՄԱԺՈՐՈՎԻ ԳԻՏԱԿԱՆ ԵՎ ԿԱԶՄԱԿԵՐՊՉԱԿԱՆ ԿՈՄԻՏԵ



**Ռոջեր Օհանեսյան, ԱՄՆ**  
**Roger Ohanesian, USA**



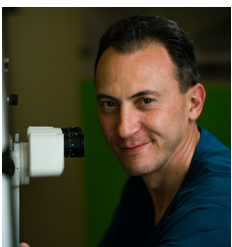
**Ահարոն Գաբրիելյան, ԲԲ**  
**Aharon Gabrielyan, Armenia**



**Անդրե Ամիրխանյան, ԲԲ**  
**Andre Amirkhanyan, Armenia**



**Աննա Հովակիմյան, ԲԲ**  
**Anna Hovakimyan, Armenia**



**Ասատուր Հովսեփյան, ԲԲ**  
**Asatur Hovsepyan, Armenia**




**Արմեն Շաքարյան, ԲԲ**  
**Armen Shakaryan, Armenia**



**Արմեն Վարդանյան, ԲԲ**  
**Armen Vardanyan, Armenia**



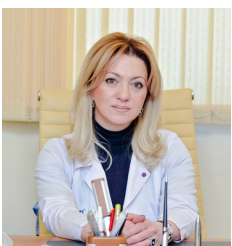**Արմինե Ղարաքեշիշյան, ԲԲ**  
**Armine Gharakeshishyan, Armenia**



**Բարուխ Կուպերման, ԱՄՆ**  
**Baruch D. Kuppermann, USA**



**Գեորգի Գրիգորյան, ԲԲ**  
**Georgi Grigoryan, Armenia**



**Ելենա Մալայան, ԲԲ**  
**Yelena Malayan, Armenia**



**Եղիա Ղարիպեան, Ավստրալիա**  
**Yeghia Gharibian, Australia**

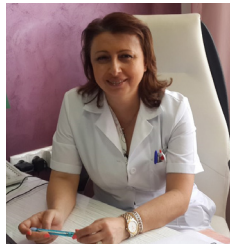

**Թադևոս Հովհաննիսյան, ԲԲ**  
**Tadevos Hovhannisyan, Armenia**

# CONFERENCE SCIENTIFIC AND ORGANIZATIONAL COMMITTEE



**Թոմաս Լի, ԱՄՆ**  
**Thomas C. Lee, USA**



**Լիլիթ Ոսկանյան, ԶՅ**  
**Lilit Voskanyan, Armenia**



**Խոդամ Ռոստոմյան, ԱՄՆ**  
**Khodam Rostomian, USA**



**Հովսեփ Միրոյան, ԶՅ**  
**Hovsep Miroyan, Armenia**



**Մեթյու Վեյդ, ԱՄՆ**  
**Matthew Wade, USA**



**Մեհր Եփրեմյան, ԱՄՆ**  
**Meher Yepremyan, USA**



**Նունե Եղիազարյան, ԶՅ**  
**Nune Yeghiazaryan, Armenia**



**Ջոն Հովանեսյան, ԱՄՆ**  
**John Hovanesian, USA**



**Ռիչարդ Հիլլ, ԱՄՆ**  
**Richard Hill, USA**



**Ռուբեն Գրիգորյան, ԱՄՆ**  
**Ruben Grigorian, USA**



**Ռուզաննա Հարությունյան, ԶՅ**  
**Ruzanna Harutyunyan, Armenia**



**Ռուզաննա Մելիքյան, ԶՅ**  
**Ruzanna Melikyan, Armenia**



**Թամար Մինասյան, ԶՅ**  
**Tamar Minasyan, Armenia**

# ԳԼԱՈՒԿՈՍԱ GLAUCOMA

GIANT նախագծի (գլաուկոմայի հայտնաբերման նեղանկյուն գլաուկոմայի բուժման) վերջին տվյալները. Հայաստանում հետազոտությունների արդյունքները

Update on Project GIANT (Glaucoma Identification and Narrow Angle Treatment).  
The Screening of a Nation



## Ռիչարդ Հիլլ

Իրվինում Կալիֆոռնիայի համալսարանի ակնաբուժության ամբիոնի (պատվո) դոցենտ, Գլաուկոս կորպորացիայի և Օրինջի շրջանի Գլաուկոմա ընկերության հիմնադիր, Հայկական ակնաբուժության նախագծի (ՀԱՆ) հիմնադիր - անդամ և տնօրենների խորհրդի անդամ, Կալիֆոռնիա, ԱՄՆ

## Richard Hill

MD, Associate Professor (Emeritus) of Ophthalmology at the University of California (Irvine), Co-Founder of Glaukos Corporation, Founder of Orange County Glaucoma, Founding Member and Board Member of the Armenian EyeCare Project (AECF), CA, USA

«GIANT» նախագիծը Հայաստանում իրականացվող համազգային նախաձեռնություն է, որն ուղղված է գլաուկոմայի վաղ հայտնաբերման և բուժման բարելավմանը՝ հատուկ ուշադրություն դարձնելով նեղ անկյուն գլաուկոմային: Սարգիս և Շուշան Մնացականյանների ընտանիքի կողմից եռամյա հովանավորությամբ ֆինանսավորվող ծրագիրը համատեղում է հանրային կրթությունը, մասնագիտական վերապատրաստումը և առաջադեմ ախտորոշիչ տեխնոլոգիաները՝ ամբողջ երկրում գլաուկոմայի սկրինինգային կարողություններն ընդլայնելու համար:

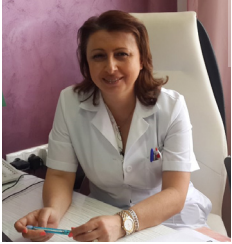Նախագիծը թիրախավորում է բարձր ռիսկի խմբերին և օգտագործում է պարզեցված սկրինինգային գործիքներ՝ զուգահեռաբար ակնահատակի լուսանկարների արհեստական բանականությամբ վերլուծության: 30,000 շաքարային դիաբետի սկրինինգային պատկերների վրա հիմնված վաղ վերլուծությունը ցույց տվեց արհեստական բանականության օգնությամբ տեսակավորման ներուժը՝ զգալիորեն կրճատելու բժիշկների աշխատանքային ծանրաբեռնվածությունը՝ միաժամանակ բարձրացնելով արդյունավետությունը: Լրացուցիչ միջոցառումներից են բժիշկների և տեխնիկների վերապատրաստումը, բարձր արդյունավետությամբ թեստավորման մեթոդների ներդրումը և առաջային հատվածի ՕԿՏ-ի կիրառումը՝ առաջային խցիկի անկյունը ճշգրիտ գնահատելու համար: Ազգային առողջապահական հաստատությունների հետ համագործակցությունը նպատակ ունի ստեղծել գլաուկոմայի սկրինինգի և ուղեգրման կայուն համակարգ ամբողջ երկրում:

Project GIANT is a nationwide initiative in Armenia aimed at improving the early detection and treatment of glaucoma, with a special focus on narrow-angle glaucoma disease. Supported through a three-year sponsorship from the Sarkis and Shushan Mnatzaganian family, the program combines public education, professional training, and advanced diagnostic technologies to expand glaucoma screening capacity across the country.

The project targets high-risk populations and utilizes simplified screening tools alongside artificial intelligence analysis of fundus photographs. Early results from 30,000 diabetic screening images have demonstrated the potential of AI-assisted triage to significantly reduce physician workload while increasing effectiveness. Additional efforts include training polyclinic doctors and technicians, implementing high-throughput testing methods, and introducing anterior segment OCT for accurate angle assessment. Collaboration with national healthcare institutions aims to establish a sustainable, countrywide glaucoma screening and referral system.



## Correction of Refractive Errors in Glaucoma



### Լիլիթ Ոսկանյան

բ. գ. թ., դոցենտ, Մ. Յերացու անվ. Երևանի պետական բժշկական համալսարանի (ԵՊԲՀ) Ակնաբանության ամբիոնի վարիչ, Ս. Վ. Մալայանի անվ. ակնաբուժական կենտրոնի գլաուկոմայի բաժանմունքի վարիչ, Հայաստանի Գլաուկոմայի հանրության ղեկավար, Երևան, ՀՀ

### Lilit Voskanyan

MD, PhD, Associate Professor, Head of Department of Ophthalmology of the Yerevan State Medical University (YSMU), Head of Glaucoma Department of S. V. Malayan Ophthalmological Center Yerevan, President of the Armenian Glaucoma Society, Yerevan, Armenia

Բուժառուների մոտ ժամանակակից շրջանում գլաուկոման և կատարակտան հաճախ զուգակցված են ընթանում, և երբեմն բուժման ժամանակ բժիշկը կանգնում է տարբեր ընտրությունների առաջ: Այսօրվա դրությամբ ռեֆրակցիայի շտկումները՝ թե՛ կարճատեսության, հեռատեսության, աստիգմատիզմի շտկման տեսանկյունից և թե՛ տարիքով պայմանավորված պրեսբիոպիայի շտկման նպատակով, հնարավոր է իրականացնել նաև գլաուկոմայով տառապող բուժառուների մոտ, այն դեպքում, երբ գլաուկոմատոզ փոփոխությունները շատ արտահայտված չեն:

Ելնելով տեսողողական նյարդի վիճակից և գլաուկոմայի բուժման եղանակից՝ հնարավոր է շտկել ռեֆրակցիոն շեղումները և ոչ միայն կանխարգելել տեսողության վատացումը գլաուկոմայի պատճառով, այլ նաև հնարավորություն տալ տեսադաշտի ոչ արտահայտված փոփոխությունների դեպքում ազատվել հեռվի և մոտիկի համար նախատեսված ակնոցների կարիքից:

Այսօրվա զեկուցման մեջ ներկայացված է մեր փորձը՝ դրական արդյունքների տեսակետից, նմանատիպ համատեղ միջամտությունների վերաբերյալ՝ գլաուկոմայի և կատարակտայի վիրահատության ժամանակ միաժամանակ իրականացված ռեֆրակցիոն շտկումների մասին:

In modern clinical practice, glaucoma and cataract are often concomitant in patients, and during treatment, the physician sometimes faces different choices. At present, refractive corrections—whether for myopia, hyperopia, astigmatism, or for presbyopia related to age—can also be performed in patients with glaucoma, provided that glaucomatous changes are not advanced.

Depending on the condition of the optic nerve and the method of glaucoma management, it is possible to correct refractive errors and not only prevent further vision deterioration due to glaucoma, but also, in cases with non-pronounced visual field changes, allow patients to be free from the need for glasses for both distance and near vision.

In today's presentation, we share our experience and positive outcomes regarding such combined interventions, namely, simultaneous refractive correction performed during glaucoma and cataract surgery.

## Treatment of Refractory Glaucoma at Different Stages



### Քնար Սահակյան

Մ. Չերացու անվ. Երևանի պետական բժշկական համալսարանի (ԵՊԲՀ) Ակնաբանության ամբիոնի դասախոս, Ս. Վ. Մալայանի անվ. ակնաբուժական կենտրոնի գլաուկոմայի բաժանմունքի ակնաբույժ, Երևան, ՀՀ

### Knar Sahakyan

MD, Lecturer of Department of Ophthalmology of the Yerevan State Medical University (YSMU), ophthalmologist at Glaucoma Department of S. V. Malayan Ophthalmological Center, Yerevan, Armenia

Գլաուկոման աչքի հիվանդությունների խումբ է, որն ընթանում է տեսադաշտի և տեսողական նյարդի բնորոշ պրոգրեսիվող փոփոխություններով, որոնց զարգացման համար ռիսկի գործոն է համարվում ներակնային ճնշման մակարդակը:

Ռեֆրակտեր գլաուկոման անվանում ենք այն դեպքերը, երբ ստանդարտ կոնսերվատիվ և վիրաբուժական միջոցները չեն ապահովում ներակնային ճնշման վերահսկումը և տեսողական ֆունկցիաների պահպանումը: Ռեֆրակտեր գլաուկոման ակնաբուժության բարդ խնդիրներից է: Բուժումը պահանջում է բազմափուլ մոտեցում՝ կախված հիվանդության ընթացքից և զարգացման աստիճանից: Կիրառվում են ինչպես մեդիկամենտոզ, այնպես էլ լազերային և վիրաբուժական բուժման մեթոդները: Բուժման նպատակն, իհարկե, եղած տեսողական ֆունկցիաների պահպանումն է:

Glaucoma is a group of eye diseases that proceed with characteristic progressive changes in the field of vision and optic nerve, for the development of which the level of intraocular pressure is considered a risk factor.

Refractory glaucoma is defined as those cases when standard conservative and surgical measures do not provide control of intraocular pressure and preservation of visual functions. Refractory glaucoma is one of the complex problems of ophthalmology. Treatment requires a multi-stage approach, depending on the course and degree of development of the disease. Both drug therapy and laser and surgical treatment methods are used. The goal of treatment, of course, is to preserve existing visual functions.

## Evaluating Functional Tests in Early Glaucoma: Test-Retest Variability and Structure-Function Relationship



### Կարմեն Բալյան

Գիտությունների թեկնածու, գիտությունների մագիստրոս, բժշկության բակալավր, վիրաբուժության բակալավր; Քենսինգտոն Առողջապահության հետազոտական ինստիտուտի գիտական հետազոտող, Տորոնտո, Կանադա

### Carmen Balian

MBBS, PhD, MSc; Research Associate Level II, Kensington Health Research Institute, Toronto, ON, Canada

**Նպատակ.** Այս ուսումնասիրությունն ուներ երկու նպատակ՝ (1) համեմատել չորս պերիմետրիկ թեստերի թեստ-հետթեստ փոփոխականությունը՝ ստանդարտ ավտոմատ պերիմետրիա (SAP), հաճախականության կրկնապատկման տեխնոլոգիա (FDT), թարթմամբ սահմանված ձև (FDF) և շարժման որոշմամբ ձև (MDT), որոշելու համար, թե որն է ամենահուսալին գլաուկոմայի ժամանակ տեսադաշտի վաղ կորստի մոնիթորինգի համար և (2) գնահատել, թե որքան լավ է յուրաքանչյուր թեստը համընկնում Հայդելբերգի ցանցաթաղանթի տոմոգրաֆիայի (HRT) միջոցով չափված տեսանյարդի սկավառակի կառուցվածքի հետ:

**Մեթոդներ.** Վաղ գլաուկոմայով 95 հիվանդ և 99 անհատ՝ վերահսկիչ խմբից երկու այցելությունների ընթացքում մեկ աչքում ենթարկվել են SAP, FDT, FDF և MDT թեստերի՝ թեստ-հետթեստ գրաֆիկների և Բլանդ-Ալտմանի գրաֆիկների միջոցով վերարտադրելիությունը գնահատելու համար: Կառուցվածքային և ֆունկցիոնալ վերլուծության համար վաղ գլաուկոմայով 70 հիվանդ և 87 անհատ՝ վերահսկիչ խմբից հետազոտվել են մեկ այցելության ընթացքում՝ օգտագործելով HRT և բոլոր չորս պերիմետրիկ թեստերը: Գլոբալ և ոլորտային ախտորոշիչ համաձայնությունը գնահատվել է համաձայնության գրաֆիկների միջոցով:

**Արդյունքներ.** SAP-ն և MDT-ն ցույց տվեցին նվազագույն փոփոխականությունն նորմալ զգայունության արժեքների մոտ, մինչդեռ FDT-ն և FDF-ն ունեին ավելի կայուն փոփոխականություն դինամիկ տիրույթում: FDF-ն ուներ ամենափոքր՝ 95% վստահության միջակայքը: HRT-ի հետ ավելի լավ համաձայնություն նկատվեց, երբ HRT դասակարգումը դուրս էր գալիս նորմալի սահմաններից: FDF-ն ցույց տվեց ամենամեծ ոլորտային համաձայնությունը նորմալից շեղված հատվածներում: SAP-ի, FDT-ի, FDF-ի և MDT-ի զգայունությունը, համապատասխանաբար, կազմել է 73.6%, 75.9%, 54.0% և 69.0%, մինչդեռ յուրահատկությունը կազմել է համապատասխանաբար 60.0%, 60.0%, 87.1% և 62.8%:

**Եզրակացություն.** Յուրաքանչյուր թեստ ունի իր յուրահատուկ առավելությունները: SAP-ը լավ է աշխատում նորմալ շեմերի մոտ, մինչդեռ FDF-ը արդյունավետ է ավելի խորն ախտահարումների դեպքում: FDF-ի SAP-ի, FDT-ի կամ MDT-ի հետ համադրությունը խորհուրդ է տրվում վաղ գլաուկոմայի մոնիթորինգի համար:

**Purpose:** This study had two objectives: (1) to compare the test-retest variability of four perimetric tests, Standard Automated Perimetry (SAP), Frequency Doubling Technology (FDT), Flicker Defined Form (FDF), and Motion Defined Form (MDT), to identify which is most reliable for monitoring early visual field loss in glaucoma; and (2) to evaluate how well each test correlates with optic nerve head (ONH) structure, as measured by the Heidelberg Retina Tomograph (HRT).

**Methods:** Ninety-five patients with early glaucoma and 99 controls underwent SAP, FDT, FDF, and MDT testing in one eye across two visits to assess repeatability using test-retest and Bland-Altman plots. For structure-function analysis, 70 early glaucoma patients and 87 controls were assessed in a single visit with HRT and all four perimetry tests. Global and sectoral diagnostic agreement was evaluated using concordance charts.

## Evaluating Functional Tests in Early Glaucoma: Test-Retest Variability and Structure-Function Relationship

**Results:** SAP and MDT showed the least variability near normal sensitivity, while FDT and FDF had more consistent variability across the dynamic range. FDF had the narrowest 95% confidence interval. Better agreement with HRT was observed when HRT classification was outside normal limits. FDF had the highest sectoral agreement in abnormal regions. Sensitivities for SAP, FDT, FDF, and MDT were 73.6%, 75.9%, 54.0%, and 69.0%, with specificities of 60.0%, 60.0%, 87.1%, and 62.8%, respectively.

**Conclusion:** Each test has unique strengths. SAP performs well near normal thresholds, while FDF is useful in more advanced damage. A combination of FDF with SAP, FDT, or MDT is recommended for early glaucoma monitoring.

## Closed (Narrow) Angle Glaucoma: Anatomically Closed (Narrow) Angle. Analysis within GIANT Program



### Հայկ Բաբայան

Ս. Վ. Մալայանի անվ. ակնաբուժական կենտրոնի գլաուկոմայի բաժանմունքի ակնաբույժ, Հայաստանի օպտոմետրիայի ասոցիացիայի խորհրդի անդամ, Երևան, ՀՀ

### Hayk Babayan

MD, Ophthalmologist at Glaucoma Department of S. V. Malayan Ophthalmological Center, Board member of the “Armenian Association of Optometry”, Yerevan, Armenia

**Ներածություն.** Փակ (նեղ)անկյուն գլաուկոման հանդիսանում է տեսողության անդառնալի կորստի հիմնական պատճառներից մեկն ամբողջ աշխարհում, որը հաճախ զարգանում է անախտանիշ ընթացքով: Վաղ հայտնաբերումն ու կանխարգելումը հնարավոր են միայն համակարգված սկրինինգային ծրագրերի միջոցով: Ժամանակակից մեթոդները, ներառյալ առաջային խցիկի անկյան օպտիկական կոհերենտ տոմոգրաֆիան (OCT), օֆթալմոսկոպիան, բիոմիկրոսկոպիան հնարավորություն են տալիս գնահատել ռիսկի գործոնները և ընտրել բարձր ռիսկի խմբերը:

**Եզրակացություն.** Սկրինինգային ծրագրերի ներդրումը փականկյուն գլաուկոմայի վաղ հայտնաբերման և կանխարգելման կարևոր գործոն է: Ժամանակակից ախտորոշիչ տեխնոլոգիաները թույլ են տալիս բարձր արդյունավետությամբ որոշել ռիսկի գործոնները և սկսել բուժումը դեռևս հիվանդության վաղ փուլերում: Կազմակերպված և պարբերական զննումները կարող են էապես նվազեցնել կուրության դեպքերը և նպաստել հասարակության տեսողական առողջության պահպանմանը:

**Introduction:** Angle-closure (narrow-angle) glaucoma is one of the leading causes of irreversible vision loss worldwide and often develops with an asymptomatic course. Early detection and prevention are possible only through systematic screening programs. Modern methods, including anterior chamber angle optical coherence tomography (OCT), ophthalmoscopy, and biomicroscopy, make it possible to assess risk factors and identify high-risk groups.

**Conclusion:** The implementation of screening programs is a key factor in the early detection and prevention of angle-closure glaucoma. Modern diagnostic technologies allow for the effective identification of risk factors and initiation of treatment at the early stages of the disease. Organized and periodic examinations can significantly reduce the incidence of blindness and contribute to the preservation of visual health in the population.

Modern Methods of Early Diagnostics of Glaucoma



**Գայանե Սիմոնյան**

Ս. Վ. Մալայանի անվ. ակնաբուժական կենտրոնի գլաուկոմայի բաժանմունքի ակնաբույժ, Երևան, ՀՀ

**Gayane Simonyan**

MD, Ophthalmologist at Glaucoma Department of S. V. Malayan Ophthalmological Center, Yerevan, Armenia

Գլաուկոման համարվում է տեսողության անդամնալի կորստի ամենատարածված պատճառներից մեկը: Հիվանդության վաղ հայտնաբերումը կարևոր նշանակություն ունի՝ հաշվի առնելով, որ ժամանակին սկսված բուժումը կարող է դանդաղեցնել կամ կանխել տեսադաշտի լուրջ կորուստները:

Ավանդական ախտորոշիչ մոտեցումներում կարևոր տեղ ունեն ներակնային ճնշման (IOP) ճշգրիտ չափումը՝ Goldmann տոնոմետրիայով, գոնիոսկոպիան՝ անկյան կառուցվածքը գնահատելու համար, ինչպես նաև կոմպյուտերային պերիմետրիան: Այնուամենայնիվ, միայն այս մեթոդներով հաճախ հնարավոր չէ հայտնաբերել հիվանդությունը սկզբնական փուլերում:

Ժամանակակից պատկերային տեխնոլոգիաները մեծապես ընդլայնում են հնարավորությունները: Visante anterior segment OCT համակարգը թույլ է տալիս ոչ ինվազիվ եղանակով ուսումնասիրել առաջային հատվածի անատոմիան՝ անկյան բացվածությունը, առաջային խցիկի խորությունը և իրի-կոռնեալ հարաբերակցությունները, ինչը կարևոր է հատկապես փակ կամ նեղ անկյան ռիսկի գնահատման համար: Մինևույն ժամանակ, Heidelberg Spectralis OCT-ը հնարավորություն է տալիս բարձր ճշգրտությամբ գնահատել պերիպապիլյար RNFL-ը և մակուլայի գանգլիոնար բջիջների ներքին պլեքսիֆորմ շերտը: Շերտերի վնասումը հաճախ նախորդում է տեսադաշտի փոփոխություններին, ինչը Heidelberg OCT-ն դարձնում է արժեքավոր գործիք գլաուկոմայի վաղ ախտորոշման համար:

**Եզրակացություն.** Գլաուկոմայի վաղ ախտորոշման համար անհրաժեշտ է համադրել ավանդական կլինիկական քննությունները և ժամանակակից մեթոդները: Բազմակողմանի մոտեցումն ապահովում է առավել զգայուն և հուսալի արդյունքներ, ինչը հնարավորություն է տալիս ժամանակին սկսել բուժումը և պահպանել տեսողությունը:


**Background:** Glaucoma remains one of the leading causes of irreversible vision loss worldwide. Early diagnosis is essential, as timely initiation of therapy can significantly delay or prevent progressive visual field deterioration.

**Methods:** Conventional diagnostic tools include precise intraocular pressure (IOP) measurement with Goldmann applanation tonometry, gonioscopy for anterior chamber angle assessment, and standard automated perimetry. However, these techniques alone often fail to detect the disease in its earliest stages.

**Advances:** Modern imaging technologies have greatly enhanced the ability to identify early glaucomatous damage. The Visante anterior segment OCT enables non-invasive evaluation of anterior segment anatomy, including angle configuration, anterior chamber depth, and iridocorneal relationships, which is particularly useful for detecting narrow or occludable angles. The Heidelberg Spectralis OCT provides high-resolution measurements of the peripapillary retinal nerve fiber layer (RNFL) and the macular ganglion cell-inner plexiform layer. Structural alterations in these layers typically precede functional visual field loss, making this modality an invaluable tool for early detection.

**Conclusion:** A comprehensive approach combining traditional clinical methods with advanced imaging offers greater sensitivity and reliability in diagnosing glaucoma at its earliest stages. Integration of these modalities into routine practice enhances the likelihood of timely intervention and long-term preservation of vision.

## Side Effects of Anti-glaucoma Medications



### Նվարդ Բաղդասարյան

Ակնաբույժ, Երևան, ՀՀ

### Nvard Baghdasaryan

MD, Ophthalmologist, Yerevan, Armenia

Գլաուկոման քրոնիկ ակնային հիվանդություն է, որը բնութագրվում է տեսողական նյարդի աստիճանական վնասմամբ, հաճախ կապված ներակնային ճնշման (IOP) բարձրացմամբ: Գլաուկոմայի բուժումը հիմնված է IOP նվազեցման վրա՝ օգտագործելով տեղային կամ համակարգային դեղեր: Այս ամփոփագիրը ներկայացնում է հիմնական խմբերի ակնային հիպոտենզիվ միջոցների կողմնակի ազդեցությունները:

Պրոստագլանդինային անալոգները կարող են առաջացնել ծիածանաթաղանթի և աչքի շրջանի մաշկի մշտական գունային փոփոխություններ, կոնյունկտիվայի հիպերեմիա, հիպերտրիխոզ և պրոստագլանդին-կապված պերիօրբիտոպաթիա:

Բետա-ադրեներգիկ անտագոնիստներ ընդհանուր առմամբ լավ են տոլերացվում, սակայն կարող են առաջացնել համակարգային կողմնակի ազդեցություններ՝ բրադիկարդիա, բրոնխոսպազմ, հիպոտենզիա և ԿՆՅ ճնշում, ասթմա կամ սրտի հաղորդման խանգարում ունեցող հիվանդների դեպքում կիրառումը պետք է զգուշավոր լինի:

Ադրեներգիկ ագոնիստները կարող են առաջացնել ալերգիա, միոզ կամ միդրիազ, բերանի չորություն, թուլություն և նորածինների մոտ ԿՆՅ ճնշման վտանգ:

Կարբոանհիդրազայի ինհիբիտորներ (CAIs) կարող են առաջացնել տեղային գրգռում, համի խանգարում, համակարգային մետաբոլիկ ազդեցություն, երիկամային քարեր և հազվադեպ՝ արյան կամ լյարդի խնդիրներ:

Պարասիմպաթոմիմետիկ միջոցները կարող են առաջացնել ինդուկցված միոպիա, ցանցաթաղանթի շերտազատում, կատարակտ, աչքի մակերեսի փոփոխություններ, պարադոքսալ փակ անկյուն և գաստրոէնտերիկ կամ բրոնխիալ կողմնակի ազդեցություններ:

Rho-կինազի ինհիբիտորները հաճախ առաջացնում են կոնյունկտիվայի հիպերեմիա, ենթակոնյունկտիվալ արյունազեղումներ, ակնային թեթև գրգռում:

Հիպերօսմոտիկ միջոցները կապված են գլխացավի, շփոթմունքի, սրտային բարդությունների, արյունազեղումների և մետաբոլիկ խանգարումների հետ, հակացուցված են երիկամային անբավարարության դեպքում:

Այս կողմնակի ազդեցությունների խորն ըմբռնումն անհրաժեշտ է դեղամիջոցի ճիշտ ընտրության համար:

Glaucoma is a chronic eye disease characterized by progressive optic nerve damage, often associated with elevated intraocular pressure (IOP). The management of glaucoma relies on reducing IOP using topical or systemic medications. This abstract summarizes the adverse effects of commonly used classes of ocular hypotensive agents.

Prostaglandin analogues may cause permanent iris and periocular pigmentation changes, conjunctival hyperemia, hypertrichosis, and prostaglandin-associated periorbitopathy.

Beta-adrenergic antagonists are generally well tolerated but may produce systemic effects such as bradycardia, bronchospasm, hypotension, and CNS depression, with caution advised in patients with asthma or cardiac conduction abnormalities.

Adrenergic agonists can induce ocular allergy, miosis or mydriasis, dry mouth, lethargy, and pose a risk of

## Side Effects of Anti-glaucoma Medications

CNS depression in infants.

Carbonic anhydrase inhibitors (CAIs) may cause local irritation, taste disturbances, systemic metabolic acidosis, renal calculi, and rare hematologic or hepatic complications.

Parasympathomimetic agents may lead to induced myopia, retinal detachment, cataract formation, ocular surface changes, paradoxical angle closure, and gastrointestinal or bronchial side effects.

Rho kinase inhibitors commonly induce conjunctival hyperemia, subconjunctival hemorrhages, cornea verticillata, and mild ocular irritation.

Hyperosmotic agents are associated with headache, confusion, cardiac events, hemorrhages, and metabolic disturbances, with contraindications in renal failure.

A thorough understanding of these adverse effects is essential for tailoring therapy, minimizing patient risk, and optimizing long-term visual outcomes.

# ԸՆԴՀԱՆՈՒՐ ԵՎ ՄԱՆԿԱԿԱՆ ԱԿՆԱՐՈՒԺՈՒԹՅՈՒՆ GENERAL AND PEDIATRIC OPHTHALMOLOGY

Մանկական ակնաբուժության մեջ հանդիպող անբացատրելի դեպքեր

## Pediatric Mystery Cases



### Թոմաս Լի

բժիշկ, Լոս Անջելեսի մանկական հիվանդանոցի վիրաբուժության դեպարտամենտի ակնաբուժության գծով ղեկավար և ուսումնական բաժնի ղեկավարի տեղակալ, Չարալային Կալիֆոռնիայի համալսարանի Կեկի անվան բարձրագույն բժշկական դպրոցի կլինիկական ակնաբուժության դոցենտ, Լոս Անջելես, Կալիֆոռնիա, ԱՄՆ

### Thomas C. Lee

MD, Associates Chair in Ophthalmology, Vice Chair Academic Affairs, Department of Surgery Children's Hospital Los Angeles; Associate Professor of Clinical Ophthalmology, Keck School of Medicine, University of South California, USA

Ցանցաթաղանթի մանկական հիվանդությունները մեծահասակների ցանցաթաղանթի հիվանդությունների համեմատ ներկայացնում են ախտորոշման և վարման եզակի մարտահրավերներ: Այս դասախոսությունը լուսաբանում է ցանցաթաղանթի մանկական մի քանի հազվագյուտ հիվանդություններ, այդ թվում՝ տուբերոզ սկլերոզ, ռետինոբլաստոմա, Քոատսի հիվանդություն, պիգմենտի անզսպություն, ընտանեկան էքսուդատիվ վիրտեոռետինոպաթիա (FEVR) և ոչ պատահարային վնասվածք (թափահարված երեխայի համախտանիշ): Քննարկվելու են հիմնական ախտորոշիչ առանձնահատկությունները, գենետիկական ասոցիացիաները, համակարգային դրսևորումները և բուժման ռազմավարությունները: Ճշտորդ դրվելու է այս վիճակները միմյանցից և ավելի տարածված հիվանդություններից, ինչպիսին է անհասության ռետինոպաթիան (ԱՌ), տարբերակելու վրա: Դասախոսության ընթացքում ընդգծվելու է հիվանդ երեխաների տեսողությունը պահպանելու համար մանրամասն կլինիկական գնահատման, թիրախային պատկերագրական հետազոտության և անհատական վարման կարևորությունը:

Pediatric retinal diseases present unique diagnostic and management challenges compared to adult retinal disorders. This lecture highlights several unusual pediatric retinal conditions, including tuberous sclerosis, retinoblastoma, Coats disease, incontinentia pigmenti, familial exudative vitreoretinopathy (FEVR), and non-accidental trauma (Shaken Baby Syndrome). Key diagnostic features, genetic associations, systemic implications, and treatment strategies were discussed. Emphasis was placed on differentiating these conditions from one another and from more common disorders such as retinopathy of prematurity (ROP). The lecture underscores the importance of careful clinical evaluation, targeted imaging, and individualized management in preserving vision in affected children.



## Management of Uveitic Cataract in Children



### Ռուզաննա Հարությունյան

բ.գ.թ., Մ. Հերացու անվ. Երևանի պետական բժշկական համալսարանի (ԵՊԲՀ) ակնաբանության ամբիոնի դոցենտ, Ս. Վ. Մալայանի անվ. ակնաբուժական կենտրոնի մանկական բաժանմունքի վարիչ, Երևան, ՀՀ

### Ruzanna Harutyunyan

MD, PhD, Associate Professor of the Department of Ophthalmology of the Yerevan State Medical University (YSMU), Head of Pediatric Department of S. V. Malayan Ophthalmological Center, Yerevan, Armenia

Մանկական ուվեիտը հաճախ հանգեցնում է կատարակտայի առաջացմանը՝ որպես հիմնական բարդություն՝ գլաուկոմայի, դեղին բծի փոփոխությունների և եղջերաթաղանթի պաթոլոգիաների հետ մեկտեղ: Կատարակտայի զարգացման վրա ազդում են քրոնիկ ներակնային բորբոքումը, ուվեիտի հաճախակի սրացումները, հետին հատվածի ախտահարումը և կորտիկոստերոիդային թերապիան: Նախավիրահատական պատշաճ գնահատումը պետք է տարբերակի ոսպնյակի պատճառով առաջացած տեսողության խանգարումը դեղին բծի կամ ցանցաթաղանթի պատճառներից և գնահատի ամբլիոպիայի ռիսկը: Վիրահատությունը ցուցված է, երբ ոսպնյակը տեսողության վատացման հիմնական պատճառն է, երբ աչքում հիվանդությունը գտնվում է ռեմիսիայի մեջ առնվազն երեք ամիս: Նախա- և հետվիրահատական բուժման վարումը, ներառելով համակարգային և տեղային ստերոիդները և իմունոմոդուլյատորները, կարևոր է կրկնությունը և բարդությունները նվազագույնի հասցնելու համար: Ակրիլային ներակնային ոսպնյակները, միաձույլ (mono-piece) կամ երեք մասից (three-piece) բաղկացած դիզայնով, նախընտրելի են հետին կապսուլայի պլտորումն ու պիգմենտային բջիջների տեղաշարժը նվազեցնելու համար: Հատուկ ուշադրություն է պահանջվում դարձնել կապսուլոռեքսիսի չափին, հետին կապսուլայի վարմանը և առաջային վիտրեկտոմիային՝ ոսպնյակի դիրքի կայունությունը և երկարաժամկետ տեսողական արդյունքները երաշխավորելու համար: Հետվիրահատական վարումը պետք է վերահսկի ներակնային բորբոքումը, ներակնային ճնշումը և մնացած հյուսվածքների վիճակը՝ օպտիմալ կանխատեսումն ապահովելու համար: Դեպքերի օրինակները ցույց են տալիս տեսողության հաջող վերականգնումը՝ ճշգրիտ վիրաբուժական պլանավորման և հետվիրահատական խնամքի շնորհիվ:

Pediatric uveitis often leads to cataract formation as a major complication, along with glaucoma, macular changes, and corneal pathologies. Cataract development is influenced by chronic intraocular inflammation, frequent exacerbations of uveitis, posterior segment involvement, and corticosteroid therapy. Proper preoperative evaluation should differentiate lens-induced visual impairment from macular or retinal causes and assess the risk of amblyopia. Surgery is indicated when the lens is the primary cause of visual impairment, when the eye has been in remission for at least three months. Preoperative and postoperative management, including systemic and topical steroids and immunomodulators, is important to minimize recurrence and complications. Acrylic intraocular lenses, in mono-piece or three-piece designs, are preferred to minimize posterior capsule opacification and pigment cell migration. Special attention is required to the extent of capsulorhexis, posterior capsule management, and anterior vitrectomy to ensure stability of lens position and long-term visual outcomes. Postoperative management should control intraocular inflammation, intraocular pressure, and the condition of remaining tissues to ensure an optimal prognosis. Case reports demonstrate successful visual recovery with careful surgical planning and postoperative care.



Discussion of Modern Treatments for Binocular Vision Disorders



**Ահարոն Գաբրիելյան**

բ.գ.դ., պրոֆեսոր, Երևանի պետական բժշկական համալսարանի (ԵՊԲՀ) մանկական ակնաբանության ամբիոնի վարիչ, ԵՊԲՀ ՀԾԿ վարիչ, ԵՊԲՀ ‘Ջերացի’ հիվանդանոցային համալիրի ակնաբուժական կլինիկայի ղեկավար, Երևան, ՀՀ

**Aharon Gabrielyan**

MD, Doctor of Medical Sciences, Professor, Head of the pediatric ophthalmology Department of the Yerevan State Medical University (YSMU), Head of YSMU Post-Graduate Education Department, Head of the Ophthalmology clinic of YSMU “Heratsi” hospital complex, Yerevan, Armenia

Երկաչյա տեսողությունը բարդ նյարդասենսորային գործընթաց է, որը կարևոր է խորության ընկալման, տեսողության սրության և շարժողական կոորդինացիայի համար: Այս զեկույցն ուսումնասիրում է դրա զարգացումը, խանգարումը և վերականգնումը երեխաների և մեծահասակների շրջանում: Խնդիրների հիմնական պատճառներից են շլությունը, ամբլիոպիան և անիզոպիկիան, մինչդեռ խանգարումները կարող են հանգեցնել տեսողական ֆունկցիայի նվազմանը և ազդել կյանքի որակի վրա: Հատուկ ուշադրություն է դարձվում երեխաների ձևավորման շրջանին (մինչև 6-7 տարեկան), ինչպես նաև մեծահասակների մոտ երկաչյա տեսողության զարմանալի պլաստիկությանը, որը թույլ է տալիս վերականգնել այն նույնիսկ ավելի ուշ տարիքում: Նորարարական մոտեցումները, ներառյալ օպտիկական թերապիան, համակարգչային ուսուցումը և թվային/AR տեխնոլոգիաները, կարող են բարելավել երկաչյա ինտեգրացիան, բարելավել ֆուզիան և օպտիմալացնել ստերեոպսիսը: Այս սկզբունքների հասկացողությունը կարևոր է ինչպես մանկական ակնաբուժության, այնպես էլ մեծահասակների ակնային վիրաբուժության հարցում, ներառյալ կատարակտայի և ռեֆրակցիոն միջամտությունները՝ ֆունկցիոնալ արդյունքները մեծացնելու համար:

Binocular vision is a complex neurosensory process critical for depth perception, visual acuity, and motor coordination. This presentation explores its development, disruption, and restoration across pediatric and adult populations. Key etiologies include strabismus, amblyopia, and aniseikonia, while disruptions can lead to reduced visual function and impact quality of life. Special attention is given to the formative period in children (up to 6-7 years), as well as the surprising plasticity of binocular vision in adults, allowing for rehabilitation even later in life. Innovative approaches—including optical therapy, computer-assisted training, and digital/AR technologies—can enhance binocular integration, improve fusion, and optimize stereopsis. Understanding these principles is essential for both pediatric ophthalmology and adult ocular surgery, including cataract and refractive procedures, to maximize functional outcomes.



## Childhood Myopia: Prevalence, Risk Factors, and Prevention



### Նեյթան Շրամմ

Օպտոմետրիստ, Սկլերալ ռաբլյակների ուսուցման կրթական ասոցիացիայի անդամ, Կոնտակտային ռաբլյակների Բրիտանական ասոցիացիայի անդամ, Սկլերալ ռաբլյակների մասնագետների միության հիմնադիր, Սկլերալ ռաբլյակների միջազգային կոնգրեսի համահիմնադիր, Insight Vision Center Optometry ընկերության հասուկ ռաբլյակների գծով տնօրեն և օպտոմետրիստ, ԱՄՆ

### Nathan Schramm

OD, FSLs, FBCLA; Founder of Scleral Lens Practitioners, Co-Founder of International Congress of Scleral Contacts; Director of Specialty Lenses / Optometrist, Insight Vision Center; Fellow, Scleral Lens Society and British Contact Lens Association, USA

Կարճատեսությունը և կերատոկոնուսը մանկաբուժական պրակտիկայում այն ակնային հիվանդություններն են, որոնք երկարաժամկետ հեռանկարում ունենում են զգալի հետևանքներ և ավելի ու ավելի տարածված են դառնում: 2024 թվականին Չիկագոյում անցկացված ուսումնասիրությունը, որին մասնակցել են 3-18 տարեկան 2007 երեխա, հայտնաբերել է կերատոկոնուսի/նախակերատոկոնուսի 1:223 հարաբերակցություն, իսկ հայկական ուսումնասիրությունը՝ 23% կարճատեսության տարածվածություն էրևանում: Կարճատեսության զարգացման վրա ուժեղ ազդեցություն են ունենում շրջակա միջավայրի գործոնները, ինչպիսիք են՝ սահմանափակ բացօթյա գործունեությունը, երկարատև աշխատանք մոտիկ հեռավորության վրա, էկրանի առջև անցկացրած ժամանակը, սննդակարգը, ինչպես նաև գենետիկական նախատրամադրվածությունը: Աչքի առանցքային երկարության չափման, եղջերաթաղանթի տոպոգրաֆիայի/տոմոգրաֆիայի միջոցով վաղ հայտնաբերումը և ատրոպինի ցածր դեղաչափով ժամանակին միջամտությունը կարող են դանդաղեցնել զարգացումը և նվազեցնել այնպիսի բարդությունների ապագա ռիսկը, ինչպիսիք են. բարձր կարճատեսությունը, կարճատես մակուլոպատիան և ցանցաթաղանթի շերտազատումը: Կանխարգելիչ ռազմավարությունը, ներառյալ կենսակերպի փոփոխությունը, պարբերաբար իրականացվող սքրինինգը և թիրախային թերապիան, կարևոր են երեխաների մոտ կարճատեսության և կերատոկոնուսի աճող ռեպքերի քանակը զսպելու համար:

Myopia and keratoconus are increasingly prevalent pediatric ocular conditions with significant long-term visual implications. A 2024 study in Chicago screened 2,007 3-18-year-old children, finding a keratoconus/pre-keratoconus rate of 1:223 and an Armenian study myopia prevalence of 23% in Yerevan. Myopia progression is strongly influenced by environmental factors such as limited outdoor activity, excessive near work, screen time, and diet, and genetic contribution. Early detection through axial length measurement, corneal topography/tomography, and timely intervention with low-dose atropine can slow progression and may reduce the future risk of complications such as high myopia, myopic maculopathy, and retinal detachment. Preventive strategies including lifestyle modification, regular screening, and targeted therapy are essential to curb the growing burden of myopia and keratoconus in children.



## Binocular Single Vision: Importance in Pediatric Ophthalmology



### Ռուզաննա Հարությունյան

բ.գ.թ., Մ. Հերացու անվ. Երևանի պետական բժշկական համալսարանի (ԵՊԲՀ) ակնաբանության ամբիոնի դոցենտ, Ս. Վ. Մալայանի անվ. ակնաբուժական կենտրոնի մանկական բաժանմունքի վարիչ, Երևան, ՀՀ

### Ruzanna Harutyunyan

MD, PhD, Associate Professor of the Department of Ophthalmology of the Yerevan State Medical University (YSMU), Head of Pediatric Department of S. V. Malayan Ophthalmological Center, Yerevan, Armenia



### Մարինե Չոբանյան

Կլինիկական օրդինատոր, Ակնաբանության ամբիոն, Մ. Հերացու անվ. Երևանի պետական բժշկական համալսարան (ԵՊԲՀ), Երևան, ՀՀ

### Marine Chobanyan

Clinical resident, Department of Ophthalmology of the Yerevan State Medical University (YSMU), Yerevan, Armenia

**Ներածություն.** Այս գեկույցը նկարագրում է երկաչյա տեսողությունը, դրա նյարդաֆիզիոլոգիան, շլության ժամանակ առաջացող խանգարումները և բուժումից հետո վերականգնման պոտենցիալը: Երկաչյա տեսողության հասկանալը և ճշգրիտ գնահատումը կարևոր են շլության կանխատեսման և ուշադրության արժանի կլինիկական դեպքեր հայտնաբերելու համար:

**Հիմնական հարցեր.** Զեկուցման մեջ ներկայացված է երկաչյա տեսողության կառուցվածքը և ուղեղի ներգրավված շրջանները: Երկու աչքից ստացված պատկերների զուգակցման նյարդաբանական հիմքը ներառում է տեսողական տեղեկատվության մշակումը ուղեղի տարբեր մակարդակներում՝ ցանցաթաղանթից մինչև ավելի բարձր կեղևային կենտրոններ: Յուրաքանչյուր աչքից եկող տեսողական ազդակները տեսողական նյարդերի միջոցով փոխանցվում են թալամուսի կողմնային ծնկային կորիզին (LGN): LGN-ից ազդակները հասնում են առաջնային տեսողական կեղևին (V1), որտեղ սկսվում է բինոկուլյար ինտեգրացիան: Զուգակցման և ստերեոպսիսի բարձր մակարդակի մշակումը տեղի է ունենում տեսողական ասոցիացիայի տարածքներում (V2-V5) և պարիետալ բլթում: Զեկուցումը նաև անդրադառնում է մարդու տեսողական կեղևի (V1) զարգացմանը, որը տեղի է ունենում կյանքի առաջին տարվա ընթացքում և ներառում է գրգռիչ և արգելակող նեյրոնակալիչների արագ փոփոխություններ: GABAA և AMPA ընկալիչների հասունացումն ուժեղացնում է նեյրոնային արձագանքողականությունը և ստեղծում պայմաններ փորձառությունից կախված սինապսային պլաստիկության համար, որը կարևոր է տեսողական զարգացման և կրիտիկական շրջանի սկզբի համար: Համեմատական հայեցակարգով ներկայացված են երկու կլինիկական դեպքեր, որոնք օգնում են պարզաբանել երկաչյա տեսողության վերականգնման պայմանները: Շլությունով հիվանդների մոտ պետք է գնահատվի սենսորոմոտոր զուգակցման առկայությունը և ամպլիտուդը, որոշվի ցանցաթաղանթի համապատասխանությունը և քարտեզագրվեն ճնշված տարածքները:

**Եզրակացություն.** Երկաչյա տեսողության և զուգակցման ունակության գնահատումը կարևոր է շլության շտկման վիրահատության արդյունքը կանխատեսելու համար:

## Binocular Single Vision: Importance in Pediatric Ophthalmology

**Introduction:** This report describes binocular vision, its neurophysiology, the disruptions that occur in strabismus, and the potential for recovery following treatment. Understanding and accurately assessing binocular vision is crucial for determining the prognosis of strabismus and a clinical case worthy of attention.

**Main Issues:** The report presents the structure of binocular vision and the brain regions involved. The neurological basis of fusion includes the processing of visual information across different levels of the brain—from the retina to higher cortical centers. Visual signals from each eye are transmitted via the optic nerves to the lateral geniculate nucleus (LGN) of the thalamus. From the LGN, signals reach the primary visual cortex (V1), where binocular integration begins. Higher-level processing of fusion and stereopsis occurs in the visual association areas (V2-V5) and the parietal lobe. The report also addresses the development of the human visual cortex (V1), which occurs during the first year of life and includes rapid changes in excitatory and inhibitory neuroreceptors. The maturation of GABAA and AMPA receptors enhances neuronal responsiveness and creates conditions for experience-dependent synaptic plasticity, which is essential for visual development and the onset of the critical period. Two clinical cases are presented in a comparative manner, which helps to clarify the conditions for the restoration of binocular vision. In patients with strabismus, it is necessary to assess the presence and amplitude of sensory and motor fusion, determine retinal correspondence, and map areas of suppression.

**Conclusion:** Evaluating binocular vision and fusion ability is essential for predicting the outcome of strabismus surgery.

## Amblyopia in Children: Advances in Treatment



### Ռուզաննա Հարությունյան

բ.գ.թ., Մ. Հերացու անվ. Երևանի պետական բժշկական համալսարանի (ԵՊԲՀ) ակնաբանության ամբիոնի դոցենտ, Ս. Վ. Մալայանի անվ. ակնաբուժական կենտրոնի մանկական բաժանմունքի վարիչ, Երևան, ՀՀ

### Ruzanna Harutyunyan

MD, PhD, Associate Professor of the Department of Ophthalmology of the Yerevan State Medical University (YSMU), Head of Pediatric Department of S. V. Malayan Ophthalmological Center, Yerevan, Armenia



### Լինա Գիշյան

Կլինիկական օրդինատոր, Ակնաբանության ամբիոն, Մ. Հերացու անվ. Երևանի պետական բժշկական համալսարան (ԵՊԲՀ), Երևան, ՀՀ

### Lina Gishyan

Clinical resident, Department of Ophthalmology of the Yerevan State Medical University (YSMU), Yerevan, Armenia

**Ներածություն.** Ամբլիոպիան տեսողության նվազում է, որը տեղի է ունենում տեսողության զարգացման տարիների ընթացքում՝ տեսողական անոմալ խթանման կամ բինոկուլյար անոմալ փոխազդեցության հետևանքով: Այն առաջանում է այնպիսի գործոններից, ինչպիսիք են շլությունը, բեկման խախտումները և տեսողական դեպրիվացիան, ինչի արդյունքում ուղեղը սկսում է «անտեսել» կամ «ճնշել» ավելի թույլ աչքից եկող ազդանշանները: Զեկուցման մեջ ներկայացված են ամբլիոպիայի հիմնական պատճառները, ուղեղում տեղի ունեցող կյարդաֆիզիոլոգիական և կառուցվածքային փոփոխությունները, ինչպես նաև բուժման ժամանակակից մոտեցումները: Վերջիններս ներառում են բեկման շտկում, աչքի վիրակապման օկլյուզիոն թերապիա, դեղաբանական միջամտություններ (ատրոպինի կաթիլներ), ինչպես նաև տեսողական թերապիա՝ հիմնված թվային տեխնոլոգիաների և խաղային տարրերի վրա: Բուժման ամենաժամանակակից մեթոդները նպատակ ունեն ակտիվացնել ամբլիոպիկ աչքը, վերականգնել բինոկուլյար տեսողությունը և բարելավել տեսողության սրությունը: Զեկուցման մեջ ներառված է նաև ուշագրավ կլինիկական դեպք:

**Եզրակացություն.** Վաղ հայտնաբերման և համապատասխան բուժման ընտրության վրա շեշտը դնելով՝ մենք կարող ենք բարելավել երեխաների կյանքի որակը և նրանց առաջարկել տեսողության օպտիմալ սրության հասնելու լավագույն հնարավորությունը:

**Introduction:** Amblyopia represents diminished vision occurring during the years of visual development secondary to abnormal visual stimulation or abnormal binocular interaction. It is caused by factors such as strabismus, refractive errors, and visual deprivation, as a result of which the brain begins to “ignore” or “suppress” signals from the weaker eye. The report presents the main causes of amblyopia, the neurophysiological and structural changes occurring in the brain, and modern treatment approaches. The latter includes refractive correction, eye patching therapy, pharmacological interventions (atropine administration), as well as visual therapy based on digital technologies and gaming elements. The latest treatment methods aim to activate the amblyopic eye, restore binocular vision, and improve visual acuity. The report also includes a notable clinical case.

**Conclusion:** By emphasizing early detection and the selection of appropriate treatment, we can improve the quality of life for children and offer them the best possible chance to achieve optimal visual acuity.

# ՑԱՆՑԱԹՎԱՐԱՆԹԻ ԱԽՏԱՀԱՐՈՒՄՆԵՐ ԵՎ ՏՐԱՎՄԱՆԵՐ RETINA AND TRAUMA

Ուվեալ մելանոմայի՝ օրգան-պահպանող, գամմա-դանակի կիրառմամբ բուժման տասնամյա փորձը. նվաճումներ և ձախողումներ

Ten-year Experience of Organ Preservation Treatment of Uveal Melanoma with the Use of Gamma-knife. Achievements and Challenges



## Ալեքսանդր Գոլովին

բ.գ.թ., Լենինգրադի տարածաշրջանի գլխավոր ակնաբույժ, Լենինգրադի տարածաշրջանային կլինիկական հիվանդանոցի բժիշկ-ակնաբույժ, Սանկտ-Պետերբուրգ, Ռուսաստանի Դաշնություն

## Alexander Golovin

MD, PhD, Head ophthalmologist of the Leningrad region, ophthalmologist of the Leningrad region clinical hospital, St. Petersburg, Russian Federation

Այս գիտական աշխատանքը նվիրված է օրգան պահպանող՝ բուժման նպատակով «գամմա-դանակ» սարքով ստերեոտաքսիկ ռադիովիդիաբուժության կիրառման փորձին՝ ուվեալ մելանոմայի դեպքում: Հետազոտվել են բուժման արդյունքում ստացված տվյալները՝ դիտարկման ժամկետով ավելի քան 10 տարի: Նշվել են ռադիովիդիաբուժական բուժման ցուցումները և մշակվել են հետռադիոացիոն նեյրոռետինոպաթիայի կանխարգելման և բուժման մեթոդներ:

This scientific work is dedicated to the experience of using stereotactic radiosurgery with the Gamma Knife device for the purpose of organ-preserving treatment of uveal melanoma. An analysis of treatment results with a follow-up period of more than 10 years was carried out. Indications for radiosurgical treatment were determined, and methods for the prevention and treatment of post-radiation neuroretinopathy were developed.



### Արմեն Վարդանյան

բ. գ. դ., պրոֆեսոր, Մ. Ջերաջու անվ. Երևանի պետական բժշկական համալսարանի (ԵՊԲՀ) ակնաբանության ամբիոն, Ս. Վ. Մալայանի անվ. ակնաբուժական կենտրոնի վիրտեոռետինալ բաժանմունքի վարիչ, ՀՀ ակնաբույժների ասոցիացիայի նախագահ, Երևան, ՀՀ

### Armen Vardanyan

MD, Doctor of Medical Sciences, Professor, Department of Ophthalmology of the Yerevan State Medical University (YSMU), Head of the Vitreoretinal Department of S. V. Malayan Ophthalmological Center, President of the Armenian Association of Ophthalmologists, Yerevan, Armenia

### Նպատակ և արդիականություն.

- Դիաբետիկ ռետինոպաթիան տեսողության կորստի հիմնական պատճառն է
- HbA<sub>1c</sub>-ն (գլիկոզիլացված հեմոգլոբինը) արտացոլում է գլիկեմիայի մակարդակը և ազդում է բարդությունների ռիսկի վրա
- HbA<sub>1c</sub>-ի և դիաբետիկ ռետինոպաթիայի ընթացքի միջև կապի ուսումնասիրությունը կարևոր է կանխատեսման և բուժման մարտավարության համար:

### Purpose and Relevance:

- Diabetic retinopathy is a major cause of vision loss
- HbA<sub>1c</sub> (glycated hemoglobin) reflects glycemic levels and affects the risk of complications
- Studying the relationship between HbA<sub>1c</sub> and the course of diabetic retinopathy is important for prediction and treatment strategy.

## Impact of Duration in Macula-off Retinal Detachment on Visual Prognosis

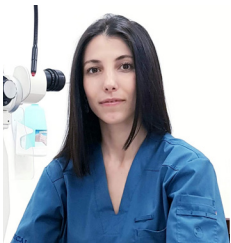

### Թադևոս Հովհաննիսյան

բ.գ.թ., ակնաբուժական կլինիկայի ղեկավար և ակնաբույժ, Աստղիկ բժշկական կենտրոն; ակնաբույժ, Երևան ԲԳԿ (Քանաքեռ-Զեյտուն), Երևան, ՀՀ

### Tadevos Hovhannisyan

MD, PhD, Head of Ophthalmology Clinic and ophthalmologist, Astghik Medical Center; ophthalmologist, Yerevan (Kanakaner-Zeytun) Medical Scientific Center, Yerevan, Armenia



### Սիրանուշ Ասատրյան

բ.գ.թ., ակնաբույժ, Աստղիկ բժշկական կենտրոն; ակնաբույժ, Ուիգմոր կլինիկա; ակնաբույժ, Երևան ԲԳԿ (Քանաքեռ-Զեյտուն), Երևան, ՀՀ

### Siranush Asatryan

MD, PhD, Ophthalmologist, Astghik Medical Center; ophthalmologist, Wigmore clinic; ophthalmologist, Yerevan (Kanakaner-Zeytun) Medical Scientific Center, Yerevan, Armenia

Ցանցաթաղանթի ռեգմատոզեն շերտազատումը՝ դեղին բծի ներգրավմամբ, կարևոր գործոն է տեսողության կանխատեսման համար: OCT-ի միջոցով բնութագրվել են դեղին բծի շերտազատման ձևաբանական փուլերը՝ վաղ նեյրոսենսոր հյուսվածքի անջատումից մինչև արտահայտված ֆոտոռեցեպտորների աստրոֆիա: 351 հիվանդների հետ կատարված ռետրոսպեկտիվ ուսումնասիրությունը ցույց է տվել, որ տեսողության սրության արդյունքները մեծ կապ ունեն այս փուլերի հետ: Վաղ փուլերում (1-3) վիրահատված հիվանդները զգալիորեն ավելի լավ տեսողություն են ունեցել վիրահատությունից հետո, մինչդեռ ուշ փուլի շերտազատումը (4-5 փուլեր) կապված էր տեսողության վատ վերականգնման հետ՝ չնայած ցանցաթաղանթի հաջող վերամիացմանը: Էլիպսոիդալային գոտու ամբողջականությունը ծառայում է որպես ֆոտոռեցեպտորների պահպանման բիոմարկեր՝ ընդգծելով ժամանակին միջամտության կարևորությունը: Այս արդյունքները նպաստում են դեղին բծի ներգրավմամբ ցանցաթաղանթի շերտազատման վաղ վիրաբուժական վարմանը՝ ֆունկցիոնալ արդյունքներն օպտիմալացնելու համար:

Rhegmatogenous retinal detachment involving the macula presents a critical factor in visual prognosis. Using coherent swept-source OCT, morphological stages of macular detachment were characterized, from early neurosensory separation to advanced photoreceptor atrophy. A retrospective study of 351 patients demonstrated that visual acuity outcomes correlate strongly with these stages: patients operated on during early stages (1-3) achieved significantly better post-operative vision, while late-stage detachment (stages 4-5) was associated with poor visual recovery despite successful retinal reattachment. Ellipsoid zone integrity serves as a biomarker for photoreceptor preservation, highlighting the importance of timely intervention. These findings support early surgical management of macula-involving retinal detachments to optimize functional outcomes.

Ophthalmological Biomarkers of Biological Age



**Անաիտ Խալատյան**

Բժիշկ, հետազոտող և ակնաբույժ, ցանցաթաղանթի և տեսանյարդի պաթոլոգիաների բաժանմունք, Կրասնովի անվան Աչքի հիվանդությունների հետազոտական ինստիտուտ, Մոսկվա, Ռուսաստանի Դաշնություն

**Anait Khalatyan**

MD, Researcher, Ophthalmologist, Department of Retina and Optic Nerve Pathology, Krasnov Research Institute of Eye Diseases, Moscow, Russian Federation

Ամբողջ աշխարհում ժողովրդագրական փոփոխություններն աննախադեպ աճ են առաջացնում ծերացող բնակչության շրջանում, որտեղ 60 և ավելի տարեկան չափահասների թիվը, ինչպես կանխատեսվում է, կկրկնապատկվի՝ 962 միլիոնից (2017 թ.) մինչև 2,1 միլիարդ 2050 թ.-ին (Միավորված Ազգեր, 2017): Այս փոփոխությունն ուժեղացնում է տարիքի հետ կապված հիվանդությունների և մահացության բեռը, շեշտելով Առողջապահության համաշխարհային կազմակերպության «առողջ ծերություն» հանձնառության գաղափարը՝ որը սահմանվում է որպես գործառնական կարողությունների օպտիմալացում՝ կյանքի ավելի ուշ տարիքում բարեկեցիկ կյանք ապահովելու համար (ԱՅԿ, 2017):

Ժամանակագրական տարիքը (ժՏ) անհամարժեք ինդիկատոր է առողջության կարգավիճակի համար, քանի որ մարդիկ տարիքում անհամաչափ արագությամբ են ծերանում՝ գենետիկ, միջավայրի և կենսակերպի գործոնների պատճառով:

Կենսաբանական տարիքը (ԿՏ), որն արտացոլում է մոլեկուլային/ջրաքիմիական վնասի և գործառնական անկման կուտակված գործընթացները (Լոպես-Օթին և այլ., 2013), իրենից ներկայացնում է գերազանց ինդիկատոր՝ 1. ծերացման տեմպը հաշվարկելու համար 2. ամբողջական հիվանդությունների ռիսկը կանխատեսելու համար 3. գերոպրոտեկտիվ միջամտությունների անհատականացման համար:

Ներկա ԿՏ-ի գնահատումը հիմնված է ինվազիվ մոլեկուլյար բիոմարկերների վրա: Մարդու աչքերը եզակի լուծում են առաջարկում, հանդիսանալով «համակարգային ծերացման պատուհան», որի առավելությունները ներառում են՝ - ներյուզակուլյար հոմոլոգիա - թափանցիկ օպտիկական միջավայր - բարձր մակարդակի/որակի պատկերներ:

Որպես ակնաբուժական բիոմարկերներ առաջարկվում են հիմնական ակնաբուժական կառուցվածքները՝ 1. ցանցաթաղանթ 2. եղջերաթաղանթի նյարդային մանրաթելեր 3. աչքի ոսպնյակ 4. աչքի առաջային խցիկի անկյուն 5. աչքի կենսամեխանիկա: Չնայած առանձին խոստումնալից գիտական գեկույցներին, ոչ մի ինտեգրված մոդել չի համատեղում կառուցվածքային, ֆունկցիոնալ և մոլեկուլային ակնաբուժական մարկերները տարբեր ակնային հյուսվածքներում: Այս բացը խոչընդոտում է ծերացման ֆենոտիպավորման գործնական կլինիկական գործիքների մշակմանը: Մեր ներկայիս հետազոտության նպատակն է մշակել ակնաբուժական բիոմարկերների ինտեգրված խումբ կենսաբանական տարիքի գնահատման համար՝ վերլուծելով ակնային հիմնական կառուցվածքների, (ցանցաթաղանթ, ոսպնյակ, եղջերաթաղանթի առաջային խցիկի ջրահեռացման գոտի) տարիքային ֆիզիոլոգիական փոփոխությունների և ըստ տարիքի խմբավորված հիվանդների լաբորատոր ախտորոշիչ տվյալների միջև եղած փոխհարաբերությունները:

## Ophthalmological Biomarkers of Biological Age

Global demographic shifts are driving an unprecedented rise in aging populations, with the number of adults aged  $\geq 60$  years projected to double from 962 million (2017) to 2.1 billion by 2050 (United Nations, 2017). This transition amplifies the burden of age-related morbidity and mortality, underscoring the World Health Organization's mandate for "healthy aging" – defined as optimizing functional capacity to ensure well-being in later life (WHO, 2017).

Chronological age (CA) is an inadequate proxy for health status, as individuals age at heterogeneous rates due to genetic, environmental, and lifestyle factors.

Biological age (BA), reflecting cumulative molecular/cellular damage and functional decline (López-Otín et al., 2013), provides a superior metric for: 1. Quantifying senescence pace 2. Predicting disease risk 3. Tailoring geroprotective interventions.

Current BA assessment relies on invasive molecular biomarkers. The eye offers a unique solution as a "window to systemic aging." Its advantages include: - Neural-vascular homology - Transparent optics - Advanced imaging. Key ophthalmic structures proposed as BA biomarkers: 1. Retina 2. Corneal Nerve Fibers 3. Lens 4. Anterior Chamber Angle 5. Ocular Biomechanics.

Despite promising isolated reports, no integrated model combines structural, functional, and molecular BA markers across diverse ocular tissues. This gap impedes the development of practical clinical tools for aging phenotyping. Our current research aims to develop an integrated panel of ophthalmological biomarkers for biological age assessment by analyzing correlations between age-related physiological changes in key ocular structures (retina, lens, corneal nerve fibers, anterior chamber drainage zone) and laboratory diagnostic data in patients stratified by age cohort.

## Longitudinal Assessment of Ganglion Cell Layer Thinning After Stroke



### Կարմեն Բալյան

գիտությունների թեկնածու, գիտությունների մագիստրոս, բժշկության բակալավր, վիրաբուժության բակալավր; Քենսինգտոն Առողջապահության հետազոտական ինստիտուտի գիտական հետազոտող, Տորոնտո, Կանադա

### Carmen Balian

MBBS, PhD, MSc; Research Associate Level II, Kensington Health Research Institute, Toronto, ON, Canada

**Նպատակ.** Գնահատել գանգլիոնար բջիջների շերտի (ԳԲՇ) հաստության երկարաժամկետ փոփոխությունները կաթված տարած անձանց մոտ և ուսումնասիրել դրանց կապը կաթվածի ծավալի և տեսողական ուղիների ներգրավվածության հետ:

**Մեթոդներ.** Կաթված տարած 29 հիվանդներ (միջին տարիքը՝ 69.6 տարի, 72.4% տղամարդ) երկու անգամ անցել են հետազոտություն, որի ընթացքում չափվել է ԳԲՇ հաստությունը՝ ՕԿՏ-ի միջոցով, իսկ կաթվածի ծավալը՝ ՄՌՏ - ի միջոցով: Գծային խառը էֆեկտների մոդելավորում է կիրառվել ժամանակի ընթացքում վնասված ԳԲՇ հեմիռետինայի բարակեցումը գնահատելու համար, որը ճշգրտվել է տարիքի, սեռի, ազգության, սպիտակ նյութի ախտահարման աստիճանի, կաթվածի պատճառաբանության, կաթվածի ծավալի և տեսողական ուղու ներգրավվածության համար: ԳԲՇ հաստության և կաթվածի ծավալի ժամանակի հետ ճշգրտված տարբերությունները համեմատվել են տեսողական ուղու ներգրավվածություն ունեցող և չունեցող մասնակիցների միջև՝ օգտագործելով Վիլկոքսոնի դասակարգման-գումարման թեստերը, իսկ Սփիրմանի կորելյացիան օգտագործվել է ԳԲՇ հաստության և կաթվածի ծավալի միջև կապը գնահատելու համար:

**Արդյունքներ.** Կաթվածին հաջորդող տարիներին ԳԲՇ հաստությունը նշանակալիորեն նվազել է տարեկան միջինը  $0.19\mu\text{m}$  (95% CI՝  $-0.31$  մինչև  $-0.07$ ,  $p < 0.05$ ): Կաթվածի ծավալի կամ տեսողական ուղիների ներգրավվածության աստիճանը նշանակալի կապ չեն ունեցել ԳԲՇ բարակեցման հետ: Տարիքը եղել է նշանակալի կանխատեսիչ՝ ԳԲՇ հաստությունը նվազել է յուրաքանչյուր տարին  $0.36\mu\text{m}$  (95% CI՝  $-0.57$  մինչև  $-0.16$ ,  $p < 0.05$ ), ինչը ցույց է տալիս, որ տարիքի աճի հետ ԳԲՇ բարակեցումը ավելի մեծ է: Սեռի, սպիտակ նյութի ախտահարման աստիճանի կամ կաթվածի էթիոլոգիայի հիման վրա նշանակալի տարբերություններ չեն նկատվել:

**Եզրակացություն.** Կաթված տարած անձանց այս խմբում ԳԲՇ բարակեցումը հիմնականում կապված է տարիքի հետ: Տեսողական ուղիների ներգրավվածությունը, կաթվածի ծավալը և այլ ուսումնասիրած կովարիատները նշանակալի ազդեցություն չեն ունեցել ԳԲՇ հաստության վրա: Հավաքված տվյալներով ԳԲՇ բարակեցումը նշանակալի է, սակայն փոքր է ՏԾ-ՕԿՏ-ի ռեզոլյուցիայից:

**Purpose:** To evaluate longitudinal changes in ganglion cell layer (GCL) thickness in subjects with a history of stroke and explore associations with stroke volume (SV) and visual pathway involvement.

**Methods:** 29 stroke subjects (median age: 69.6 years, 72.4% male) had two visits with measurements of GCL thickness via optical coherence tomography (OCT) and SV via magnetic resonance imaging (MRI). Linear mixed-effects modeling was employed to assess thinning of the affected GCL hemiretina over time, adjusted for age, sex, ethnicity, degree of white matter disease, stroke etiology, SV, and visual pathway involvement. Time-adjusted differences in GCL thickness and SV were compared between subjects with and without visual pathway involvement using Wilcoxon rank-sum tests, and Spearman's correlation was used to assess the relationship between GCL thickness and SV.

**Results:** GCL thickness significantly decreased by an estimated  $0.19\mu\text{m}$  per year (95% CI:  $-0.31$  to  $-0.07$ ,  $p < 0.05$ ) following stroke. SV or degree of visual pathway involvement were not significantly associated with

## Longitudinal Assessment of Ganglion Cell Layer Thinning After Stroke

GCL thinning. Age was a significant predictor, with a reduction of  $0.36\mu\text{m}$  with each year (95% CI: -0.57 to -0.16,  $p < 0.5$ ), indicating greater GCL thinning with advancing age. No significant differences in GCL thickness were observed based on sex, degree of white matter disease, or stroke etiology.

**Conclusion:** In this cohort of subjects with a history of stroke, GCL thinning was primarily associated with age. Visual pathway involvement, SV, and other studied covariates did not significantly influence GCL thickness. Although GCL thinning was significant, the change is below the resolution of the SD-OCT.

## Clinical Manifestations of Blunt Injuries of the Eyeball and Surgical Approaches to Treatment at the S.V. Malayan Ophthalmological Center



### Լևոն Գրիգորյան

Ս. Վ. Մալայանի անվ. ակնաբուժական կենտրոնի աչքի վնասվածքների բաժանմունքի ակնաբույժ, Երևան, ՀՀ

### Levon Grigoryan

MD, Ophthalmologist at Eye Trauma Department of the S. V. Malayan Ophthalmological Center, Yerevan, Armenia

Աչքի բուժ վնասվածքը կարող է հանգեցնել վնասվածքների լայն շրջանակի՝ սկսած կոպի և եղջերաթաղանթի թեթև քերծվածքներից մինչև ոսպնյակի ծանր տեղաշարժեր, զոնուլյար պատռվածքներ, ցանցաթաղանթի շերտազատում և տեսողական նեյրոպաթիաներ: Վնասվածքների դասակարգումը թեթև, միջին և ծանր կատեգորիաների առաջարկում է բուժման եղանակներ, որտեղ թեթև վնասվածքները կառավարվում են պահպանողական եղանակով, միջին վնասվածքները պահանջում են թերապիայի և վիրահատության համադրություն, իսկ ծանր վնասվածքները պահանջում են հիմնականում վիրաբուժական միջամտություն: Վնասվածքից հետո ոսպնյակի հողախախտը կամ տեղաշարժը հաճախ պահանջում է սկլերայի ֆիքսացիայի տեխնիկա, որոնց տարբերակներից են ծիածանաթաղանթ-ճանկաձև ոսպնյակները, առանց կարերի սկլերայի ֆիքսացիան կամ Ագարվալի կար-կապանի մեթոդը: Վաղ միջամտությունը pars plana վիրահատման, ոսպնյակի հեռացման և միաժամանակյա իրիդոպլաստիկայի միջոցով կարող է վերականգնել ոսպնյակի կենտրոնացումը և բարելավել տեսողական արդյունքները: Մեր աչքի վնասվածքների բաժանմունքի դեպքերի շարքը ներկայացնում է տեսողության հաջող վերականգնումը բարդ ոսպնյակի և զոնուլյար վնասվածքներ ունեցող հիվանդների մոտ՝ ընդգծելով աչքի բուժ վնասվածքի դեպքում ժամանակին և համապատասխան վիրաբուժական ռազմավարության կարևորությունը:

Blunt ocular trauma can result in a spectrum of injuries ranging from mild eyelid and corneal abrasions to severe lens dislocations, zonular ruptures, retinal detachments, and optic neuropathies. Trauma classification into mild, moderate, and severe categories guides management, with mild injuries managed conservatively, moderate injuries requiring a combination of therapy and surgery, and severe injuries necessitating predominantly surgical intervention. Lens subluxation or dislocation after trauma often requires scleral fixation techniques, with options including iris-claw lenses, sutureless scleral fixation, or the Agarwal suture-lace method. Early intervention with pars plana vitrectomy, lens removal, and simultaneous iridoplasty can restore lens centration and improve visual outcomes. Case series from our trauma department highlight successful visual rehabilitation in patients with complex lens and zonular injuries, emphasizing the importance of timely and appropriate surgical strategies in blunt ocular trauma.



## Application of Micropulse Laser in Diabetic Diffuse Macular Edema. The Experience of the S.V. Malayan Ophthalmological Center



### Հասմիկ Շահնազարյան

Ս. Վ. Մալայանի անվ. ակնաբուժական կենտրոնի վիտրեոռետինալ բաժանմունքի ակնաբույժ, Երևան, ՀՀ

### Hasmik Shahnazaryan

MD, Ophthalmologist at the Vitreoretinal Department, S. V. Ophthalmological center named after Malayan, Yerevan, Armenia



### Շուշաննա Մանուկյան

Ակնաբույժ, Երևան, ՀՀ

### Shushanna Manukyan

MD, Ophthalmologist, Yerevan, Armenia

Միկրոիմպուլսային լազերային թերապիան (MPLT) ոչ ինվազիվ, հյուսվածքը խնայող մոտեցում է դիաբետիկ դեղին բծի այտուցի (DME) և դեղին բծի այլ պաթոլոգիաների բուժման համար: Ի տարբերություն ավանդական լազերային ֆոտոկոագուլյացիայի, որը առաջացնում է ցանցաթաղանթի հյուսվածքի ջերմային կոագուլյացիոն վնաս, MPLT-ն ապահովում է կարճ միկրոպուլսային իմպուլսներ ցածր աշխատանքային ցիկլերով՝ առաջացնելով ջերմային ազդեցություն առանց հյուսվածքային նեկրոզի: Սա թույլ է տալիս բուժել ֆովեալ և դեղին բծի գոտիներն առանց սպիացման:

Ս.Վ.Մալայանի ակնաբուժական կենտրոնում MPLT-ն կիրառվել է ներակնային հակա-VEGF ներարկումների հետ համատեղ: Արդյունքները ցույց են տվել ցանցաթաղանթի կենտրոնական հաստության նվազում և տեսողության սրության բարելավում: Մեթոդը հատկապես արդյունավետ է 400 միկրոնից պակաս կենտրոնական ցանցաթաղանթի հաստության դեպքում և ծառայում է որպես լրացուցիչ թերապիա ներարկումների հաճախականությունը նվազեցնելու համար:

Եզրափակելով MPLT-ն DME-ն կառավարելու անվտանգ, արդյունավետ և կրկնվող մեթոդ է, հատկապես, երբ օգտագործվում է դեղորայքային թերապիայի հետ միասին, ապահովելով նշանակալի անատոմիական և ֆունկցիոնալ բարելավումներ՝ միաժամանակ պահպանելով ցանցաթաղանթի հյուսվածքը:

Micropulse laser therapy (MPLT) is a non-invasive, tissue-sparing approach for the treatment of diabetic macular edema (DME) and other macular pathologies. Unlike traditional laser photocoagulation, which causes thermal coagulation damage to retinal tissue, MPLT delivers short microsecond pulses with low duty cycles, causing a thermal effect without tissue necrosis. This allows for the treatment of foveal and macular areas without scarring.

At the S.V. Malayan Eye Center, MPLT was used in combination with intraocular anti-VEGF injections. The results showed a decrease in central retinal thickness and an improvement in visual acuity. The method is especially effective in cases of central retinal thickness less than 400 microns and serves as an adjunctive therapy to reduce the frequency of injections.

In conclusion, MPLT is a safe, effective, and repeatable method of managing DME, especially when used in conjunction with drug therapy, providing significant anatomical and functional improvements while preserving retinal tissue.



Eales disease: Diagnostic and Treatment Approaches. Case Report



**Տաթևիկ Ադամյան**

Ս. Վ. Մալայանի անվ. ակնաբուժական կենտրոնի վիտրեոռետինալ բաժանմունքի ակնաբույժ, Երևան, ՀՀ

**Tatevik Adamyan**

MD, Ophthalmologist at the Vitreoretinal Department, S. V. Ophthalmological center named after Malayan, Yerevan, Armenia



**Նելլի Մաթևոսյան**

Կլինիկական օրդինատոր, Ակնաբանության ամբիոն, Մ. Հերացու անվ. Երևանի պետական բժշկական համալսարան (ԵՊԲՀ), Երևան, ՀՀ

**Nelli Matevosyan**

Clinical resident, Department of Ophthalmology of the Yerevan State Medical University (YSMU), Yerevan, Armenia

**Ներածություն.** Իլսի հիվանդությունը ցանցաթաղանթի միջին ծայրամասային հատվածի իդիոպաթիկ օկլյուզիվ վասկուլիտ է, որը բնութագրվում է ցանցաթաղանթի երակային բորբոքմամբ (պերիֆլեբիտ), անոթային խցանումով և ցանցաթաղանթի նեովասկուլյարիզացիայով: Իլսի հիվանդության բնորոշ առանձնահատկությունն ապակենման մարմնի կրկնվող արյունազեղումն է: Իլսի հիվանդության պատճառաբանությունը բազմազորոն է և ենթադրվում է, որ դա էկզոգեն նյութի ազդեցության հետևանքով առաջացած իմունոլոգիական ռեակցիա է: Ամենատարածված պատճառաբանական տեսությունը տուբերկուլյարոտեիսի նկատմամբ հնարավոր գերզգայունությունն է, որը զարգանում է Mycobacterium tuberculosis-ի ազդեցությունից հետո: Հետախայաց ուսումնասիրության մեջ, Էպիդեմիոլոգիալ թաղանթի նմուշների 47.8%-ը դրական էր մեկ կամ մի քանի Mycobacterium տեսակների համար՝ համեմատած Իլսի հիվանդությամբ հիվանդների վերահսկիչ խմբի 11.1%-ի հետ՝ պոլիմերազային շղթայական ռեակցիայի (PCR) միջոցով: Այս հայտնագործությունը նկատվել է այլ ուսումնասիրություններում, և միկրոբակտերիումի գենոմը նույնպես հայտնաբերվել է ապակենման հեղուկի նմուշներում: Այս կապի պատճառով, Իլսի հիվանդությունը կարող է լինել տուբերկուլյոզի հետ կապված վասկուլիտի տարբերակ, բայց տուբերկուլյոզի ճշգրիտ դերը Իլսի հիվանդության մեջ դեռևս լիովին պարզված չէ, քանի որ Իլսի հիվանդությունը նկատվել է նաև Մանտու-բացասական դեպքերում:

**Կլինիկական դեպք.** Ս.Վ.Մալայանի անվան ԱԿ Էր դիմել 30 տարեկան տղամարդ՝ գանգատվելով աջ աչքի ցածր և մշուշոտ տեսողությունից: Հիվանդի աջ աչքում առկա էր արյունազեղում ապակենման մարմնում, ցանցաթաղանթի վրա առկա էին բազմաթիվ դատարկ անոթներ, պրեռետինալ և ինտրառետինալ արյունազեղումներ, միջին պերիֆերիայում առկա էր վասկուլիտի պատկեր, մակուլյար հատվածում՝ այտուց: Տեսողության սրությունը 0.3 էր, ներակնային ճնշումը՝ նորմալի սահմաններում: Ձախ աչքն առանց փոփոխությունների էր: Կատարված մի շարք կլինիկոլաբորատոր հետազոտությունների արդյունքում հիվանդի մոտ ախտորոշվեց Իլսի հիվանդություն: Կատարվեց ինտրավիտրեալ 2 ներարկում, հնարավորինս մակուլյար այտուցի նվազելուց հետո կատարվեց պանոսեկտոմիա՝ ֆոտոկոագուլյացիայի իջեմիան կանխելու և այլ բարդություններից խուսափելու նպատակով, որից հետո կատարվեց ևս 1 ինտրավիտրեալ ներարկում: Հիվանդի մոտ նկատվեց տեսողության լավացում մինչև 1.0, սակայն առկա էր մնացորդային մակուլյար այտուց: Ուստի ցուցված էր շարունակել ինտրավիտրեալ ներակումները ևս 3 անգամ՝ ըստ պրոտոկոլի, սակայն հիվանդը ստիպված էր փոխել բնակչության վայրը: Երեք ամիսների ընթացքում չչարունակելով անհրաժեշտ բուժումը՝ հիվանդը վերադարձավ

## Eales disease: Diagnostic and Treatment Approaches. Case Report

Կիսատոզ մակուլյար այտուցի ռեցիդիվով և տեսողության նվազումով մինչև 0.3: Այժմ հիվանդին ցուցված է վերսկսել ինտրավիտրեալ ներարկումները մինչև մակուլյար այտուցի ամբողջական վերացում՝ փոխելով ներարկվող նյութի տեսակը:

**Ամփոփում.** Իլիսի հիվանդությունն առաջացնում է կենտրոնական տեսողության վատացում, միջին և պերիֆերիկ անոթների վասկուլիտ, թրոմբոզներ և մակուլյար այտուց, ինչպես նաև արյունազեղում ապակենման մարմնում: Ճիշտ և շարունակական ստացած անհրաժեշտ բուժումը տեսողության սրությունը կարող է վերականգնել ամբողջությամբ՝ վերացնելով գանգատները և բարելավելով կյանքի որակը:

**Introduction:** Eales disease is an idiopathic occlusive vasculitis of the mid-peripheral retina, characterized by inflammation of the retinal veins (periphlebitis), vascular occlusion, and retinal neovascularization. The hallmark of Eales disease is recurrent vitreous hemorrhage. The etiology of Eales disease is multifactorial and is thought to be an immunological reaction to an exogenous agent. The most common etiological theory is a possible hypersensitivity to tuberculoprotein that develops after exposure to *Mycobacterium tuberculosis*. In a retrospective study, 47.8% of epiretinal membrane specimens were positive for one or more *Mycobacterium* species compared with 11.1% of controls with Eales disease by polymerase chain reaction (PCR). This finding has been observed in other studies, and the genome of the mycobacterium has also been detected in vitreous fluid samples. Because of this association, Eales disease may be a variant of tuberculosis-associated vasculitis, but the exact role of tuberculosis in illness is not yet fully understood, as illness has also been observed in Mantoux-negative cases.

**Clinical case:** A 30-year-old man applied to the S.V. Malayan Eye Hospital, complaining of low and blurred vision in the right eye. The patient's right eye had a hemorrhage in the vitreous body, numerous empty vessels on the retina, preretinal and intraretinal hemorrhages, a picture of vasculitis was present in the middle periphery, and edema in the macular area. Visual acuity was 0.3 and intraocular pressure was within normal limits. The left eye was without changes. As a result of several clinical and laboratory examinations, the patient was diagnosed with Eales disease. Two intravitreal injections were performed, after the macular edema decreased as much as possible, panretinal photolaser coagulation was performed to prevent ischemia and to avoid other complications, after which one more intravitreal injection was performed. The patient's vision improved to 1.0, but there was residual macular edema. Therefore, it was indicated to continue intravitreal injections for three more times according to the protocol, but the patient had to change his place of residence. After not continuing the necessary treatment for three months, the patient returned with a relapse of cystic macular edema and a decrease in vision to 0.3. Now the patient is indicated to resume intravitreal injections until the macular edema is completely resolved, changing the type of injected substance.

**Summary:** Eales disease causes central vision loss, vasculitis of the middle and peripheral vessels, thrombosis and macular edema, as well as hemorrhage in the vitreous body. With proper and continuous treatment, visual acuity can be fully restored, eliminating complaints and improving quality of life.

Idiopathic Choroidal Neovascularization (ICNV)



**Գոհար Վարոսյան**

Հայկական ակնաբուժության նախագծի Օհաննես Զոն Խաչիկյանի անվան Գյումրիի մարզային ակնաբուժական կենտրոնի ակնաբույժ և վիրաբույժ, ՀՀ

**Gohar Varosyan**

MD, Ophthalmologist and surgeon of the Armenian EyeCare Project Ohannes John Khachigian Gyumri Regional Eye Center, Armenia

**Նպատակ.** Այս հոդվածի նպատակն է ներկայացնել իդիոպաթիկ խորոիդալ նեովասկուլյարիզացիայի կլինիկական դեպքը և բուժումը 1-ին տիպի շաքարային դիաբետով տղայի մոտ:

**Վայր.** Գյումրի բժշկական կենտրոն, Գյումրի, Հայաստան:

**Մեթոդներ.** 1-ին տիպի շաքարային դիաբետով 15-ամյա տղան դիմել է Գյումրի բժշկական կենտրոն՝ ձախ աչքի տեսողության վատթարացման և կենտրոնական մշուշոտ տեսողության կապակցությամբ: Սկզբնական զննման ժամանակ տեսողության սրությունը 20/200 էր: OCT-ն և ֆլուորեսցենին անգիոգրաֆիան (FA) հայտնաբերեցին սուբֆովեալ խորոիդալ նեովասկուլյարիզացիա (CNV): Ակնային հետազոտության արդյունքում չհայտնաբերվեցին այլ պաթոլոգիաներ, այդ թվում՝ դիաբետիկ ռետինոպաթիա: Լաբորատոր հետազոտություններ են իրականացվել հաշվի առնելով համակարգային վարակի հնարավորությունը: Ձևափոխման հիման վրա ախտորոշվել է իդիոպաթիկ սուբֆովեալ խորոիդալ նեովասկուլյարիզացիա՝ մասնակի սպիացմամբ և որոշում է կայացվել նշանակել հակա-VEGF թերապիա:

**Արդյունքներ.** Հիվանդը ստացել է հակա-VEGF չորս դեղաչափ մեկ ամիս ընդմիջումներով: Ձախ աչքի տեսողության սրությունը չորս ներարկումից հետո կազմել է 20/30: Հիվանդը գտնվում է հսկողության տակ:

**Եզրակացություններ.** Իդիոպաթիկ նեովասկուլյար թաղանթը հազվագյուտ վիճակ է, որը կարող է հանգեցնել երիտասարդների մոտ տեսողության զգալի վատթարացման և կարող է անվտանգ և արդյունավետորեն բուժվել հակա-VEGF ներարկումներով: Տեսողության վերջնական սրությունը կախված է նեովասկուլյար թաղանթի տեղակայումից:

**Purpose:** The purpose of this abstract is to present a case and treatment of Idiopathic Choroidal Neovascularization of a young boy with Type 1 Diabetes.


**Setting/Venue:** Gyumri Medical Center, Gyumri, Armenia.

**Methods:** A 15-years-old male patient, with Type 1 Diabetes presented to Gyumri Medical Center due to deterioration of the left eye's vision with central fogging. VA during the first examination was 20/200. OCT and FA revealed subfoveal CNV. In the ophthalmological examination, no other pathologies were found, no diabetic retinopathy changes. Taking into account the possibility of systemic infection, laboratory tests were done. Based on the performed exams, idiopathic subfoveal neovascularization with partial scarring was diagnosed, and it was decided to administer anti-VEGF therapy.

**Results:** The patient received four doses of anti-VEGF at monthly intervals. The VA of the left eye after 4 injections was 20/30. The patient is being monitored.

**Conclusions:** Idiopathic Neovascular Membrane is a rare condition that can lead to a significant deterioration of vision in young people and can be safely and effectively treated with anti-VEGF injections. The final VA depends on the location of CNVM.

## Posterior Segment Injuries After Blunt Ocular Trauma: The Case of Commotio Retinae



### Տաթևիկ Մովսիսյան

Ս. Վ. Մալայանի անվ. ակնաբուժական կենտրոնի աչքի վնասվածքների բաժանմունքի ակնաբույժ, Երևան, ՀՀ

### Tatevik Movsisyan

MD, Ophthalmologist at Eye Trauma Department of the S. V. Malayan Ophthalmological Center, Yerevan, Armenia

Աչքի բուժ վնասվածքները կարող են հանգեցնել ցանցաթաղանթի հետին հատվածի տարբեր աստիճանի ախտահարումների, որոնցից մեկն է commotio retinae-ն՝ բեռլինյան այտուցը: Այն դրսևորվում է ցանցաթաղանթի անցողիկ սպիտակեցմամբ, որն առաջանում է մեխանիկական հարվածի հետևանքով: Չնայած կլինիկական ընթացքը հաճախ բարենպաստ է, որոշ դեպքերում հնարավոր են տեսողության կայուն խանգարումներ՝ լուսազգայուն բջիջների և ցանցաթաղանթի պիգմենտային էպիթելի վնասման պատճառով: OCT հետազոտությունը կարևոր գործիք է՝ վնասման խորության գնահատման և պրոգնոզի սահմանման համար: Թեև մեծամասամբ դիտվում է ինքնաբերական բարելավում, որոշ հիվանդների մոտ հնարավոր են մնացորդային փոփոխություններ՝ ազդելով տեսողության որակի վրա: Զեկույցի նպատակն է ներկայացնել Commotio Retinae-ի առաջացման մեխանիզմները, կլինիկական առանձնահատկությունները և տեսողական ելքերի կանխատեսումը՝ հիմնված դեպքերի ուսումնասիրության վրա:

Blunt eye injuries can lead to varying degrees of damage to the posterior retina, one of which is commotio retinae, Berlin edema. It is manifested by a transient whitening of the retina, which is caused by mechanical impact. Although the clinical course is often benign, in some cases permanent visual impairment is possible due to damage to the photosensitive cells and retinal pigment epithelium. OCT examination is an important tool for assessing the depth of damage and determining the prognosis. Although spontaneous improvement is observed in the majority, residual changes are possible in some patients, affecting the quality of vision. The aim of the report is to present the mechanisms of occurrence of Commotio Retinae, clinical features and prediction of visual outcomes based on case studies.

# ՌԵՖՐԱԿՑԻԱՅԻ ՇՏԿՈՒՄ ԵՎ ՌԵՖՐԱԿՏԻՎ ՎԻՐԱՔՈՒԹՈՒԹՅՈՒՆ REFRACTIVE SURGERY AND SPECIALTY LENSES

Հինգ քայլ կատարակտի վիրահատության բարելավման ճանապարհին

## Five Things We Can Improve with Cataract Surgery



### Ջոն Հովանեսյան

Վիրաբույժների ամերիկյան կոլեգիայի անդամ, ակնաբույժ և վիրաբույժ, Հարվարդի ակնաբույժների ասոցիացիայի անդամ, Լագունա Հիլզ, Կալիֆոռնիա: Հայկական ակնաբուժության Նախագծի (ՀԱՆ) փոխնախագահ և տնօրենների խորհրդի անդամ, Կալիֆոռնիա, ԱՄՆ

### John Hovanesian

MD, FACS, Member of the Harvard Eye Associates, Laguna Hills, California. Vice President and Member of the Board of Directors of the Armenian EyeCare Project (AECP), CA, USA

Կատարակտի վիրահատությունը մնում է ակնաբուժության անկյունաքարն ամբողջ աշխարհում, այդ թվում՝ Հայաստանում: Չնայած տասնամյակների պրակտիկային կան հնարավորություններ բարելավելու արդյունքները՝ հիվանդների հետ հաղորդակցության, Նախավիրահատական գնահատման և վիրաբուժական տեխնիկայի միջոցով: Օպտիմալացման համար առանձնացվել են հինգ հիմնական ոլորտներ:

1. Հիվանդների ուսուցում. առաջադեմ տեխնոլոգիական ներակնային ոսպնյակների (ՆԱՈ) քննարկումը, ներառյալ մուլտիֆոնկալ, տորիկ և ընդարձակ խորության ֆոկուսային ոսպնյակները, թույլ է տալիս հիվանդներին կատարել տեղեկացված ընտրություն՝ հարմարեցված իրենց կենսակերպին:
2. Եղջերաթաղանթի գնահատում. եղջերաթաղանթի զգայունության նվազումը և չոր աչքի համախտանիշը տարածված են և կարող են ազդել վիրաբուժական ճշգրտության վրա. Նախավիրահատական բուժումը բարելավում է տեսողական արդյունքները:
3. Ոսպնյակների համապատասխան տարբերակների առաջարկ. աչքի ուղեկցող հիվանդությունները, հաշվի առնելով ոսպնյակների անհատական ընտրությունն, ապահովում է տեսողության օպտիմալ վերականգնում:
4. Ինֆուզիոն ճնշման կառավարում. վիրահատության ընթացքում աչքի ճնշման իջեցումը նվազեցնում է եղջերաթաղանթի այտուցը, բորբոքումը և դեղին բծի վրա ազդեցությունը՝ բարելավելով հետվիրահատական վերականգնումը:
5. Ապակենման մարմնի լողացող պղտորումների կառավարում. ապակենման մարմնի լողացող պղտորումների Նախավիրահատական և հետվիրահատական գնահատումը թույլ է տալիս ժամանակին միջամտել անհրաժեշտության դեպքում կատարելով փոքր տրամաչափով pars plana վիրահատում:

Այս ռազմավարությունների ինտեգրումը բարելավում է տեսողական արդյունքները, նվազագույնի է հասցնում բարդությունները և բարելավում է հիվանդների գոհունակությունը: Տեխնոլոգիաների առաջընթացը և հիվանդակենտրոն մոտեցումները շարունակում են կատարելագործել կատարակտի վիրահատությունը ամբողջ աշխարհում:

## Five Things We Can Improve with Cataract Surgery

Cataract surgery remains the cornerstone of ophthalmic care worldwide, including in Armenia. Despite decades of practice, opportunities exist to improve outcomes through patient communication, preoperative evaluation, and surgical technique. Five key areas have been identified for optimization:

1. Patient education: Discussing advanced technology intraocular lenses (IOLs), including multifocal, toric, and extended depth of focus lenses, allows patients to make informed choices tailored to their lifestyle.
2. Corneal assessment: Reduced corneal sensation and dry eye are common and can impact surgical accuracy; preoperative treatment improves refractive outcomes.
3. Offering appropriate lens options: Individualized lens selection considering ocular comorbidities ensures optimal visual rehabilitation.
4. Infusion pressure management: Lowering intraoperative eye pressure reduces corneal edema, inflammation, and macular stress, improving postoperative recovery.
5. Floaters management: Pre- and postoperative assessment of vitreous floaters allows timely intervention with small-gauge pars plana vitrectomy if needed.

Integrating these strategies enhances visual outcomes, minimizes complications, and improves patient satisfaction. Advances in technology and patient-centered approaches continue to refine cataract surgery globally.

## OCT and OCTA Typical Changes in Patients with High Myopia



### Լուսինե Վանյան

Մ. Ջերացու անվ. Երևանի պետական բժշկական համալսարանի (ԵՊԲՀ) ակնաբանության ամբիոնի ասիստենտ, Ս.Վ. Մալայանի անվ. ակնաբուժական կենտրոնի էքսիմեր-լազերային վիրաբուժության և ախտորոշման բաժանմունքի ակնաբույժ, Երևան, ՀՀ

### Lusine Vanyan

MD, Lecturer of Department of Ophthalmology of the Yerevan State Medical University (YSMU), ophthalmologist at Diagnostics and Excimer-Laser Treatment Department at S. V. Malayan Ophthalmological Center, Yerevan, Armenia

Օպտիկական կոհերենտ տոմոգրաֆիան/շերտագրությունը (OCT) ճշգրիտ տեխնոլոգիա է (in vivo բիոպսիա), որն ինֆրակարմիր լույսի միջոցով պատկերում է ցանցթաղանթի կառուցվածքը ոչ ինվազիվ, քանակական, արագ և անցավ: Կարճատեսության և դրա բարդությունների ըմբռնումը, ախտորոշումը և բուժումը զգալի էվոլյուցիա են ապրել օպտիկական կոհերենտ տոմոգրաֆիայի (OCT) և օպտիկական կոհերենտ տոմոգրաֆիայի անգիոգրաֆիայի (OCTA) պատկերաման գարգացման շնորհիվ:

ՕԿՇ պատկերման հիման վրա առաջարկվել են նոր տերմիններ՝ ինչպիսիք են կարճատեսային մակուլոպաթիան, կազմվել կառավարման ուղեցույցներ և դասակարգման համակարգ: Նկարագրվել են տարբեր գմբեթաձև մակուլայի ձևաբանություններ, FUCHS-ի բիծ (ՅՊԷ-ի հիպերպլազիայի տեղամաս), մակուլյար կամ տեսողական սկավառակի ներգրավվածությունը ստաֆիլոմայի մեջ, ֆովեալ շիզիսը և էպիրետինալ մեմբրանի զարգացումը և դրա դերը պատռվածքների առաջացման մեջ: Հնարավոր է դարձել գնահատել և տարբերակել ՏՆ և շուրջպտկիկային շրջանի կարճատեսությանը բնորոշ փոփոխությունները: OCTA-ն թույլ է տալիս քանակապես գնահատել ցանցթաղանթի անոթային համակարգը և խորիոկապիլլարները, ինչն անհրաժեշտ է կարճատեսային խորոհիզալ նեովասկուլյարիզացիայի վաղ հայտնաբերման և հակաանոթային էնդոթելիային աճի գործոնով թերապիայի ցուցումների և բուժման արդյունավետության գնահատման համար:

Optical Coherence Tomography (OCT) is a precise technology (in vivo biopsy) that uses infrared light to visualize retinal structure noninvasively, quantitatively, quickly and painlessly. The understanding, diagnosis, and treatment of myopia and myopia-related complications have been highly improved thanks to imaging with optical coherence tomography (OCT) and optical coherence tomography angiography (OCTA) technology.

Based on imaging, new terms such as myopic maculopathy, management guidelines, and a classification system have been suggested. There have been described various dome-shaped macula morphologies, FUCHS spot (area of RPE hyperplasia), the involvement of macular or optic disc in the development of staphyloma, foveal schisis and epiretinal membrane. Also, myopia-related abnormalities in the optic nerve and peripapillary region have been demonstrated and differentiated. OCTA allows to quantitatively evaluate the retinal microvasculature and choriocapillaris, which is necessary for the early detection of myopic choroidal neovascularization and the evaluation of anti-vascular endothelial growth factor therapy in patients with this pathology.

## Anisometric Amblyopia Correction with Excimer Laser



### Սուսաննա Նահապետյան

Ս.Վ. Մալայանի անվ. ակնաբուժական կենտրոնի էքսիմեր-լազերային վիրաբուժության և ախտորոշման բաժանմունքի ակնաբույժ, Երևան, ՀՀ

### Susanna Nahapetyan

MD, Ophthalmologist at Diagnostics and Excimer-Laser Treatment Department at S. V. Malayan Ophthalmological Center, Yerevan, Armenia

Ամբլիոպիան մանկական տարիքում տեսողության նվազման ամենահաճախ հանդիպող պատճառներից է, որը սովորաբար առաջանում է անիզոմետրոպիայի, շլութայան կամ վաղ շրջանի տեսողական չշտկված խնդրի հետևանքով: Ավանդական բուժման մեթոդներն առավել արդյունավետ են տեսողական զարգացման վաղ շրջանում և սահմանափակ արդյունք են տալիս մեծահասակների մոտ: Վերջին տարիներին էքսիմեր լազերային ռեֆրակցիոն վիրաբուժությունը, ներառյալ LASIK-ը և PRK-ը, սկսել է կիրառվել որպես լրացուցիչ տարբերակ որոշ դեպքերում ամբլիոպիայի բուժման համար, հատկապես, անիզոմետրոպիկ ամբլիոպիայի դեպքում, երբ սովորական մեթոդները բավարար արդյունավետություն չեն ապահովում կամ հիվանդը չի կարողանում կրել ակնոց կամ կոնտակտային լինզաներ: Էքսիմեր լազերը շտկում է էական ռեֆրակցիոն շեղումները՝ բարելավելով տեսողության սրությունը՝ նպաստելով բինոկուլյար տեսողությանը: Կլինիկական փորձերը ցույց են տալիս տարբեր, բայց խոստումնալից արդյունքներ, հատկապես ավելի երիտասարդ հիվանդների և միջին աստիճանի ռեֆրակցիոն շեղումների դեպքում: Ընդհանուր առմամբ, էքսիմեր լազերային վիրաբուժությունը կարող է ծառայել որպես լրացուցիչ մեթոդ ամբլիոպիայի բուժման մեջ՝ ապահովելով ֆունկցիոնալ բարելավում այն դեպքերում, երբ ավանդական մեթոդները բավարար չեն:

Amblyopia is one of the most common causes of visual impairment in childhood, usually resulting from anisometropia, strabismus, or early uncorrected visual problems. Traditional treatment methods are most effective in the early stages of visual development and have limited success in adults. In recent years, excimer laser refractive surgery, including LASIK and PRK, has begun to be used as an additional option for the treatment of amblyopia in some cases, especially in anisometric amblyopia, when conventional methods are not efficient enough or the patient is unable to wear glasses or contact lenses. Excimer lasers correct significant refractive errors, improving visual acuity and promoting binocular vision. Clinical trials show mixed but promising results, especially in younger patients and with moderate refractive errors. Overall, excimer laser surgery can serve as an additional method in the treatment of amblyopia, providing functional improvement in cases where traditional methods are insufficient.

## The Road to Safe Refractive Surgery Starts Early: Myopia Control with Stellest Followed by SMILE Correction



### Ժասմեն Հարությունյան

Թեոնա ակնաբուժական կլինիկայի գլխավոր ակնաբույժ; Լյումիեր Օպտիկս ընկերության ցանցի գլխավոր ակնաբույժ; Երևան, ՀՀ

### Zhasmen Harutyunyan

MD, Head ophthalmologist of Teona ophthalmological clinic; Head ophthalmologist of Lumiere Optics network, Yerevan, Armenia

**Նպատակ.** Ներկայացնել մեր կլինիկական մոտեցումը կարճատեսության վարմանը, որը համատեղում է վաղ օպտիկական միջամտությունը Stellest ոսպնյակների և SMILE վիրահատության միջոցով ռեֆրակցիոն շտկման հետ: Այս մոդելն առաջնահերթություն է տալիս ակնային առողջությանը երկարաժամկետ հեռանկարում՝ լուծելով կարճատեսության և առաջընթացի, և շտկման խնդիրները, մասնավորապես, այն պայմաններում, երբ մեր կլինիկական մնում է միակ կենտրոնը Հայաստանում, որն առաջարկում է SMILE և առաջինը, որն առաջարկում է Stellest:

**Մեթոդներ.** վերջին չորս տարիների ընթացքում Stellest ոսպնյակներ են նշանակվել մանկական տարիքի հիվանդներին՝ առանցքային երկարացումը վերահսկելու և կարճատեսության զարգացումը հետաձգելու համար: Վերանայվել են ռեֆրակցիոն կայունության և առանցքային երկարության առաջընթացի վերաբերյալ կլինիկական տվյալները: SMILE վիրահատություններ են իրականացվել կայուն կարճատեսություն ունեցող հիվանդների մոտ, այդ թվում՝ բայց ոչ միայն՝ նախկինում Stellest-ով բուժվողների մոտ:

**Արդյունքներ.** Stellest ոսպնյակներն արդյունավետ կերպով դանդաղեցրել են կարճատեսության զարգացումը և թույլ են տվել շատ հիվանդների հասնել ռեֆրակցիոն կայունության: Կարևոր է, որ կարճատեսության ցածր աստիճան ունեցող հիվանդները՝ վաղ վերահսկողության շնորհիվ, վիրահատության ընթացքում ավելի քիչ հյուսվածքների հեռացման կարիք ունեին՝ պահպանելով եղջերաթաղանթի կենսամեխանիկան: Այս առավելությունը հասկապես կարևոր էր ավելի բարակ կամ սահմանային եղջերաթաղանթների դեպքերում:

**Եզրակացություն.** Լազերային ռեֆրակցիոն վիրահատությունը շտկում է տեսողությունը, բայց չի նվազեցնում մեծ առանցքային երկարության հետ կապված կառուցվածքային ռիսկերը, ներառյալ ցանցաթաղանթի շերտազատումը, ցանցաթաղանթի միոպիկ դեգեներացիան, գլաուկոման և այլն: Stellest ոսպնյակներով կարճատեսության վաղ վերահսկումը հիմք է դնում տեսողության ավելի անվտանգ լազերային շտկման համար, երբ ժամանակը հասունանա: Մեր փորձը նպաստում է կարճատեսության վարման միասնական, առաջադեմ մոդելի ստեղծմանը, որն սկսվում է կանխարգելումից և ավարտվում անհատականացված, կառուցվածքային առումով անվտանգ ռեֆրակցիոն շտկմամբ:

**Purpose:** To present our clinical approach to managing myopia that combines early optical intervention with Stellest lenses and refractive correction using SMILE surgery. This model prioritizes long-term ocular health by addressing both the progression and correction of myopia, particularly in a setting where our clinic remains the only center in Armenia offering SMILE and the first to offer Stellest.

**Methods:** Over the past four years, Stellest lenses were prescribed to pediatric patients to control axial elongation and delay myopia progression. Clinical data on refractive stability and axial length progression were reviewed. SMILE surgeries were performed in patients with stable myopia, including—but not limited to—those previously managed with Stellest.

**Results:** Stellest lenses effectively slowed myopia progression and allowed many patients to reach refractive stability. Importantly, patients with lower degrees of myopia—thanks to early control—required less tissue removal during surgery, preserving corneal biomechanics. This advantage was especially relevant in cases with thinner or borderline corneas.

Անվտանգ ռեֆրակցիոն վիրահատության ճանապարհը սկսվում է վաղ.  
Կարճատեսության վերահսկում Stellest-ի միջոցով, որին հաջորդում է SMILE  
շտկում

## The Road to Safe Refractive Surgery Starts Early: Myopia Control with Stellest Followed by SMILE Correction

**Conclusion:** Laser refractive surgery corrects vision but does not reduce the structural risks linked to high axial length including retinal detachment, myopic retinal degeneration, glaucoma etc. Early myopia control with Stellest lenses lays the foundation for safer laser vision correction when the time is right. Our experience supports a unified, forward-thinking model of myopia care that begins with prevention and culminates in personalized, structurally safe refractive correction.

## Tear Film Stability in the First Month After Refractive Surgery: SMILE Compared to Femto-LASIK – What Our Patients Told Us



### Մարիամ Ղազարյան

Թեոնա ակնաբուժական կլինիկայի ակնաբույժ, Երևան, ՀՀ

### Mariam Ghazaryan

MD, Ophthalmologist of Teona ophthalmological clinic, Yerevan, Armenia

**Նպատակ.** համեմատել վաղ վիրահատական արցունքաթաղանթի կայունությունը և հիվանդների կողմից SMILE և Femto-LASIK պրոցեդուրաներից հետո հաղորդված չոր աչքի ախտանիշները՝ հիմնվելով Հայաստանում SMILE-ի հետ կապված առաջին կլինիկական փորձի վրա:

**Մեթոդներ.** այս հեռանկարային դիտողական ուսումնասիրությունը անցկացվել է Հայաստանում՝ միակ կենտրոնում, որը ներկայումս իրականացնում է SMILE: Ներառվել են կարճատեսության և կարճատեսության աստիգմատիզմի համար SMILE կամ Femto-LASIK վիրահատության ենթարկված հիվանդները: Արցունքաթաղանթի օբյեկտիվ պարամետրերը՝ Շիրմերի թեստը, արցունքի քայքայման ժամանակը (TBUT) և ֆլուորեսցենիսով գունավորումը, գրանցվել են վիրահատությունից առաջ և վիրահատությունից մեկ ամիս անց: Սուբյեկտիվորեն չոր աչքի ախտանիշները գնահատվել են ակնային մակերեսի հիվանդության ինդեքսի (OSDI) միջոցով:

**Արդյունքներ.** Նախնական արդյունքները ցույց են տալիս, որ SMILE խումբն ունեցել է արցունքաթաղանթի ավելի լավ պահպանում՝ TBUT-ի ավելի քիչ նվազմամբ և OSDI-ի ավելի ցածր միավորներով՝ համեմատած Femto-LASIK խմբի հետ: Չնայած երկու խմբերն էլ ունեցել են Շիրմերի արժեքների աննշան նվազում, ախտանիշները, ընդհանուր առմամբ, ավելի մեղմ էին SMILE հիվանդների մոտ, ովքեր նաև հայտնել են ավելի արագ վերականգնման և քսանյութերից կախվածության նվազման մասին:

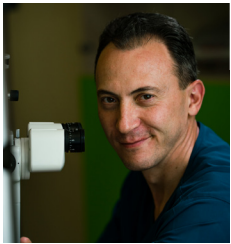
**Եզրակացություն.** մեր արդյունքները ենթադրում են, որ SMILE-ը կարող է ապահովել ակնային մակերեսի ավելի լավ կարճաժամկետ արդյունքներ, քան Femto-LASIK-ը: Այս վաղ արդյունքները հատկապես կարևոր են կլինիկական պայմաններում, որտեղ ակնային մակերեսի պահպանումը գերակա է, օրինակ՝ երիտասարդ, ակտիվ հիվանդների կամ սահմանային արցունքային ֆունկցիա ունեցողների մոտ:

**Purpose:** To compare early postoperative tear film stability and patient-reported dry eye symptoms following SMILE and Femto-LASIK procedures, based on the first clinical experience in Armenia with SMILE.

**Methods:** This prospective observational study was conducted at the only center in Armenia currently performing SMILE. Patients undergoing either SMILE or Femto-LASIK for myopia and myopic astigmatism were included. Objective tear film parameters – Schirmer test, tear break-up time (TBUT), and fluorescein staining – were recorded preoperatively and at 1-month post-op. Subjective dry eye symptoms were evaluated using the Ocular Surface Disease Index (OSDI).

**Results:** Preliminary results indicate that the SMILE group had better tear film preservation, with less reduction in TBUT and lower OSDI scores compared to the femto-LASIK group. While both groups experienced a mild decrease in Schirmer values, symptoms were generally milder in SMILE patients, who also reported faster recovery and reduced dependence on lubricants.

**Conclusion:** Our findings suggest that SMILE may offer better short-term ocular surface outcomes than Femto-LASIK. These early results are especially relevant in clinical settings where ocular surface preservation is a priority – such as in young, active patients or those with borderline tear function.



### Ասատուր Հովսեփյան

Հայկական ակնաբուժության նախագծի (ՀԱՆ) Աչքի շարժական հիվանդանոցի գլխավոր վիրաբույժ, Ս. Վ. Մալայանի անվ. ակնաբուժական կենտրոնի ակնաբույժ, Հայկական ակնաբուժության նախագծի Հայկ. Զ. Բոյաջյանի անվան Իջևանի, Ջոն և Հասմիկ Մկրտչյանների անվան Սպիտակի, Կապանի, Օհաննես Ջոն Խաչիկյանի անվան Գյումրիի և Վահագն Ակլամիշյանի անվան Եղեգնաձորի մարզային ակնաբուժական կենտրոնների ակնաբույժ և ակնավիրաբույժ, ՀՀ

### Asatur Hovsepyan

MD, Chief surgeon of the Armenian EyeCare Project (AECP) Mobile Eye Hospital, ophthalmologist at S. V. Malayan Ophthalmological Center, ophthalmologist and surgeon of the AECP Haig J. Boyadjian Ijevan, John and Hasmik Mgrdichian Spitak, Kapan, Ohannes John Khachigian Gyumri and Vahakn Aglamishian Yeghegnadzor Regional Eye Centers, Armenia

**Նպատակ.** Առաջարկվող իմպլանտն ու մեթոդը նպատակ ունեն փոխել հետին խցիկի արհեստական ոսպնյակի համար ակնագնդի մեջ որպես հենարան պատմականորեն ընտրված հյուսվածքաբանական տարրը. հեռացված բնական ոսպնյակի էպիթելիային հյուսվածքի կնճռոտվող մնացորդի (պարկի) վրա հենվելն աստիճանաբար հանգեցնում է ՆԱՌ-ի դանդաղ տեղաշարժերի, ինչը հիվանդի մոտ առաջացնում է ռեֆրակցիայի շեղումներ, օպտիկական աբերացիաներ և դիսֆոտոպսիաներ ցանկացած ճշգրիտ հաշվարկված պրեմիում ոսպնյակի համար (հիվանդին լիակատար ակնոցային անկախություն ապահովելու նպատակով պլանավորված և/կամ արդեն ներդրված), և այս հանգամանքը մեզ ստիպում է հրաժարվել պրեմիում ՆԱՌ-ներով շտկումից և օգտագործել մոնոֆոկալ ոսպնյակ՝ այն ամրացնելով սկլերային կամ ծիածանաթաղանթին:

Հեղինակն առաջարկում է նոր լուծում՝ նախատեսված պրեմիում ՆԱՌ-ի ֆիքսման համար. կարճ ասած՝ նախապես տեղադրված իմպլանտը (հեղինակն այն արտոնագրել և անվանել է «Արհեստական ոսպնյակային պատիճ» (ԱՌՊ)) պետք է ամրացվի ակնագնդի սպիտապատյանին յուրաքանչյուր իր թևիկի երկար ոտիկի flange-ֆիքսացիոն եղանակի միջոցով՝ հենվելով կարճ ոտիկով ակնագնդի թարթչային ակոսի վրա, դրանից հետո արդեն պետք է ներմուծվի նախատեսված պրեմիում ՆԱՌ-ը և ֆիքսվի օպտիկական մասով՝ հենվելով ԱՌՊ-ի կենտրոնական շրջանակին:

**Մեթոդներ.** Առաջարկվող ԱՌՊ-ն ունի երկու մաս՝ ՆԱՌ-ը պահող կենտրոնական շրջանակ և թևիկներ՝ ֆիքսացիայի համար (յուրաքանչյուր թևիկ ունի երկու մաս - 1. երկար հապտիկանման լարային ոտիկ՝ հալեցման և flange- ձևավորելու համար և 2. կարճ ոտիկ՝ թարթչային ակոսին հենվելու համար): Նշենք, որ կենտրոնական շրջանակի հարթությունն ավելի խորը դիրք է գրավում ակնագնդի մեջ, քան թևերի հարթությունը՝ ՆԱՌ-ին ակնագնդի օպտիկական համակարգի հանգուցային կետում պահելու համար: ԱՌՊ-ն կարող է ունենալ մի քանի դիզայն և չափսեր սպիտապատյանին 2, 3 կամ 4 կետերում ֆիքսացիայի համար՝ համապատասխանեցվելով հիվանդի աչքի գնման (չափումների) տվյալներին (թարթչային ակոսի շրջանագծի տրամագիծ, թարթչային ակոսի հարթության խորություն (ԹԱԽ (CSD) - այդ հարթության հեռավորությունը եղջերաթաղանթի մակերեսի կենտրոնից)): Սա ԱՌՊ-ի հաջորդ առավելությունն է՝ ՆԱՌ-ի կանխատեսելի և հաշվարկելի էական դիրք ապահովելը (ՈԷԴ (ELP)) ! - այն հավասար է եղջերաթաղանթի կենտրոնական կետից մինչև թարթչային ակոսի հարթությունը եղած հեռավորության (ԹԱԽ) և ԱՌՊ-ի սագիտալ չափսի (L) պարզ գումարին. ELP=CSD+L, այլ խոսքերով ասած՝ վիրաբույժը կարող է ընտրել պահարանից համապատասխան չափսերով ԱՌՊ-ը՝ յուրաքանչյուր պրեմիում ներակնային ՈԷԴ պլանավորելու համար՝ հիմնվելով հիվանդի աչքի չափման տվյալների վրա:

Առաջարկվող եղանակն ունի երկու փուլ. 1. սկզբում պետք է ընտրված ԱՌՊ-ը սովորական ինժեկտորի միջոցով ներմուծվի ակնագնդի առաջային խցիկ, այնուհետև յուրաքանչյուր թևիկ երկար ոտիկները

## The Future of the Scleral Fixation

մեկ առ մեկ պիտի ամրացվեն սկլերայի պատի համապատասխան կետերում՝ Յամանեի հայտնի flange-տեխնիկայով; 2. հաջորդիվ՝ պրեմիում ՆԱՌ-ը պետք է ներմուծվի առաջային խցիկ, այնուհետև կեռիկի և շպատելի օգնությամբ զգուշորեն տեղափոխվի հետին խցիկ և օպտիկական մասով ամրացվի ԱՌԴ-ի կենտրոնական շրջանակին (աստիգմատիզմի շտկման ժամանակ վերջնական ամրացումից առաջ պետք է համապատասխանեցնել տորիկ ՆԱՌ-ի առանցքը):

**Արդյունքներ.** Նորարարական ֆիքսացիայի եղանակն ապահովում է ոսպնյակի կայուն դիրքավորում, օպտիմալ օպտիկական կենտրոնացում և երկարաժամկետ ֆունկցիոնալ արդյունքներ: Այս մոտեցումը պետք է նվազեցնի անցանկալի տեսողական երևույթներ և «դժգոհ պրեմիում շտկումով հիվանդներ» ունենալու հավանականությունը կատարակտալ-ռեֆրակցիոն վիրաբուժության ոլորտում միաժամանակ պահպանելով նրանց լիակատար անկախությունը ակնոցներից:

**Եզրակացություն.** Առաջարկվող ԱՌԴ-ով պրեմիում ոսպնյակների flange-ֆիքսման տեխնիկայի նորարարական մոտեցումը ներկայացնում է արդյունավետ և երկարատև լուծում՝ առանց հույսը դնելու վիրահատված աչքի հյուսվածքաբանորեն քայքայվող բնական ոսպնյակի մնացորդի՝ պարկի վրա: Սկլերալ ֆիքսացիայի այս եղանակն ապահովում է պրեմիում ոսպնյակի կայուն և կենտրոնացված դիրք, նվազեցնում է հետվիրահատական բարդությունների ռիսկը և պահպանում է տեսողական ֆունկցիայի կայունությունը լիակատար ակնոցային անկախությամբ՝ շնորհիվ կանխորոշելի և հաշվարկելի ԷՌԴ-ի (ELP-ի):

**Purpose:** This proposal aims to change the historically chosen support tissue for the pc IOL: the leaning on the remnant of the extracted human lens epithelial tissue (bag) gradually leads to refractive shifts, optical aberrations and dysphotopsias for any precisely calculated premium IOL (planned and/or used for the patient's full spectacle independence), and this circumstance forces us to abandon premium correction and use a monofocal IOL, fixing it to the sclera or iris. The author suggests a new solution for the fixation of the planned premium pciOL – in short: a pre-implanted device (invented and named as “Artificial Capsular Bag” (ACB)) must be fixed to the sclera by flanges with the leaning on the ciliary sulcus, and then the planned premium pciOL optics secured.


**Methods:** The invented ACB has two parts - the central frame for IOL holding and wings for fixation (each wing has two parts - 1. the long haptic-like wire for melting and 2. the short leg for leaning on the ciliary sulcus). Note, that the central frame's plane is deeper than the wings' plane to keep IOL optics at the nodal point of the eyeglobe optical system. The ACB may have several designs and dimensions for 2, 3 or 4-point scleral fixation proper to the patient's eye exam data (ciliary sulcus circle diameter, ciliary sulcus plane depth (distance from the corneal surface center). This is a next advantage of the ACB - the predictable & calculable essential lens position (ELP)! - it becomes equal to the simple sum of the distance between the central corneal point to the ciliary sulcus plane (CSD) and the sagittal dimensions of the ACB:  $ELP=CSD+L$ , i.e., the surgeon may choose the ACB with proper dimensions from the shelf to plan the ELP for each premium IOL based on the patient's eye measurement data.

The two-step technique is proposed: 1. the proper ACB must be implanted into the anterior chamber by a simple injector, then one by one, each wing's long parts fixed in their appropriate points of the scleral wall by the Yamane technique; 2. the pciOL must be inserted into the anterior chamber, then by help of hook and spatula the IOL optics must be gently moved to the posterior chamber and fixed in the central frame of the ACB (align the proper axis if toric before final fixation).

**Results:** The novel fixation model provides stable lens positioning, optimal optical centration, and long-term functional outcomes. This approach must reduce the chance of having unwanted visual phenomena and “unhappy premium IOL patients” in cataract-refractive surgery while maintaining their full spectacle independence.

**Conclusion:** The novel approach to fix premium IOLs with the proposed ACB by flange-fixation technique represents an effective and long-lasting solution without relying on the unstable support of the decaying natural lens capsular tissue remnant. This way of scleral fixation ensures a stable and centered position of the premium IOL, reduces the risk of postoperative complications, and maintains durable visual function with full spectacle independence thanks to the predictable and calculable ELP.

To Scleral or Not to Scleral



**Թոմաս Առնոլդ**

Օպտոմետրիստ, Սկլերալ ոսպնյակների ուսուցման կրթական ասոցիացիայի անդամ; Սկլերալ ոսպնյակների մասնագետների միության ղեկավար-անդամ

**Thomas Arnold**

OD, FSLC; Associate member of the International Society of Contact Lens Specialists

**Նկարագրություն.** Վերջին տասնամյակում եղջերաթաղանթի մակերեսը կամարող սկլերային կոնտակտային ոսպնյակներն ավելի ու ավելի տարածված են դարձել եղջերաթաղանթի էկտազիաների բուժման համար: Այնուամենայնիվ, որոշ հիվանդներ կարող են բավականին լավ զգալ լավ տեղավորվող, կոշտ գազաթափանց եղջերաթաղանթի կոնտակտային ոսպնյակներով: Այս կարճ զեկույցն ուսումնասիրում է բարձրության քարտեզների օգտագործումը եղջերաթաղանթի կոնտակտային ոսպնյակը հաջողությամբ տեղավորելու հնարավորությունը որոշելու համար:

**Ուսումնական նպատակներ.** Այս զեկույցի ավարտին մասնագետներն ավելի լավ կհասկանան եղջերաթաղանթի աքսիալ/տանգենցիալ տոպոգրաֆիկ պատկերների և եղջերաթաղանթի կորությունների (ռելիեֆի) քարտեզների միջև եղած տարբերությունը: Այս գիտելիքները կծառայեն որպես ուղեցույց կլինիցիստին ոսպնյակների ընտրության հարցում:

**Course description:** In the last decade, scleral contact lenses that vault the corneal surface have become increasingly popular for the treatment of corneal ectasias. However, some patients can do quite well with a well-fit, rigid gas-permeable corneal contact lens. This brief talk explores the use of elevation maps in determining whether a corneal contact lens may be fit successfully.

**Learning objectives:** At the conclusion of this course, practitioners will have a greater understanding in the difference between axial/tangential corneal maps and elevation maps. This knowledge will serve to guide the clinician in the choice of lenses.

## Intraocular Foreign Body. Eyeglobe Reconstruction



### Անդրե Ամիրխանյան

Երևան ԲԳԿ (Բանաքեռ-Զեյթուն) ակնաբուժական կլինիկայի ղեկավար և ակնաբուժական վնասվածքաբանության բաժանմունքի վարիչ; Հայկական ակնաբուժության Նախագծի Վահագն Ակլամշեանի անվան Եղեգնաձորի մարզային ակնաբուժական կենտրոնի ակնաբույժ և վիրաբույժ, ՀՀ

### Andre Amirkhanyan

MD, Head of the ophthalmology clinic and Chief of Ocular Trauma Department, Yerevan (Kanakaner-Zeytun) Medical Scientific Center; ophthalmologist and surgeon of the Armenian EyeCare Project Vahagn Aglamishian Yeghegnadzor Regional Eye Center, Armenia

**Նպատակ.** Ներկայացնել ներակնային օտար մարմինների կլինիկական դեպքերը և դրանց վիրահատական բուժումը՝ հաշվի առնելով ռիսկի բոլոր գործոնները, վնասվածքի տեսակները և կատարված անհետաձգելի միջամտությունների արդյունավետությունը:

**Մեթոդներ.** Հիվանդների հիմնական ախտորոշիչ մեթոդներն էին. ակնային հետազոտություն ճեղքային լամպով, համակարգչային շերտավոր տոմոգրաֆիա (CT), ուլտրաձայնային հետազոտություն, հնարավորության դեպքում՝ մագնիսառեզոնանսային տոմոգրաֆիա (MRT): Ներակնային օտար մարմինները հեռացվել են ինտրավիտրեալ վիրահատությամբ, մագնիսի օգնությամբ կամ այլ մեթոդներով, կատարվել է վնասված առաջային և հետին հատվածների վերականգնում և ցանցաթաղանթի լազերային կոագուլյացիա՝ անհրաժեշտության դեպքում: Իրականացվել է հետվիրահատական հսկողություն՝ կենտրոնական տեսողության և ակնագնդի ամբողջականության պահպանման նպատակով:

**Արդյունքներ.** Մետաղական օտար մարմինները կազմել են դեպքերի 80%-ը: Իրականացված անհետաձգելի վիրահատական միջամտությունը կանխել է ինֆեկցիան, սիդերոզը և ցանցաթաղանթի դեգեներացիան: Վիրահատական միջամտության շնորհիվ հնարավոր դարձավ վերականգնել հիվանդների ակնագնդի անատոմիական ամբողջականությունը և տեսողության հնարավոր մաքսիմալ ֆունկցիան:

**Եզրակացություն.** Ներակնային օտար մարմինների ճշգրիտ ախտորոշման մեթոդիկան եւ տվյալ հիվանդի համար համապատասխան վիրահատական միջամտության պլանավորումը կարևորագույն դեր ունեն հիվանդի ակնագնդի ամբողջականությունը եւ տեսողությունը վերականգնելու համար: Նույնիսկ բարդացած դեպքերում, ներառյալ մեծ ներակնային օտար մարմինների առկայության կամ պատերազմական վնասվածքների պարագայում, հնարավոր է հասնել հաջող արդյունքի:

**Objective:** To present clinical cases of intraocular foreign bodies (IOFB) and their surgical management, highlighting risk factors, types of injuries, and effective urgent interventions.

**Methods:** Patients underwent ocular examination with slit-lamp, computed tomography (CT), ultrasound examination and MRI exam when possible. Intraocular foreign bodies were removed via intravitreal surgery using magnetic or other techniques. Anterior and posterior segment restoration, wound closure, and laser coagulation for retinal protection were performed. Postoperative follow-up ensured preservation of central vision and ocular integrity.

**Results:** Metallic objects accounted for 80% of cases. Prompt and precise surgical intervention prevented infection, siderosis, and retinal degeneration. Patients achieved anatomical restoration of the eye and good visual function.

**Conclusion:** Early detection and surgical management of intraocular foreign bodies, guided by appropriate imaging and individualized surgical planning, are crucial for preserving vision and ocular integrity. Complex cases, including large metallic objects or war-related injuries, can achieve favorable outcomes with both short-term and long-term meticulous follow-up.

## Surgical Treatment of a Patient with Post-traumatic Sublimbal Pupil Dislocation



### Լիլիթ Կարապետյան

Հայկական ակնաբուժության Նախագծի (ՀԱՆ) Աչքի շարժական հիվանդանոցի ակնաբույժ և լազերային վիրաբույժ, Երևանի բժշկագիտական կենտրոնի (Քանաքեռ-Զեյթուն) ակնաբույժ և լազերային վիրաբույժ, ՀՀ

### Lilit Karapetyan

MD, Ophthalmologist and laser surgeon of the Armenian EyeCare Project (AECF) Mobile Eye Hospital, ophthalmologist and laser surgeon at "Yerevan" Scientific Medical Center, Armenia

**Նպատակ.** Ներկայացնել շաքարային դիաբետով հիվանդների ակնաբուժական կլինիկական դեպքերը և վիրահատական մոտեցումները:

**Մեթոդներ.** Հիվանդներին կատարվել են բքի պլաստիկա, կատարակտայի վիրահատություն և արհեստական ոսպնյակների տեղադրում՝ կենտրոնական տեսողությունը վերականգնելու և կապսուլաների կպումները հեռացնելու նպատակով: Հիվանդները սոցիալապես խոցելի խմբում էին, մեկ հիվանդի մոտ կար շաքարային դիաբետ:

**Արդյունքներ.** Վիրահատություններից հետո հիվանդները ձեռք են բերել լավացած կենտրոնական տեսողություն: Վերականգնման ընթացքում կիրառվել է երկարատև հետազոտության և հետևողական վերահսկողության ռազմավարություն:

**Եզրակացություն.** Բքի պլաստիկան, կատարակտայի վիրահատությունը և արհեստական ոսպնյակների տեղադրումը արդյունավետ մեթոդ են շաքարային դիաբետով հիվանդների ակնաբուժական խնդիրների լուծման համար՝ ապահովելով ֆունկցիոնալ և տեսողական բարելավում:

**Objective:** To present clinical ophthalmic cases and surgical approaches in patients with diabetes mellitus.

**Methods:** Patients underwent pupillary plastic surgery, cataract surgery, and placement of artificial intraocular lenses to restore central vision and release capsular adhesions. The patients were socially vulnerable, one patient had diabetes mellitus.

**Results:** After surgery, patients achieved improved central vision and full ocular mobility without visual limitations. Long-term follow-up and careful monitoring were applied during the recovery period.

**Conclusion:** Pupillary plastic surgery, cataract surgery, and artificial intraocular lens implantation are effective methods for managing ophthalmic complications in patients with diabetes mellitus, providing functional and visual improvement.

PC-IOLs: Planning for Success



**Գենադի Ֆրոլով**

ակնաբույժ, գիտությունների բակալավր (տնտեսագիտության մեջ կիրառական ինֆորմատիկա), Alcon ընկերության՝ Ռուսաստանի և Եվրասիական տնտեսական միության ուղղության ավագ կլինիկական մասնագետ, Մոսկվա, Ռուսաստանի Դաշնություն

**Genadi Frolov**

MD, BSc, Sr. Associate Clinical Applications Services & Support at Alcon Russia & EAEU, Moscow, Russian Federation

Պրեսբիոպիայի շտկման համար ներակնային ոսպնյակների հետ կապված արդյունքների օպտիմալացումը պահանջում է մանրակրկիտ նախավիրահատական գնահատում՝ հիվանդների ճշգրիտ ընտրությունը և ռեֆրակցիայի կանխատեսելիությունն ապահովելու համար: Այս զեկույցը կընդգծի եղջերաթաղանթի առաջադեմ ախտորոշման, այդ թվում՝ տոմոգրաֆիայի և աբերոմետրիայի դերը՝ նույն շեղումները հայտնաբերելու, ակնային մակերեսի կայունությունը գնահատելու և ակնային ոսպնյակի հզորության հաշվարկները կատարելագործելու գործում: Կքննարկվի վիրաբուժական պլանավորման, ռիսկի գործոնների բացահայտման և նախավիրահատական աշխատանքային հոսքերի օպտիմալացման լավագույն փորձը՝ ընդգծելով, թե ինչպես է նախավիրահատական ճշգրիտ ախտորոշումը կապված տեսողական արդյունքների և հիվանդների գոհունակության հետ:

Optimizing outcomes with PC-IOLs requires rigorous preoperative assessment to ensure accurate patient selection and refractive predictability. This lecture will emphasize the role of advanced corneal diagnostics, including tomography and aberrometry, in identifying subtle irregularities, evaluating ocular surface stability, and refining IOL power calculations. Best practices in surgical planning, identifying risk factors, and optimizing preoperative workflows will be discussed, underscoring how precise preoperative diagnostics correlate with visual outcomes and patient satisfaction.





### Արմինե Ղարաքեշիշյան

բ.գ.թ., Մ. Յերացու անվ. Երևանի պետական բժշկական համալսարանի (ԵՊԲՀ) ակնաբանության ամբիոնի դասախոս, Ս.Վ. Մալայանի անվ. ակնաբուժական կենտրոնի տեսողական օրգանի պլաստիկայի և նեյրոակնաբուժության բաժանմունքի վարիչ, Երևան, ՀՀ

### Armine Charakeshishyan

MD, PhD, Lecturer of Department of Ophthalmology of the Yerevan State Medical University (YSMU), Head of Oculoplastics and Neuro-ophthalmology Department of S.V. Malayan Ophthalmological Center, Yerevan, Armenia

Աչքի պլաստիկ վիրաբուժության բաժանմունքում հաճախ ենք հանդիպում բարդացած դեպքեր: Ելույթի ժամանակ կներկայացվեն կոպերի և ակնակապիճի ուռուցքների բարդացած դեպքեր: Կներկայացվեն բուժման մեթոդները և արդյունքները: Կքննարկվեն այլ պաթոլոգիաների դեպքեր, բուժման տեխնիկան և արդյունքները:

In our Department of Ophthalmic Plastic Surgery, we often encounter complicated cases. During the presentation, complicated cases of eyelid and orbital tumors will be presented. Treatment methods and results will be presented. Cases of other pathologies, treatment techniques, and results will be discussed.



### Արմինե Սարգսյան

Ս. Վ. Մալայանի անվ. ակնաբուժական կենտրոնի տեսողական օրգանի պլաստիկայի և նեյրոակնաբուժության բաժանմունքի ակնաբույժ, Երևան, ՀՀ

### Armine Sargsyan

MD, Ophthalmologist at Oculoplastics and Neuro-ophthalmology Department of S. V. Malayan Ophthalmological Center, Yerevan, Armenia

Կոպի չարորակ ուռուցքների շարքում կոպի բազալ բջջային քաղցկեղը կլինիկական պրակտիկայում ամենատարածվածն է: Կախված ուռուցքի չափից և դրա անատոմիական տեղակայումից, կիրառվում են վիրաբուժական հեռացման տարբեր տեխնիկաներ, որոնց հաջորդում են անհապաղ վերականգնողական միջամտությունները:

Կոնյունկտիվայի չարորակ նորագոյացությունների շարքում ակնային մակերեսի տափակ նեոպլազիան (OSSN) ամենատարածվածն է: Ստանդարտ բուժումը ներառում է գոյացության վիրաբուժական հեռացում, որին հաջորդում է կոնյունկտիվայի մակերեսի վերականգնումը՝ օգտագործելով ամնիոտիկ թաղանթ: Վիրահատությունից հետո կրկնության ռիսկը նվազեցնելու համար վեց ամսվա ընթացքում կիրառվում են տեղային ինտերֆերոնային աչքի կաթիլներ (1:1,000,000):

Նորագոյացությունների համապատասխան տեսակների բուժման այս մեթոդները ցույց են տալիս բարձր արդյունավետություն:

Among malignant eyelid tumors, basal cell carcinoma of the eyelid is the most frequently encountered entity in clinical practice. Depending on the size of the tumor and its anatomical localization, various surgical excision techniques are employed, followed by immediate reconstructive procedures.

Among malignant neoplasms of the conjunctiva, ocular surface squamous neoplasia (OSSN) is the most common. The standard management includes surgical excision of the lesion with subsequent restoration of the conjunctival surface using an amniotic membrane. Postoperatively, topical interferon eye drops (1:1,000,000) are administered for six months to reduce the risk of recurrence.

These treatment modalities for the respective types of neoplasms demonstrate high effectiveness.

## Orbital Dermis-fat Transplantation



### Արփինե Պետրոսյան

Ս. Վ. Մալայանի անվ. ակնաբուժական կենտրոնի տեսողական օրգանի պլաստիկայի և նեյրոակնաբուժության բաժանմունքի ակնաբույժ, Երևան, ՀՀ

### Arpine Petrosyan

MD, Ophthalmologist at Oculoplastics and Neuro-ophthalmology Department of S. V. Malayan Ophthalmological Center, Yerevan, Armenia

Մաշկ-ճարպային գրաֆտերն օգտագործվում են անօֆթալմիկ խոռոչի վերականգնման համար, ինչպես հիմնականում էնուկլեացիայից հետո, այնպես էլ երկրորդային՝ առկա իմպլանտի էքստրուզիայից կամ տեղաշարժից, կծկված խոռոչից, ակնակապիճի մեծ արատներից, տրավմատիկ դեֆեկտներից և որոշ մանկաբուժական դեպքերից հետո: Մաշկ-ճարպային գրաֆտն ակնակապիճի ծավալը փոխարինելու և ակնային պրոթեզի շարժունակությունն ապահովելու արդյունավետ միջոց է՝ ինչպես ցածր հիվանդացությամբ, այնպես էլ բավարար կոսմետիկ արդյունքով: Գրաֆտը բաղկացած է երկու մասից՝ մաշկ և ճարպ: Մաշկն՝ անոթավորման և մակերես ստեղծելու համար, իսկ ճարպը՝ ծավալի համար:

Առաջին կլինիկական դեպքն անօֆթալմիկ խոռոչի համախտանիշն է՝ վիրաբուժական վերականգնում՝ դերմիս-ճարպային պատվաստով: Երկրորդ կլինիկական դեպքը ակնակապիճի մեծ արատի մաշկ-ճարպային վերականգնումն է՝ գրեթե 50 պարաբուլբարային ներարկումներից և նեկրոտիզացնող ֆասցիտից հետո: Նեկրոտիզացնող ֆասցիտն արագ զարգացող, կյանքին սպառնացող, փափուկ հյուսվածքների վարակ է, որը հանգեցնում է ֆասցիայի և ենթամաշկային հյուսվածքի նեկրոզի և բժշկական և վիրաբուժական արտակարգ իրավիճակ է:

Dermis-fat grafts are used in the reconstruction of the anophthalmic socket, both primarily after enucleation and secondarily after extrusion or migration of an existing implant, contracted socket, orbital large defects, traumatic destruction, and some pediatric cases. The dermis-fat graft is an effective means of replacing orbital volume and affording motility of the ocular prosthesis with both low morbidity and a satisfactory cosmetic result. The graft consists of two parts: dermis and fat. The dermis is for vascularization, survival, and making the surface, and the fat is for volume.

The first clinical case is an anophthalmic socket syndrome, surgical reconstruction with dermis - fat graft. The second clinical case is dermis-fat reconstruction of a large orbital defect after almost 50 parabolbar injections and necrotizing fasciitis. Necrotizing fasciitis is a rapidly progressive, life-threatening, soft tissue infection which brings necrosis of fascia and subcutaneous tissue and is a medical and surgical emergency.

## Frontalis Flap Blepharoptosis Repair



### Ջերեմայա Տաո

բժիշկ, Վիրաբույժների ամերիկյան կոլեգիայի անդամ; ակնաբուժության և տեսողության գիտությունների ֆակուլտետի կլինիկական պրոֆեսոր, ակնադիմային և օրբիտայի վիրաբուժության բաժանմունքի ղեկավար, Գեվին Յերբերտի անվ. Աչքի ինստիտուտ, Իրվինում Կալիֆոռնիայի Յամայսարան, ԱՄՆ

### Jeremiah Tao

MD, FACS, Clinical Professor of Ophthalmology and Visual Sciences; Chief, Oculofacial Plastic & Orbital Surgery, Gavin Herbert Eye Institute, University of California, Irvine, USA

Բլեֆարոպատոզը՝ կոպր բարձրացնող մկանների թույլ ֆունկցիայով, լինի դա բնածին, թե ձեռքբերովի, իրենից ներկայացնում է զգալի ֆունկցիոնալ և գեղագիտական մարտահրավեր: Ավանդական ճակատային մկանների ձգման միջամտություններն՝ աուտոլոգիական լայն փակեղ (fascia lata) կամ ալոպլաստիկ իմպլանտների միջոցով, շրջանցում են կոպի մկանը, բայց կրում են դոնորային հատվածի ախտահարման, իմպլանտի էքստրուզիայի, վարակի և գրանուլոմայի առաջացման ռիսկեր: Մենք ներկայացնում ենք ճակատային-շրջանաձև լաթի տեխնիկա, որն անմիջապես կապում է հիվանդի ճակատային-շրջանաձև մկանների համալիրը կոպաճառի հետ՝ խուսափելով իմպլանտի անհրաժեշտությունից: Այս մեթոդը վերականգնում է կոպի բարձրացումը, պահպանում է դինամիկ փոխազդեցությունը թարթման հետ և ապահովում է երկարատև, գեղագիտական արդյունքներ՝ առանց լրացուցիչ վիրահատվող տեղամասերի: Վաղ փորձը ցույց է տալիս կոպի հուսալի բարձրություն, ուրվագիծ և ծալքերի առաջացում, նվազագույն սպիացում և իմպլանտի հետ կապված բարդությունների խուսափում, ինչն այն դարձնում է կոպր բարձրացնող մկանների թույլ ֆունկցիա ունեցող հիվանդների մոտ պատոզի վերականգնման էլեգանտ և արդյունավետ այլընտրանք:

Blepharoptosis with poor levator function, whether congenital or acquired, poses a significant functional and aesthetic challenge. Traditional frontalis suspension procedures—using autologous fascia lata or alloplastic implants—bypass the eyelid muscle but carry risks of donor site morbidity, implant extrusion, infection, and granuloma formation. We present a frontalis-orbicularis flap technique that directly connects the patient’s frontalis-orbicularis muscle complex to the tarsus, avoiding the need for an implant. This method restores eyelid elevation, maintains dynamic interaction with blinking, and produces durable, aesthetic outcomes without additional surgical sites. Early experience demonstrates reliable eyelid height, contour, and crease formation, minimal scarring, and avoidance of implant-related complications, making this an elegant and efficient alternative for ptosis repair in patients with poor levator function.



Congenital Abnormalities of Lacrimal Sac



**Լիլիթ Առուստամյան**

Ս. Վ. Մալայանի անվ. ակնաբուժական կենտրոնի տեսողական օրգանի պլաստիկայի և նեյրոակնաբուժության բաժանմունքի ակնաբույժ, Երևան, ՀՀ

**Lilit Arustamyan**

MD, Ophthalmologist at Oculoplastics and Neuro-ophthalmology Department of S. V. Malayan Ophthalmological Center, Yerevan, Armenia

Արցունքատար համակարգի բնածին անոմալիաներն իրենցից ներկայացնում են հազվադեպ հանդիպող ախտաբանություն: Ելույթում ներկայացվելու են արցունքատար համակարգի բնածին անոմալիաների երկու կլինիկական դեպք: Առաջին կլինիկական դեպքում ներկայացվում է քթաարցունքային ծորանի բնածին մուկոցել: Կատարվել է համատեղ վիրահատություն դիմաձևոտային վիրաբույժի հետ, քթաարցունքային ծորանի ինտուբացիա և էնդոսկոպի միջոցով քթի խոռոչի կողմից մուկոցելի հատում: Երկրորդ կլինիկական դեպքում ներկայացվում է արցունքապարկի կիստայի սուր թարախային բորբոքում, որն իր կլինիկայով նման էր սուր թարախային դակրիոցիստիտի: Կատարվել է կիստայի հատում, հեռացում տրանսկոնյունկտիվալ մուտքով:

Congenital anomalies of the lacrimal system are a rare pathology. The presentation will present two clinical cases of congenital anomalies of the lacrimal system. The first clinical case presents a congenital mucocele of the nasolacrimal duct. A joint operation was performed with an oral and maxillofacial surgeon, intubation of the nasolacrimal duct and excision of the mucocele from the nasal cavity using an endoscope. The second clinical case presents an acute purulent inflammation of the lacrimal sac cyst, which in its clinical features was similar to acute purulent dacryocystitis. Excision of the cyst and removal via transconjunctival access were performed.

## Eyelid Reconstruction Pearls



### Ջենտինգ Տան

բժիշկ, Վիրաբույժների ամերիկյան կոլեգիայի անդամ; ակնաբուժության և տեսողության գիտությունների ֆակուլտետի կլինիկական պրոֆեսոր, ակնադիմային և օրբիտայի վիրաբուժության բաժանմունքի ղեկավար, Գեվին Յերբերտի անվ. Աչքի ինստիտուտ, Իրվինում Կալիֆոռնիայի Յամայլսարան, ԱՄՆ

### Jeremiah Tao

MD, FACS, Clinical Professor of Ophthalmology and Visual Sciences; Chief, Oculofacial Plastic & Orbital Surgery, Gavin Herbert Eye Institute, University of California, Irvine, USA

Կոպի վերականգնումը պահանջում է ֆունկցիոնալ վերականգնման, կոսմետիկ տեսքի և արդյունավետության հավասարակշռություն: Հիմնական սկզբունքներից են երկշերտ վերականգնումը՝ առաջային թիթեղների (մաշկ) և հետին թիթեղների (լորձաթաղանթ) վերականգնում և թարթիչների ֆունկցիոնալ պահպանում, որոնք կենսական նշանակություն ունեն ինչպես ֆունկցիոնալ, այնպես էլ հիվանդների գոհունակության առումով: Լաթերը սովորաբար նախընտրելի են փոխպատվաստումների համեմատ՝ իրենց՝ արյան ներքին մատակարարման և ավելի լավ գեղագիտական արդյունքների շնորհիվ, իսկ կողմնային կիսաշրջանաձև լաթերը, Յյուզի լաթերը և տարզալ-շաղկապենու լաթերն իրենից ներկայացնում են հիմնական մեթոդները՝ մեծ դեֆեկտների վերականգնման համար: Դեմքի թուլացած լարվածությանը և լիմֆատիկ դրենաժի հաշվի առնելը բարելավում է ինչպես ֆունկցիոնալ, այնպես էլ կոսմետիկ արդյունքները: Վերին կոպի լայնածավալ կորստի դեպքում կարող են անհրաժեշտ լինել Cutler-Beard կամ Mustard տիպի կոպի փոխարինման միջամտություններ, մինչդեռ մնացորդային հյուսվածքի զգույշ ճոտացիան և «լաթի վրա լաթ» տեխնիկան օպտիմալացնում են կոպի ուրվագիծը և նվազագույնի են հասցնում սպիտակ տեսանելիությունը:

Eyelid reconstruction requires balancing functional restoration, cosmesis, and efficiency. Key principles include bilamellar repair—reconstructing both the anterior lamella (skin) and posterior lamella (mucous membrane)—and preservation of eyelash follicles, which are vital for both function and patient satisfaction. Flaps are generally preferred over grafts due to their intrinsic blood supply and better aesthetic outcomes, with lateral semicircular flaps, Hughes flaps, and tarsal-conjunctival flaps forming the workhorse techniques for larger defects. Consideration of facial relaxed tension lines, lymphatic drainage, and globe hugging with mucosal lining enhances both functional and cosmetic results. For extensive upper eyelid loss, Cutler-Beard or Mustard-type lid switch procedures may be necessary, while careful rotation of residual tissue and flap-on-flap techniques optimize eyelid contour and minimize scar visibility.



# ԵՂՋԵՐԱԹԱՂԱՆԹԻ ԱՆՏԱՀԱՐՈՒՄՆԵՐ CORNEA

Աչքի մակերեսին ցողունային բջիջների փոխպատվաստում. երբ է պետք դիտարկել

## Ocular Surface Stem Cell Transplantation – When to Consider



### Մարջան Ֆարիդ

բժիշկ, եղջերաթաղանթի, ռեֆրակտիվ և կատարակտի վիրաբուժության գծով տնօրեն, աչքի մակերեսային հիվանդությունների ծրագրի գծով տնօրեն, ակնաբուժական կլինիկայի առողջապահական գիտությունների կլինիկական պրոֆեսոր, Գեվին Յերբերտի անվ. Աչքի ինստիտուտ; Իրվինում Կալիֆոռնիայի Յամայսարան, ԱՄՆ

### Marjan Farid

MD, Director of Cornea, Refractive, and Cataract Surgery; Director, Ocular Surface Disease Program; Health Sciences Clinical Professor, Department of Ophthalmology, Gavin Herbert Eye Institute, University of California, Irvine, USA

Աչքի մակերեսի ծանր հիվանդության վարումը, որը պայմանավորված է լիմբալ ցողունային բջիջների անբավարարությամբ (LSCD), մնում է լուրջ մարտահրավեր: Հիվանդները կարող են ունենալ բացարձակ LSCD հետևյալ պատճառներով, ինչպիսիք են. քիմիական այրվածքները, Սթիվենս-Ջոնսոնի համախտանիշը, անիրիդիան, աուտոիմուն հիվանդությունները, քրոնիկ կոնտակտային լինզաների կրումը կամ դեղորայքային կամ ակնային վիրահատություններից առաջացած յարթոգեն վնասվածքը: Վաղ շրջանում հիվանդությունը դրսևորվում է լիմբի կառուցվածքային խանգարմամբ, նեովասկուլյարիզացիայով և մակերեսային էպիթելի արատներով, մինչդեռ խորացած հիվանդությունը դրսևորվում է կոնյունկտիվալիզացիայով, էպիթելի արատներով, սիմբլեֆարոնով և եղջերաթաղանթի սպիացմամբ: Կոնսերվատիվ կառավարումը ներառում է թունավոր նյութերի հեռացում, հակաբորբոքային թերապիա, ամնիոտիկ թաղանթի փոխպատվաստում և սկլերային լինզաների կիրառում՝ ակնային մակերեսը օպտիմալացնելու համար: Վիրաբուժական վերականգնումը կախված է հիվանդության ծանրությունից և առողջ դոնորական հյուսվածքի առկայությունից: Հակառակ կողմի առողջ աչքից վերցված աուտոլոգիական կոնյունկտիվալ-լիմբալ հյուսվածքները կարող են վերականգնել ցողունային բջիջների պոպուլյացիաներ. առանց իմունային ճնշման, մինչդեռ դիակային կամ կենդանի դոնորներից վերցված կերատոլիմբալ ալոտրանսպլանտատները պահանջում են համակարգային իմունային ճնշում: Երկարաժամկետ հաջողությունը կախված է հիմքում ընկած բորբոքման վերահսկումից, հյուսվածքների համապատասխանեցումից և վիրահատությունից հետո ուշադիր վարումից, հաճախ իմունոլոգի և փոխպատվաստման մասնագետների հետ համագործակցությամբ: Բազմամասնագիտական մոտեցումները կարող են տեսողության զգալի վերականգնման հասցնել նույնիսկ աչքի մակերեսի լայնածավալ վնասվածք ունեցող հիվանդների մոտ:

Management of severe ocular surface disease due to limbal stem cell deficiency (LSCD) remains a significant challenge. Patients may present with total LSCD from causes such as chemical burns, Stevens-Johnson syndrome, aniridia, autoimmune diseases, chronic contact lens wear, or iatrogenic injury from medications or ocular surgery. Early disease manifests as limbal architecture disruption, neovascularization, and superficial epithelial defects, whereas advanced disease presents with conjunctivalization, persistent epithelial defects, symblepharon, and corneal scarring. Medical management includes removal of toxic agents, anti-inflammatory therapy, amniotic membrane transplantation, and scleral lenses to optimize the ocular surface. Surgical reconstruction depends on disease severity and availability of healthy donor tissue. Autologous conjunctival-limbal grafts from the contralateral healthy eye can restore stem cell populations without immunosuppression, while keratolimbal allografts from cadaveric or living-related donors require

## Ocular Surface Stem Cell Transplantation – When to Consider

systemic immunosuppression. Long-term success depends on controlling underlying inflammation, tissue matching, and careful postoperative management, often in collaboration with immunology and transplant specialists. Multidisciplinary approaches can achieve significant visual rehabilitation even in patients with extensive ocular surface damage.



## Hypertensive Unilateral Anterior Uveitis: What Should We Consider?



### Սարգիս Սուքիասյան

բժիշկ, Ակնաբուժության դեպարտամենտ, Լահեյ Աչքի ինստիտուտ, Բեթ Իսրայել Լահեյ Առողջապահություն; Տնօրեն, Եղջերաթաղանթի վերապատրաստման ծրագիր, Լահեյ Աչքի ինստիտուտ, Բեթ Իսրայել Լահեյ Առողջապահություն; կլինիկական դոցենտ, Թաֆթս համալսարանի բարձրագույն բժշկական դպրոց, Մասաչուսեթս, ԱՄՆ

### Sarkis Soukiasian

MD, Ophthalmology Department, Lahey Eye Institute, Beth Israel Lahey Health; Director, Cornea Fellowship Program, Lahey Eye Institute, Beth Israel Lahey Health; Assistant Clinical Professor, Tufts University School of Medicine, MA, USA

Միակողմանի հիպերտենզիվ առաջային ուլեիտը մարտահրավեր է, որը կարող է դրսևորվել ներակնային ճնշման (ՆԱՃ) զգալի բարձրացմամբ՝ ենթադրվող տրաբեկուլիտի պատճառով, և երբեմն՝ առաջային խցիկի նվազագույն բորբոքումով: Կրկնվելու դեպքում, գրեթե միշտ նույն աչքում, պետք է կասկածել վիրուսային ծագում: Արևմտյան երկրներում պարզ հերպեսի վիրուսը (HSV) և ջրծաղիկի զոստեր վիրուսը (VZV) տարածված պատճառներն են, որոնք հաճախ չեն դրսևորվում եղջերաթաղանթի ախտահարումով կամ դերմատոմալ ցանով, ինչը դժվարացնում է ախտորոշումը: Ի տարբերություն՝ Ասիայում ցիտոմեգալովիրուսը (CMV) ամենատարածված պատճառն է, չնայած վերջերս ավելի հաճախ է հայտնաբերվում այլուր: Ճիշտ ախտորոշումը կազդի թերապիայի վրա, քանի որ CMV-ն չի արձագանքում HSV/VZV-ի համար օգտագործվող հակավիրուսային դեղամիջոցներին: Կլինիկական առանձնահատկությունները կարող են օգտակար լինել HSV/VZV-ի և CMV-ի միջև տարբերակման համար, որտեղ HSV/VZV-ի դեպքում կարելի է տեսնել ծիածնաթաղանթի դիֆուզ կամ օջախային ատրոֆիա՝ ի տարբերություն CMV-ի դեպքում դիտվող մետաղադրամի ձև ունեցող եղջերենու պրեցիպիտատների և եղջերաթաղանթի ավելի ծանր էնդոթելային դիսֆունկցիայի: Առաջային խցիկի հեղուկի վիրուսային ՊՇՌ- թեստը չափազանց կարևոր է ճշգրիտ ախտորոշում կատարելու համար, չնայած զգայունությունը կարող է տարբեր լինել կախված ժամանակից և վիրուսային բեռից, և կրկնակի թեստավորում կարող է անհրաժեշտ լինել, հատկապես CMV-ի դեպքում: Վարումը ներառում է եռաստիճան մոտեցում՝ ճիշտ հակավիրուսային թերապիա՝ ացիկլովիր կամ վալացիկլովիր HSV/VZV-ի դեպքում, բայց տեղային գանցիկլովիր և/կամ համակարգային վալգանցիկլովիր CMV-ի դեպքում, սահմանափակ հակաբորբոքային բուժում կորտիկոստերոիդներով (կարևոր է տրաբեկուլիտի կառավարման համար) և գլաուկոմայի օպտիմալացված վերահսկողություն սուր փուլում: Երկարատև տեղային հակավիրուսային թերապիան կարող է կանխել կրկնությունները, մինչդեռ եղջերաթաղանթի վիճակի և ներակնային ճնշման ուշադիր մոնիթորինգը կարևոր է տեսողության կորուստը կանխելու համար: CMV-ի հետ կապված առաջային ուլեիտի վաղ հայտնաբերումը կարող է բարելավել արդյունքները, հատկապես նախկինում անբավարար ելքով միջամտությունների կամ եղջերաթաղանթի պատվաստումների դեպքերում:

Unilateral hypertensive anterior uveitis can be a challenging condition that may present with markedly elevated intraocular pressure (IOP) due to suspected trabeculitis, and at times with minimal anterior chamber inflammation. When recurrent but almost always in the same eye, viral etiologies should be suspected. In Western countries, herpes simplex virus (HSV), and varicella-zoster virus (VZV) are the common causes and often without corneal involvement or dermatomal rash making the diagnosis challenging. In contrast in Asia, cytomegalovirus (CMV) is the most frequent cause, though being identified more often elsewhere recently. Making the correct diagnosis will impact therapy CMV is not responsive to antiviral medications used for HSV/VZV. Clinical features may be helpful in differentiating between the HSV/VZV or CMV where diffuse or segmental iris atrophy can be seen with HSV/VZV in contrast to coin-shaped keratic precipitates and

## Hypertensive Unilateral Anterior Uveitis: What Should We Consider?

more severe corneal endothelial dysfunction seen with CMV. Anterior chamber aqueous viral PCR testing is extremely helpful in making an accurate diagnosis, although sensitivity may vary based on timing and viral load and repeat testing may be required especially for CMV. Management involves a three-pronged approach: the correct antiviral therapy- acyclovir or valacyclovir for HSV/VZV but topical ganciclovir and/or systemic valganciclovir for CMV), limited anti-inflammatory treatment with corticosteroids (important in the management of the trabeculitis), and glaucoma control optimized in the acute setting. Long-term topical antiviral therapy may prevent recurrences, while careful monitoring of corneal health and IOP is essential to prevent vision loss. Early recognition of CMV-associated anterior uveitis can improve outcomes, especially in patients with prior failed interventions or corneal grafts.

Եղջերաթաղանթի նորագոյացած անոթների միտոմիցինով ներանոթային քեմոէմբոլիզացիայի միջամտության մոդիֆիկացված մեթոդի ներկայացում. մեր կլինիկական փորձը

## Modified Mitomycin Intravascular Chemoembolization (MICE) Procedure for Corneal Neovascularization: Our Clinical Experience



### Աննա Հովակիմյան

բ.գ.դ., պրոֆեսոր, Մ. Ջերազու անվ. Երեւանի պետական բժշկական համալսարանի (ԵՊԲՀ) ակնաբանության ամբիոնի պրոֆեսոր, Ս. Վ. Մալայանի անվ. ակնաբուժական կենտրոնի աչքի բորբոքային հիվանդությունների բաժանմունքի վարիչ, Երևան, ՀՀ

### Anna Hovakimyan

MD, Doctor of Medical Sciences, Professor; Department of Ophthalmology of the Yerevan State Medical University (YSMU), Professor; Head of Cornea and Uveitis Department of S. V. Malayan Ophthalmological Center, Yerevan, Armenia

Mitomycin intravascular chemoembolization-ը (MICE) վիրաբուժական միջամտություն է եղջերաթաղանթի զգալի նեովասկուլյարիզացիայի և լիպիդային կերատոպաթիայի բուժման ու կանխարգելման համար, առաջին անգամ նկարագրվել է 2020 թվականին: Դրա հիմքում ընկած է միտոմիցին-Կ դեղանյութով ներանոթային էմբոլի առաջացումը, որը բերում է անոթի խցանման և սկլերոզացման: Ներկայացված աշխատանքում ներկայացնում ենք MICE մեթոդի մեր կողմից ձևափոխված տարբերակը:

Mitomycin intravascular chemoembolization (MICE) is a surgical intervention used for the treatment and prevention of significant corneal neovascularization and lipid keratopathy, first described in 2020. The technique is based on the creation of an intravascular embolus using the chemotherapeutic agent Mitomycin-C, leading to vessel occlusion and sclerosis. In this study, we present our modified version of the MICE technique.



### Արաքս Դավթյան

Ալեքսանդր Մալայան տեսողության վերականգնման կենտրոնի, Զիլֆյան ակնաբուժական կենտրոնի և Աստղիկ բժշկական կենտրոնի ակնաբույժ; Թոքաբանության ազգային կենտրոնի ակնաբույժ-խորհրդատու, ՀՀ

### Araks Davtyan

MD, Ophthalmologist, Alexander Malayan vision rehabilitation center; ophthalmologist, Zilfyan eyecare center; ophthalmologist, Astghik Medical Center; consultant-ophthalmologist, National Pulmonology center, Armenia

**Նպատակ.** Այս կլինիկական դեպքի ներկայացման նպատակն է ցույց տալ, թե որքան կարևոր է երեխաների մոտ կերատիտի բուժման համակարգային մոտեցումը եւ բուժման ելքը ծանր կլինիկական դեպքերում:

**Մեթոդներ.** 18 ամսեկան երեխան ուղեգրվել է <<Աչքի առողջության ինստիտուտ>> եղջերաթաղանթի էպիթելի կենտրոնական դեֆեկտով, ստորադիր ինֆիլտրատով, հիպոպիոնով: Ծնողի խոսքերից զանգատներն առկա էին մոտ 1 ամիս, սակայն նշված փոփոխություններն առկա են մոտ 2 օր: Ընդհանուր անզգայացման տակ վերցվել է եղջերաթաղանթից քերուկ և քսուկ բակտերիոբանական/սնկային քննության համար, ինչպես նաև կատարվել է ՊՇՌ հետադատություն սովորական հերպեսի նկատմամբ: Նշանակվել են լայն սպեկտրի հակաբիոտիկներ, ցիկլոպլեգիկ կաթիլներ, խոնավեցնող կաթիլներ: Կատարված հետազոտությունների արդյունքները եղել են բացասական, հնարավոր չի եղել հայտնաբերել և իզոլացնել պաթոգեն օրգանիզմը: Կլինիկական պատկերում նույնպես առկա էր բացասական դիսամիկա, ուստի կատարվել են նույն հետազոտությունները կրկնակի, նույնպես առանց հարուցչի իզոլացման: Հիմնվելով ստացված արդյունքների վրա դրվել է ախտորոշում՝ ինֆեկցիա՝ կերատիտ ենթադրյալ սնկային կամ ականթամեթոբալ ծագման: Բուժմանը գումարվել են տեղային Ամֆոտերիցին Բ-ի և Բլորիդեքսիդի 0.02% կաթիլներ:

**Արդյունքներ.** Նշված բուժման պայմաններում դիտվել է հստակ դրական դիսամիկա, հիպոպիոնը ներծծվել է, ինֆիլտրատը փոքրացել: Բուժումից 2 շաբաթ անց հիպոպիոնն ամբողջությամբ ներծծվել է, ինֆիլտրատը մտել սպիացման փուլ: Հակաբակտերիալ, հակասնկային կաթիլները նվազեցվել են խթանելով եղջերաթաղանթի էպիթելիզացիան: Երկու ամիս անց գրանցվել է առաջային ստրոմալ սպիի ձևավորում: Բուժման հետևողականությունը և ինտենսիվ վերահսկողությունն ապահովել է տեսողական և կլինիկական բարելավում, նույնիսկ այն դեպքերում, երբ առաջին լաբորատոր պատասխանը եղել է բացասական:

**Եզրակացություն.** Այս կլինիկական դեպքը ցույց է տալիս երեխաների հետ աշխատելու, ինչպես նաև կլինիկական պատկերը ճիշտ գնահատելու դժվարությունները, քանի որ ճեղքային լամպով հետազոտությունն անհնարին է, եղջերաթաղանթից քսուկ/քերուկ վերցնելը կատարվում է ընդհանուր անզգայացման տակ, և նույնիսկ այս պայմաններում հետազոտման արդյունքները կարող են լինել ոչ նշանակալի: Այդ պատճառով ծանր դեպքերին պետք է ցուցաբերել համակարգային մոտեցում: Տեղային ինտենսիվ թերապիան արդյունավետ է երեխաների ինֆեկցիոն և սնկային կերատիտների բուժման համար՝ ապահովելով էպիթելի վերականգնում և տեսողական բարելավում:

**Objective:** The aim of this clinical case report is to demonstrate the importance of a systematic approach to the management of keratitis in children and the treatment outcomes in severe clinical cases.

**Methods:** An 18-month-old child was referred to the Institute of Eye Health with a central corneal epithelial defect, an underlying infiltrate, and hypopyon. According to the parents, complaints had been present for approximately one month, while the described ocular changes had been observed for about two days. Under general anesthesia, corneal scraping and smears were obtained for bacteriological and mycological

## Treatment of Presumed Fungal Keratitis in 18 Months Old Baby

examination, and PCR testing for herpes simplex virus was performed. Broad-spectrum antibiotics, cycloplegic drops, and lubricating eye drops were prescribed. The results of all investigations were negative, and it was not possible to identify or isolate a pathogenic organism. The clinical course also showed negative dynamics; therefore, the same investigations were repeated, again without isolation of an etiological agent. Based on the findings, infectious keratitis of suspected fungal or Acanthamoeba origin was diagnosed. Topical amphotericin B and 0.02% chlorhexidine eye drops were added to the treatment regimen.

**Results:** With the implemented therapy, a clear positive dynamic was observed: the hypopyon resolved and the infiltrate decreased in size. Two weeks after initiation of treatment, the hypopyon had completely resolved and the infiltrate entered the scarring phase. Antibacterial and antifungal drops were gradually tapered to promote corneal epithelialization. Two months later, formation of an anterior stromal scar was documented. Treatment adherence and intensive monitoring ensured both visual and clinical improvement, even in cases where the initial laboratory results were negative.

**Conclusion:** This clinical case highlights the challenges of working with pediatric patients and accurately assessing the clinical picture, as slit-lamp examination is often not feasible, and obtaining corneal smears/scrapings requires general anesthesia. Even under these conditions, diagnostic results may be inconclusive. Therefore, severe cases require a systematic and comprehensive approach. Intensive topical therapy is effective in the treatment of infectious and fungal keratitis in children, ensuring corneal epithelial recovery and visual improvement.

## A Rare Clinical Case of Ocular Tuberculosis with Bilateral Corneal Perforation



### Արտակ Կիրակոսյան

Ս. Վ. Մալայանի անվ. ակնաբուժական կենտրոնի աչքի բորբոքային հիվանդությունների բաժանմունքի ակնաբույժ, Երևան, ՀՀ

### Artak Kirakosyan

MD, Ophthalmologist of Cornea and Uveitis Department of S. V. Malayan Ophthalmological Center, Yerevan, Armenia

Տուբերկուլյոզը *Mycobacterium tuberculosis* բակտերիայով հարուցվող ինֆեկցիոն վարակիչ հիվանդություն է: Այն հիմնականում ախտահարում է թոքերը, իսկ դեպքերի 20 % -ում կարող է դրսևորվել արտաթոքային ձևով, որի մեծ մասը համակցված է թոքայինով: Համակցված ձևերը պահանջում են առավել բարդ և երկարատև բուժում, ունեն դեղակայունության առաջացման բարձր ռիսկ: Ակնային տուբերկուլյոզը համարվում է արտաթոքային տուբերկուլյոզի հազվադեպ հանդիպող կլինիկական դրսևորում: Միջազգային վիճակագրական տվյալներով ակնային տուբերկուլյոզը հանդիպում է տուբերկուլյոզով հիվանդների 1-2 % մոտ, իսկ ՄԻԱՎ-ով համակցված դեպքերում այդ ցուցանիշը հասնում է մինչև 10 %: Ակնային տուբերկուլյոզով պացիենտների մոտ եղջերաթաղանթի ընդգրկումը հիմնականում դրսևորվում է որպես դանդաղ զարգացող, միակողմանի, ինտերստիցիալ կերատիտ: Զեկույցում ներկայացված է Ս.Վ.Մալայանի անվան ակնաբուժական կենտրոնի ՏՕԲՀ բաժանմունք դիմած, արտաթոքային տուբերկուլյոզով պացիենտի հազվադեպ հանդիպող կլինիկական դեպքը՝ բիլատերալ ինտերստիցիալ կերատիտով և պերֆորացիայով:

Tuberculous interstitial keratitis is a rare clinical manifestation characterized by bilateral corneal perforation. Tuberculosis is an infectious disease caused by the bacterium *Mycobacterium tuberculosis*. It primarily affects the lungs, but in 20% of cases, it may present in an extrapulmonary form, often in combination with pulmonary involvement. Combined forms require more complex and prolonged treatment and carry a high risk of drug resistance. Ocular tuberculosis is considered a rare extrapulmonary manifestation. According to international statistics, ocular TB occurs in about 1-2% of tuberculosis patients, and up to 10% in cases associated with HIV infection. In such patients, corneal involvement typically presents as a slowly progressing, unilateral interstitial keratitis. This report presents a rare clinical case of a patient with extrapulmonary tuberculosis who was admitted to the Department of Cornea and Uveitis of the S.V. Malayan Ophthalmological Center, exhibiting bilateral interstitial keratitis with corneal perforation.

Iris Reconstruction



**Մեթյու Վեյդ**

Կլինիկական դոցենտ, ակնաբուժության դեպարտամենտ, Գեվին Յերբերտի անվ. Աչքի ինստիտուտ; Իրվինում Կալիֆոռնիայի Յամայսարան; Եղջերաթաղանթի ծառայության ղեկավար եւ ակնաբույժ, Պատերազմի մասնակիցների հիվանդանոց, Լոնգ Բիչ, Կալիֆոռնիա, ԱՄՆ

**Matthew Wade**

MD, Health Sciences Associate Clinical Professor, Department of Ophthalmology, University of California, Irvine, Gavin Herbert Eye Institute; Director of Cornea Services and Staff Physician, Department of Ophthalmology, Veterans Affairs Hospital at Long Beach, CA, USA

Ծիածանաթաղանթի վերականգնումը ներկայացնում է առաջային հատվածի վիրահատության բարդ, բայց արդյունավետ կողմը: Ծիածանաթաղանթի փոքր արատները հաճախ կարելի է կառավարել պիգմենտային կոնտակտային ոսպնյակներով կամ եղջերաթաղանթի դաջվածքով, բայց երբ անմիջականորեն անդրադառնում են ծիածանաթաղանթին, չորս հանգույցով, մեկ անցքով իրականացվող իրիդոպլաստիկան (four-throw single-pass iridoplasty) շատ արդյունավետ է հյուսվածքը վերախմբավորելու և լուսանցքային (transillumination) բացվածքները փակելու համար: Վնասվածքային կամ քրոնիկ արատները կարող են պահանջել բազմակի անցումներ՝ ուշադրություն դարձնելով հյուսվածքների մշակմանը՝ խուսափելու համար սառեցնող լարով կտրումից: Ծիածանաթաղանթի ավելի մեծ արատների դեպքում, հատուկ պատրաստված ճկուն արհեստական ծիածանաթաղանթի իմպլանտները ապահովում են ֆունկցիոնալ և կոսմետիկ վերականգնում: Այս իմպլանտները կարող են տեղադրվել կապսուլյար պարկի կամ ակոսի մեջ, երբեմն համակցված ներակնային լինզաների իմպլանտացիայի հետ և ամրացված Gore-Tex կարերով: Վիրաբուժական պլանավորումը պահանջում է հաշվի առնել կապսուլյայի հենարանը, իմպլանտի չափսը և կարերի ճշգրիտ կառավարումը՝ կենտրոնական դիրք ապահովելու և հետվիրահատական բարդությունները կանխելու համար: Չնայած ոչ վիրաբուժական տարբերակները շարունակում են նախընտրելի լինել, երբ հնարավոր է, այս առաջադեմ վիրաբուժական տեխնիկաները կարող են վերականգնել ինչպես ֆունկցիան, այնպես էլ էսթետիկ տեսքը բարդ դեպքերում՝ հաճախ ունենալով տպավորիչ տեսողական և կոսմետիկ արդյունքներ:

Iris reconstruction represents a complex yet rewarding aspect of anterior segment surgery. Small iris defects can often be managed with pigmented contact lenses or corneal tattooing, but when addressing the iris directly, the four-throw single-pass iridoplasty is highly effective for reapproximating tissue and closing transillumination defects. Traumatic or chronic defects may require multiple passes, with careful attention to tissue handling to avoid cheese-wiring. For larger iris defects, custom flexible artificial iris implants provide functional and cosmetic rehabilitation. These implants may be placed in the capsular bag or sulcus, sometimes combined with intraocular lens implantation and secured with Gore-Tex sutures. Surgical planning requires consideration of capsular support, implant sizing, and meticulous suture management to ensure centration and prevent postoperative complications. While non-surgical options remain preferred when feasible, these advanced surgical techniques can restore both function and aesthetics in complex cases, often with dramatic visual and cosmetic outcomes.



## Ocular Surface Reconstruction for Severe and Recurrent Symblepharon



### Մարջան Ֆարիդ

բժիշկ, եղջերաթաղանթի, ռեֆրակտիվ և կատարակտի վիրաբուժության գծով տնօրեն, աչքի մակերեսային հիվանդությունների ծրագրի գծով տնօրեն, ակնաբուժական կլինիկայի առողջապահական գիտությունների կլինիկական պրոֆեսոր, Գեվին Յերբերտի անվ. Աչքի ինստիտուտ; Իրվինում Կալիֆոռնիայի Յամալսարան, ԱՄՆ

### Marjan Farid

MD, Director of Cornea, Refractive, and Cataract Surgery; Director, Ocular Surface Disease Program; Health Sciences Clinical Professor, Department of Ophthalmology, Gavin Herbert Eye Institute, University of California, Irvine, USA

Կրկնվող սիմբլեֆարոնը, մասնավորապես, հետվնասվածքային կամ հետվիրահատական, լուրջ մարտահրավեր է ներկայացնում ակնային մակերեսի վերականգնման գործում: Ավանդական մոտեցումները, ներառյալ կոնյունկտիվալ աուտոտրանսպլանտատները, ամնիոտիկ թաղանթի փոխպատվաստումը, լորձաթաղանթի փոխպատվաստումները և լրացուցիչ թերապիաները, ինչպիսին է միտոմիցին C-ն, հաճախ ձախողվում են սպիի կայուն կծկման և կրկնության բարձր հավանականության պատճառով: Մենք նկարագրում ենք կերատոլիմբալ ալոտրանսպլանտատի հյուսվածքի օգտագործումը որպես հուսալի տարանջատիչ այս բարդ դեպքերի կառավարման համար: Դոնորական հյուսվածքը նոսրացվում և հարմարեցվում է վնասված հատվածին՝ ապահովելով կառուցվածքային հենարան՝ կաչունության առաջացումը կանխելու և ակնային շարժունակությունը վերականգնելու համար: Մեր խմբում հիվանդները ցուցաբերել են երկտեսության վերացում, լիարժեք ակնային շարժունակություն ամբողջ ծավալով և կայուն անատոմիական և ֆունկցիոնալ արդյունքներ՝ նվազագույն կրկնությամբ: Կերատոլիմբալ ալոտրանսպլանտատը հուսալի այլընտրանք է ռեֆրակտոր սիմբլեֆարոնի բուժման համար՝ ապահովելով ինչպես անատոմիական, այնպես էլ ֆունկցիոնալ վերականգնում:

Recurrent symblepharon, particularly post-traumatic or post-surgical, presents a significant challenge in ocular surface reconstruction. Traditional approaches—including conjunctival autografts, amniotic membrane transplantation, mucosal grafts, and adjunctive therapies such as mitomycin C—frequently fail due to persistent scar contraction and high recurrence rates. We describe the use of keratolimb allograft tissue as a robust spacer for the management of these complex cases. Donor tissue is carefully thinned and tailored to the defect, providing structural support to prevent adhesion formation and restore ocular motility. In our cohort, patients demonstrated resolution of diplopia, full range of extraocular motion, and durable anatomical and functional outcomes, with minimal recurrence. Keratolimb allograft represents a reliable alternative in the management of refractory symblepharon, offering both anatomical and functional restoration.



## Drug-associated Uveitis: A clinical Case Report of Zoledronate-induced Sclerouveitis



### Լուսինե Կամբուլյան

Դոկտոր Վիզուս ակնաբուժական կենտրոն, ակնաբույժ, Վանաձոր; Ավիաբույժ  
ընկերության ակնաբույժ, Երևան, ՀՀ

### Lusine Kambulyan

MD, Ophthalmologist, Doctor Visus Ophthalmological Center, Vanadzor;  
ophthalmologist, Aviabuyj, Yerevan, Armenia

Զոլեդրոնատը (զոլեդրոնաթթու) երրորդ սերնդի բիսֆոսֆոնատ է, որը լայնորեն օգտագործվում է օստեոպորոզի, Պաջեթի հիվանդության, ոսկրային մետաստազների և չարորակ հիպերկալցեմիայի բուժման համար: Բավականին հազվադեպ այս պրեպարատը կարող է առաջացնել ակնային կողմնակի ազդեցություններ՝ առաջային ուլեիտի, սկլերիտի, առավել հազվադեպ հետին սկլերիտի և վիտրեիտի տեսքով: Մենք ներկայացնում ենք զոլեդրոնատով ինդուցված առաջային ուլեիտի կլինիկական դեպք՝ զուգակցված հետին սկլերիտի հետ: Կքննարկենք բուժման մեր փորձն ու առանձնահատկությունները:

Zoledronate (zoledronic acid) is a third-generation bisphosphonate widely used for the treatment of osteoporosis, Paget's disease, bone metastases, and malignant hypercalcemia. Although generally well tolerated, this medication may rarely cause ocular adverse effects, such as anterior uveitis and scleritis, and more rarely, posterior scleritis and vitritis. We present a clinical case of zoledronate-induced anterior uveitis associated with posterior scleritis. Our experience and treatment approach are discussed.

## Infectious Ulcers of Corneal Transplant: Presentation of Non-typical Cases Resembling Trophic Ulcers



### Աննա Հովակիմյան

բ.գ.դ., պրոֆեսոր, Մ. Ջերազու անվ. Երևանի պետական բժշկական համալսարանի (ԵՊԲՀ) ակնաբանության ամբիոնի պրոֆեսոր, Ս. Վ. Մալայանի անվ. ակնաբուժական կենտրոնի աչքի բորբոքային հիվանդությունների բաժանմունքի վարիչ, Երևան, ՀՀ

### Anna Hovakimyan

MD, Doctor of Medical Sciences, Professor; Department of Ophthalmology of the Yerevan State Medical University (YSMU), Professor; Head of Cornea and Uveitis Department of S. V. Malayan Ophthalmological Center, Yerevan, Armenia



### Հասմիկ Գասպարյան

Կլինիկական օրդինատոր, Ակնաբանության ամբիոն, Մ. Ջերազու անվ. Երևանի պետական բժշկական համալսարան (ԵՊԲՀ), Երևան, ՀՀ

### Hasmik Gasparyan

Clinical resident, Department of Ophthalmology of the Yerevan State Medical University (YSMU), Yerevan, Armenia

Այս զեկույցը ներկայացնում է պոստ-PK ինֆեկցիաների դիագնոստիկ խնդիրները, որոնք ունեն նեյրոտրոֆիկ խոցերին բնորոշ հատկանիշներ, և կարևորում դրանց ճիշտ ախտորոշման անհրաժեշտությունը: Քեյս 1-ում՝ թափանցող կերատոպլաստիկայից հետո զարգացած պերսիստենտ, չբուժվող խոց, հարուցված *Staphylococcus warneri* մանրէով, իսկ Քեյս 2-ում՝ թափանցող կերատոպլաստիկայից տարիներ անց առաջացած քրոնիկ, չբուժվող խոց, որի հարուցիչն էր *Staphylococcus haemolyticus* մանրէն: Երկու քեյսերում էլ խոցերը նկարագրվում էին նեյրոտրոֆիկ խոցին բնորոշ հատկանիշներով՝ օվալաձև խոց՝ այտուցված էպիթելի եզրերով և ստրոմալ այտուցով: Մանրէային ցանքսը և զգայունության թեստերը անհրաժեշտ են տարբերելու ինֆեկցիոն և ոչ ինֆեկցիոն խոցերը: Վաղ ախտորոշումը, թիրախային բուժումը և երկարաժամկետ հսկողությունը կարևոր են եղջերաթաղանթի պահպանման և տեսողության բարելավման համար: Չեկույցում ներկայացվում են նաև մի քանի ինֆեկցիոն խոցեր՝ տրանսպլանտատի վրա ծառանման և աշխարհագրական խոցի հերպետիկ ռեցիդիվներով, ինչպես նաև ինֆեկցիոն կրիստալինային կերատոպաթիա, *Staph. aureus*-ով հարուցված կարի արքցես: Ներկայացնում ենք բուժումից առաջ ու հետո կատարված պատկերները, որոնք ցույց են տալիս բուժման արդյունքները:

This report highlights the diagnostic challenges of post-penetrating keratoplasty (PK) infections that present with features resembling neurotrophic ulcers and underscores the importance of accurate diagnosis. Case 1 involved a persistent, non-healing ulcer following penetrating keratoplasty, caused by *Staphylococcus warneri*. Case 2 described a chronic, treatment-resistant ulcer occurring years after penetrating keratoplasty, with *Staphylococcus haemolyticus* identified as the causative organism. In both cases, the ulcers exhibited characteristics typical of neurotrophic ulcers—oval-shaped lesions with edematous epithelial margins and underlying stromal edema. Microbial cultures and sensitivity testing are essential for differentiating infectious from non-infectious ulcers. Early diagnosis, targeted antimicrobial therapy, and long-term follow-up are critical for graft preservation and visual improvement. The report also presents additional infectious ulcer cases involving the graft, including dendritic and geographic ulcers as manifestations of recurrent herpetic keratitis, as well as infectious crystalline keratopathy and a suture abscess caused by *Staphylococcus aureus*. Pre- and post-treatment images are included to illustrate therapeutic outcomes.

## Management of Corneal Trophic Ulcers: A Three-Year Clinical Experience



### Աննա Հովակիմյան

բ.գ.դ., պրոֆեսոր, Մ. Ջերազու անվ. Երևանի պետական բժշկական համալսարանի (ԵՊԲՀ) ակնաբանության ամբիոնի պրոֆեսոր, Ս. Վ. Մալայանի անվ. ակնաբուժական կենտրոնի աչքի բորբոքային հիվանդությունների բաժանմունքի վարիչ, Երևան, ՀՀ

### Anna Hovakimyan

MD, Doctor of Medical Sciences, Professor; Department of Ophthalmology of the Yerevan State Medical University (YSMU), Professor; Head of Cornea and Uveitis Department of S. V. Malayan Ophthalmological Center, Yerevan, Armenia



### Տաթևիկ Հարությունյան

Կլինիկական օրդինատոր, Ակնաբանության ամբիոն, Մ. Ջերազու անվ. Երևանի պետական բժշկական համալսարան (ԵՊԲՀ), Երևան, ՀՀ

### Tatevik Harutyunyan

Clinical resident, Department of Ophthalmology of the Yerevan State Medical University (YSMU), Yerevan, Armenia

Նեյրոտրոֆիկ կերատիտը բնորոշվում է կայուն էպիթելիալ դեֆեկտներով, որոնք սովորաբար լինում են կլոր կամ օվալաձև՝ ոլորուն եզրերով և հաճախ տեղակայված են պարացենտրալ: Այս խոցերը դժվարությամբ են ենթարկվում բուժման՝ եղջերաթաղանթի իններվացիայի խանգարման պատճառով: Ներկայացված աշխատանքում ամփոփում ենք վերջին երեք տարիների մեր կլինիկական փորձը՝ անդրադառնալով եղջերաթաղանթի տրոֆիկ խոցերի բուժման մոտեցումներին:

Neurotrophic keratitis is characterized by chronic epithelial defects, typically round or oval with rolled edges, most often located paracentrally. These ulcers are difficult to manage due to impaired corneal innervation. In this presentation, we summarize our three-year clinical experience, highlighting therapeutic approaches to corneal trophic ulcers.



Armenian EyeCare Project Charitable Foundation  
address: 7, Sergey Mergelyan street, Yerevan, Armenia  
tel: +374 10 55 90 68 | e-mail: [aecp@aecp.am](mailto:aecp@aecp.am) | [www.aecp.am](http://www.aecp.am)